This is a digital copy of a book that was preserved for generations on library shelves before it was carefully scanned by Google as part of a project to make the world's books discoverable online.

It has survived long enough for the copyright to expire and the book to enter the public domain. A public domain book is one that was never subject to copyright or whose legal copyright term has expired. Whether a book is in the public domain may vary country to country. Public domain books are our gateways to the past, representing a wealth of history, culture and knowledge that's often difficult to discover.

Marks, notations and other marginalia present in the original volume will appear in this file - a reminder of this book's long journey from the publisher to a library and finally to you.

Usage guidelines

Google is proud to partner with libraries to digitize public domain materials and make them widely accessible. Public domain books belong to the public and we are merely their custodians. Nevertheless, this work is expensive, so in order to keep providing this resource, we have taken steps to prevent abuse by commercial parties, including placing technical restrictions on automated querying.

We also ask that you:

+ *Make non-commercial use of the files* We designed Google Book Search for use by individuals, and we request that you use these files for personal, non-commercial purposes.

+ *Refrain from automated querying* Do not send automated queries of any sort to Google's system: If you are conducting research on machine translation, optical character recognition or other areas where access to a large amount of text is helpful, please contact us. We encourage the use of public domain materials for these purposes and may be able to help.

+ *Maintain attribution* The Google "watermark" you see on each file is essential for informing people about this project and helping them find additional materials through Google Book Search. Please do not remove it.

+ *Keep it legal* Whatever your use, remember that you are responsible for ensuring that what you are doing is legal. Do not assume that just because we believe a book is in the public domain for users in the United States, that the work is also in the public domain for users in other countries. Whether a book is still in copyright varies from country to country, and we can't offer guidance on whether any specific use of any specific book is allowed. Please do not assume that a book's appearance in Google Book Search means it can be used in any manner anywhere in the world. Copyright infringement liability can be quite severe.

About Google Book Search

Google's mission is to organize the world's information and to make it universally accessible and useful. Google Book Search helps readers discover the world's books while helping authors and publishers reach new audiences. You can search through the full text of this book on the web at `http://books.google.com/`

Acerca de este libro

Esta es una copia digital de un libro que, durante generaciones, se ha conservado en las estanterías de una biblioteca, hasta que Google ha decidido escanearlo como parte de un proyecto que pretende que sea posible descubrir en línea libros de todo el mundo.

Ha sobrevivido tantos años como para que los derechos de autor hayan expirado y el libro pase a ser de dominio público. El que un libro sea de dominio público significa que nunca ha estado protegido por derechos de autor, o bien que el período legal de estos derechos ya ha expirado. Es posible que una misma obra sea de dominio público en unos países y, sin embargo, no lo sea en otros. Los libros de dominio público son nuestras puertas hacia el pasado, suponen un patrimonio histórico, cultural y de conocimientos que, a menudo, resulta difícil de descubrir.

Todas las anotaciones, marcas y otras señales en los márgenes que estén presentes en el volumen original aparecerán también en este archivo como testimonio del largo viaje que el libro ha recorrido desde el editor hasta la biblioteca y, finalmente, hasta usted.

Normas de uso

Google se enorgullece de poder colaborar con distintas bibliotecas para digitalizar los materiales de dominio público a fin de hacerlos accesibles a todo el mundo. Los libros de dominio público son patrimonio de todos, nosotros somos sus humildes guardianes. No obstante, se trata de un trabajo caro. Por este motivo, y para poder ofrecer este recurso, hemos tomado medidas para evitar que se produzca un abuso por parte de terceros con fines comerciales, y hemos incluido restricciones técnicas sobre las solicitudes automatizadas.

Asimismo, le pedimos que:

+ *Haga un uso exclusivamente no comercial de estos archivos* Hemos diseñado la Búsqueda de libros de Google para el uso de particulares; como tal, le pedimos que utilice estos archivos con fines personales, y no comerciales.

+ *No envíe solicitudes automatizadas* Por favor, no envíe solicitudes automatizadas de ningún tipo al sistema de Google. Si está llevando a cabo una investigación sobre traducción automática, reconocimiento óptico de caracteres u otros campos para los que resulte útil disfrutar de acceso a una gran cantidad de texto, por favor, envíenos un mensaje. Fomentamos el uso de materiales de dominio público con estos propósitos y seguro que podremos ayudarle.

+ *Conserve la atribución* La filigrana de Google que verá en todos los archivos es fundamental para informar a los usuarios sobre este proyecto y ayudarles a encontrar materiales adicionales en la Búsqueda de libros de Google. Por favor, no la elimine.

+ *Manténgase siempre dentro de la legalidad* Sea cual sea el uso que haga de estos materiales, recuerde que es responsable de asegurarse de que todo lo que hace es legal. No dé por sentado que, por el hecho de que una obra se considere de dominio público para los usuarios de los Estados Unidos, lo será también para los usuarios de otros países. La legislación sobre derechos de autor varía de un país a otro, y no podemos facilitar información sobre si está permitido un uso específico de algún libro. Por favor, no suponga que la aparición de un libro en nuestro programa significa que se puede utilizar de igual manera en todo el mundo. La responsabilidad ante la infracción de los derechos de autor puede ser muy grave.

Acerca de la Búsqueda de libros de Google

El objetivo de Google consiste en organizar información procedente de todo el mundo y hacerla accesible y útil de forma universal. El programa de Búsqueda de libros de Google ayuda a los lectores a descubrir los libros de todo el mundo a la vez que ayuda a autores y editores a llegar a nuevas audiencias. Podrá realizar búsquedas en el texto completo de este libro en la web, en la página `http://books.google.com`

HARVARD MEDICAL LIBRARY
IN THE
FRANCIS A. COUNTWAY
LIBRARY OF MEDICINE

ANALES DE OFTALMOLOGIA.

λ.ἀν.

ANALES
DE
OFTALMOLOGIA

Revista Internacional de Clínica y Terapéutica Ocular

PUBLICADA MENSUALMENTE POR LOS DOCTORES

M. Uribe Troncoso.
MEXICO.

J. Santos Fernández.
HABANA, CUBA.

L. Demicheri.
MONTEVIDEO, URUGUAY.

Otto Wernicke.
BUENOS AIRES, R. A.

Daniel M. Vélez.
MEXICO.

Charles A. Oliver.
FILADELFIA E. U. A.

Alberto B. Hale.
CHICAGO, E. U. A.

P. de Obarrio.
GUAYAQUIL, ECUADOR.

TOMO V.

1902 A 1903.

MÉXICO
OFICINA TIP. DE LA SECRETARÍA DE FOMENTO
Calle de San Andrés núm. 15. (Avenida Oriente 51.)

1902

COLABORADORES.

Dres. F. Abrego, México.
„ A. Alt, St. Louis Mo., E. U. A.
„ A. Alonso, San Luis Potosí.
„ E. Alvarado, Valladolid, España.
„ A. Angelucci, Palermo, Italia.
„ A. Antonelli, Paris.
„ A. Ayala Ríos, Guadalajara.
„ J. M. Bandera, México.
„ A. Chacón, México.
„ M. Cienfuegos, Santiago, Chile.
„ A. Darier, Paris.
„ L. H. Debayle, León, Nicaragua.
„ José de J. González, León, México.
„ Ward A. Holden, New York, E. U. A.
„ P. Lagleyze, Buenos Aires, R. A.

Dres. E. Landolt, Paris.
„ J. A. Lippincott, Pittsburg, E. U. A.
„ R. Jocqs, Paris.
„ A. F. Leal, Monterrey, México.
„ F. Lopez, México.
„ Enrique López, Habana, Cuba.
„ E. Licéaga, México.
„ Wenceslao F. Molina, Lima, Perú.
„ E. F. Montaño, México.
„ J. Peón Contreras, México.
„ José Ramos, México.
„ R. Sauri, Mérida, México.
„ R. Sattler, Cincinnati, O., E. U. A.
„ G. E. de Schweinitz, Filadelfia, E. U. A.
„ A. Vilchis Barbabosa, Toluca, México.
„ C. A. Wood, Chicago, E. U. A.

Tomo V. JULIO DE 1902. Núm. 1

ANALES

DE

OFTALMOLOGIA

TRABAJOS ORIGINALES.

CONSIDERACIONES SOBRE EL TRATAMIENTO DEL ECTROPION SENIL SEGUN EL PROCEDIMIENTO DE ALBERTO TERSON Y UNA MODIFICACION DE SU METODO.

Por el Dr. P. de Obarrio.

Durante mis estudios así como en la práctica profesional más tarde, pude observar la anarquía que reinaba en lo concerniente á las intervenciones quirúrgicas en los casos de ectropión senil, así como los resultados más ó menos inciertos que se obtenían en la gran mayoría de dichos casos.

Estaba yo siempre alerta en las clínicas para observar si había algún método que diera resultados satisfactorios y en verdad que más de una vez hube de sufrir decepciones por lo imperfecto de los resultados, así como de su duración más que problemática.

En el número de Diciembre de 1896 de los "Archives d'Ophtalmologie" que se publican en Paris, leí el interesante trabajo del Dr. Alberto Terson titulado "Traitement chirurgical de L'Ectropion sénil" y no pude menos que observar lo lógico y sencillo de su procedimiento, al cual me adherí desde luego, aunque no había tenido entonces ninguna demostración práctica de su valor.

Plugo á mi buena suerte estar en Paris los años de 97 y 98, y conocer personalmente al Dr. Alberto Terson, que desempeñaba entonces el puesto de jefe de Clínica con el distinguido profesor Panas. En el transcurso de pocos meses le vi practicar tres veces la operación para ectropión senil según su método, así como pude observar el resultado de tan feliz combinación, haciendo que desde luego la aceptara como el procedimiento que más me había agradado y según lo que he podido observar más tarde es el procedimiento por excelencia.

No es mi objeto hacer un estudio comparado de los diversos métodos que se han propuesto y practicado para esta afección, tales como los de Antyllus, Kuhnt, Adams, Snellen, Bucheron, Fukala, Dieffembach, Szymanowski y muchos otros, pues alargaría innecesariamente este trabajo y me saldría del programa que me he propuesto.

Los casos que Terson recomienda muy especialmente son aquellos en que la conjuntiva está "herniada, hipertrofiada y de aspecto carnoso," así como considera que su procedimiento no da resultado en los ectropiones llamados "ectodérmicos" por Panas, en los cuales el párpado inferior está liso, acortado y atrofiado. Más adelante veremos cómo todo ectropión senil es operable con mi modificación, bastando para ello el que el tarso inferior sea susceptible de ser luxado hacia el bulbo, importando poco el que sea liso ó atrofiado ó acortado; el resultado será siempre inmejorable si se siguen mis indicaciones.

La manera como procede el colega Terson es como sigue: una vez que ha escogido el caso que reuna las condiciones de conjuntiva hipertrofiada y de aspecto carnoso así como haciendo hernia, por decir así, hace la resección de un colgajo conjuntival, siguiendo el borde parpebral á 1½ milímetros de éste y á 1½ milímetros del fondo del saco. Este colgajo se extiende desde el ángulo externo hasta la comisura interna, teniendo muy presente el llevar la resección más allá del punto lagrimal.

En seguida reseca un colgajo cutáneo de forma triangular en la región temporal, cuya altura se aprecia pinchando la piel previamente, de manera que corrija el defecto palpebral al hacer la tracción. La base del triángulo queda hacia el ojo y es perpendicular, haciendo que la línea de tracción sea en sentido horizontal. Cinco puntos de sutura bastan para unir la piel en este espacio mientras que la conjuntiva se deja tal cual sin ninguna sutura. El colgajo cutáneo comprende al orbicular también y el centro de la base del triángulo corresponde al ángulo externo. Se usa una curación compresiva con algodón y á los cuatro días se quitan los puntos de sutura.

La figura I demuestra el procedimiento con toda claridad.

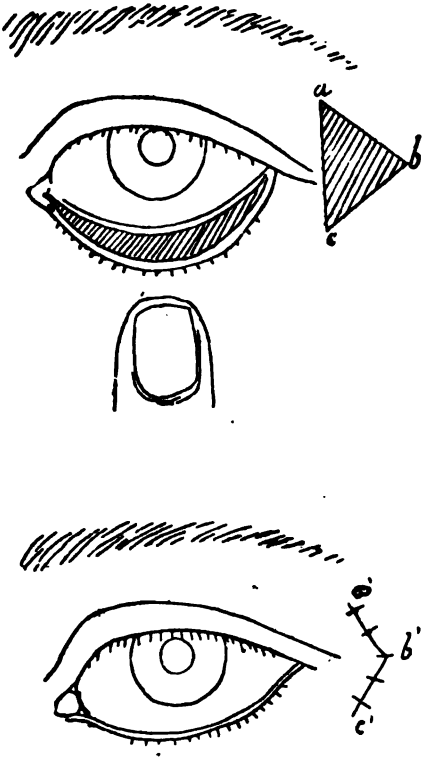

Figura 1.

El resultado, como he dicho, es de lo más satisfactorio en esta clase de ectropiones, como lo he podido observar en tres casos que he operado yo mismo. Sin embargo, yo quise averiguar si no era posible obtener buen resultado, no solamente en los casos especiales en que la conjuntiva estaba hipertrofiada y de aspecto carnoso, sino en aquellos en que además de existir el ectropión la conjuntiva no solamente no está hipertrofiada, sino que presenta un aspecto liso y se semeja al cutis de transición del prepucio.

Después de varios ensayos he llegado á la conclusión, que la gran mayoría de estos casos son operables si se toma en cuenta esta regla única que yo propongo.

Todo ectropión senil admitirá una intervención quirúrgica con toda probabilidad de buen éxito, si antes de operar se observa que el tarso inferior admite ser reducido con los dedos á su posición más ó menos normal. El estado bipertrófico de la conjuntiva es favorable al procedimiento; pero una mucosa atrófica y lisa, etc., no lo contraindica.

El Dr. Terson emplea la anestesia por la cocaina solamente; pero yo he encontrado que este procedimiento por bien empleado que sea es muy doloroso en la mayoría de los casos; por consiguiente prefiero la narcosis completa por el cloroformo ó el éter.

En los casos que llamaré hipertróficos me adhiero por completo á las indicaciones de Terson; ellas enseñan lo que se debe hacer y bien practicados no deben dar el menor temor de un fracaso.

Deseo hablar muy especialmente de los casos que llamaré atróficos y que como he dicho presentan una mucosa lisa, lustrosa, quizás algo seca, sin que ésta haga hernia en absoluto. Hay muchos de estos casos en que la eversión palpebral es completa y que se necesita de algún esfuerzo para reducirlo á su posición aproximadamente normal. Poco importa el trabajo que esto cueste, pues si ello se consigue con los dedos, puede estarse seguro que la operación lo conseguirá también de una manera permanente.

De suerte, pues, que para mí todos los ectropiones seniles son operables; pero es preciso que nos entendamos, porque yo tomo en consideración los ectropiones seniles nada más y me abstengo expresamente de mencionar ninguna otra clase, ya sean causados por procesos inflamatorios ó traumáticos, tales como quemaduras, etc., etc., pues en estos casos cada individuo es un problema en sí que se presta á múltiples y variadas consideraciones, como que no hay dos casos que sean iguales.

Sentado este principio, veamos cómo procedo en los casos mencionados de eversión palpebral sin hernia de la mucosa.

Véase figura II.

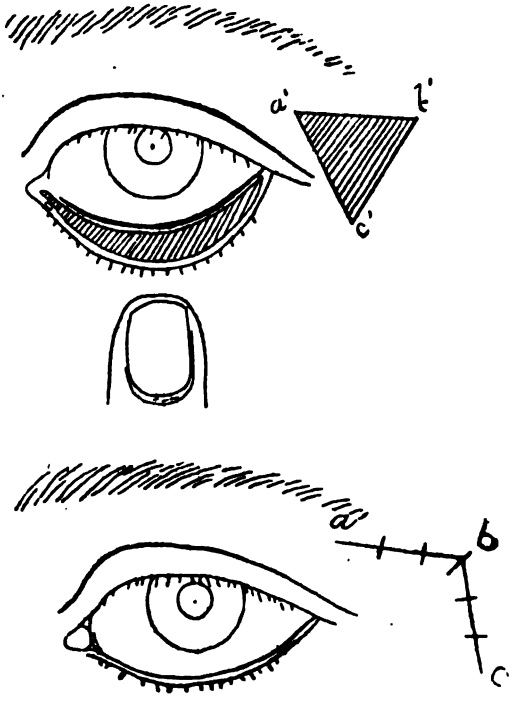

Figura 2.

Después de la narcosis completa y con todas las medidas antisépticas y asépticas del caso, principio por fijar el párpado inferior con el pulgar de la mano izquierda sobre la mejilla.

En seguida practico una incisión con bisturí que se extiende desde más allá del punto lagrimal cerca del ángulo interno, hasta la comisura externa. Esta incisión es bastante profunda hacia abajo y hacia adentro. El corte seguirá el reborde palpebral á lo más á un milímetro de las pestañas. Con unas pinzas fijo la conjuntiva en la comisura externa, de manera que una de las ramas quede entre los labios de la incisión ya practicada y la otra en el fondo del saco conjuntival, mientras con unas tijeras curvas reseco una lengüeta de conjuntiva, extendiéndome hasta el punto marcado por la incisión del bisturí en la comisura interna, permaneciendo tanto más aproximado del fondo del saco ó alejado de él, cuanto la eversión sea más ó menos marcada. Hecho esto, reseco el colgajo triangular en la sien del mismo lado, comprendiendo la piel y el orbicular. La medida del colgajo es limitada por el efecto que produzca en el párpado *(después* de resecada la conjuntiva) al pinchar la piel entre los dientes de una pinza.

La línea de base del triángulo a′ c′ se dirigirá de una manera oblicua al ángulo externo, como se verá en la figura 2, y no perpendicularmente como lo hace Terson; de tal manera que la línea de tracción se dirige hacia afuera y un tanto hacia arriba.

Practico también cinco puntos de sutura con seda estéril y no aplico ninguna sutura en el párpado. Empleo una curación seca que cambio á las veinticuatro horas por otra de igual especie que queda tres días más y entonces la renuevo para quitar los puntos de sutura.

En algunos casos se observará que aún después del cuarto día, aunque el párpado esté repuesto, no se aplica debidamente al ojo, pero este defecto quedará enteramente remediado una vez que se complete la cicatrización conjuntival.

He operado ya tres casos de esta manera, los cuales parecía al principio que darían un resultado dudoso, dada la naturaleza del ectropión.

Sin embargo, no puedo menos que congratularme, pues en ningún caso ha fallado el procedimiento.

A pesar de los buenos resultados obtenidos yo quería saber si la curación sería de carácter permanente, y después de nueve meses de operado he podido volver á ver á uno de los enfermos de esta serie, encontrando que no había sufrido ningún cambio.

Como esto no me fuera suficiente, escribí al amigo Terson para que me diera algunos datos más sobre el particular, pues como era justo suponer, su estadística debería ser de mucha mayor importancia.

Con fecha 12 de Abril próximo pasado he recibido su contestación. Me dice que desde que publicó su primer artículo, no ha obtenido sino éxitos completos y esto en 30 casos más ó menos, á condición de hacer la resección conjuntival exactamente sobre la porción herniada y arrugada de esta membrana, evitando absolutamente el fondo del saco para no correr el riesgo de un simblefarón ó una triquiasis. Agrega:

"..... He visto hace poco tiempo á varios de mis primeros operados de varios años atrás. No ha habido ninguna recaída y la cicatriz es invisible. Además este procedimiento es el único que no modifica en nada ni la forma ni las dimensiones de la abertura palpebral."

Con estos datos del Dr. Terson, he quedado sumamente complacido, y no puedo menos que recomendar muy especialmente á los colegas de la América Latina y de Estados Unidos el que ensayen estos métodos en todo caso de ectropión senil que se les presente y que publiquen sus resultados.

Antes de terminar debo manifestar mi agradecimiento al Dr. Terson por su fina amabilidad al suministrarme estos datos, así como permitirme reproducir los grabados de su primer artículo (Fig. I), el cual me ha servido también para indicar la modificación que he creído útil hacer para los casos ya mencionados.

N. B. Tanto en la Figura I como en la 2, el triángulo y la línea de sutura parecen estar demasiado cerca del ángulo externo, pero es preciso recordar que estas son figuras esquemáticas y que en realidad deberían estar bastante más separadas.

TRES CASOS DE IMPLANTACIÓN DE GRASA PARA MEJORAR LA PRÓTESIS OCULAR.[1]

Por el Dr. Daniel M. Vélez.

méxico.

En vista de los resultados alentadores obtenidos por la operación de Mules, los operadores han tratado de formar artificialmente el muñón por inclusión en los tejidos de la órbita de globos ó de materias inertes suceptibles de dar un buen soporte á la prótesis. Belt, Bourgeois, Trousseau y Valude, han empleado á su vez ya un globo hueco, una pelota de seda ó una esponja esterilizada.

Valude ha llegado á las conclusiones siguientes:

La heteroplastía orbitaria practicada con substancias orgánicas (hueso, esponja, seda), parece dar resultados bastante inciertos. La esponja no se ha reabsorbido pero se ha apelmazado; los tejidos vivos al penetrar á las areolas de la esponja se degeneran. Los globos de metal reunen condiciones más favorables para las autoplastías; la herida se reune bien á condición de que los puntos de sutura sean numerosos y sólidos. El volumen del globo es así invariable. Wolff opina de la misma manera. Oliver difiere de Valude en que aquél sutura los cuatro músculos rectos por delante de la esfera. Chouquet[2] al hablar de la enucleación del globo ocular y de las operaciones conservadoras, dice: "que la enucleación es á veces peligrosa por sus complicaciones y mala por sus resultados protéticos."

Se han hecho varias tentativas sin éxito para mejorar los muñones y entre ellas figura el procedimiento tan interesante pero no más feliz de Priestley Smith.

Entre las operaciones conservadoras de una parte del globo figuran la excenteración y la queratectomía, que no tienen complicaciones, dando la primera buenos resultados protéticos y la segunda excelentes.

1 Comunicación hecha á la Sociedad Oftalmológica Mexicana.

2 Tesis de Paris 1900.

La enucleación sólo la practica el autor por tumor intraocular claramente diagnosticado, por ojo blando simpatizante y por panoftalmía.

La excenteración la deja para los casos de panoftalmía circunscrita, glaucoma hemorrágico, cuerpo extraño intraocular imposible de extraer y que determine hialitis.

En todos los casos, sigue diciendo Chouquet, la queratectomía total combinada da una prótesis perfecta.

Cuando la cavidad orbitaria es insuficiente se ha empleado el injerto cutáneo para su restauración completa y el mejoramiento de los movimientos (Oliver), y en casos de simblefarón total se han usado también los injertos de Thiersch (Ch. May), los que ya habían sido propuestos tiempo atrás por Hotz; pero estas autoplastías han mejorado los fondos de saco, sin llenar la cavidad orbitaria, que queda hundida y sin poder imprimir movimientos al ojo artificial. La perfecta prótesis, como dice Barraquer, requiere un muñón abultado que sostenga la pieza artificial y libre de su peso al fondo de saco inferior.

Además, con el muñón abultado se trata de evitar ese vacío que se establece entre la pieza protética y el fondo de la conjuntiva, espacio que casi siempre secreta. El muñón debe adaptarse á la pieza artificial para evitar frotamientos, pues un muñón pequeño no mueve la pieza artificial insertada. Se ha tratado de aumentar el volumen del muñón después de la enucleación por medio de la inclusión de diferentes substancias en la órbita (vaselina líquida, parafina, etc.).

En el Congreso Internacional de Medicina en 1900, Lagleyze, de Buenos Aires, hizo un cumpleto resumen histórico y crítico de la cuestión. Según él, las inclusiones inorgánicas son eliminadas y las orgánicas que resisten á la eliminación se reabsorben. Entre las primeras figuran los globos de vidrio ó metálicos, unos llenos y otros perforados, entre las segundas las esponjas asépticas que, como los globos perforados, permiten la formación de yemas carnosas entre sus mallas, pero estas yemas no resisten y se reabsorben. El mejor procedimiento

para las prótesis sería, según Barraquer, el tejido adiposo subcutáneo que poco exige para su nutrición, y parece ser que no se reabsorbe. Es necesario, sin embargo, que el tiempo venga á comprobar este aserto, así como á aclarar si, como el tejido célulo-grasoso subcutáneo, no se reabsorberá durante las enfermedades febriles.

Barraquer implanta la grasa después de la enucleación reciente ó antigua; en el primer caso, sutura los cuatro músculos rectos sobre el pelotón grasoso y sobre ellos la conjuntiva cuidadosamente, evitando en todo caso los antisépticos. No es partidario de las enucleaciones y sí de las operaciones parciales (excenteración). Con la excenteración ígnea de Lapersonne los fenómenos reaccionales han desaparecido en esta operación, pero el autor citado no admite la cauterización, pues evitaría que el injerto grasoso prendiera; además, dice que la excenteración tiene un inconveniente para el éxito de los injertos grasosos, y es la viva reacción que desarrolla, aun cuando no haya habido afección supurativa, ni infección operatoria.

Wernicke (de Buenos Aires) dice que faltaba un procedimiento práctico, sencillo y posible en todos casos, para mejorar el resultado cosmético de la enucleación, evitando el fracaso por la expulsión del trasplante. El bulbo de ojo de conejo se ha empleado desde hace tiempo como injerto y las primeras tentativas fueron hechas por Koenigstein hace doce años y renovadas en 1901 por Lagrange, de Paris, y Boiadjieff, alumno de Rohmer, de Nancy; pero la reabsorción ha sido rápida y además se queda expuesto á una infección posible por afección inflamatoria, en verdad rara, del globo ocular del conejo.

Una órbita anoftálmica está expuesta á multitud de pequeños traumatismos. La trasplantación de tejido vivo que contrae en la órbita fuertes adherencias y se defiende por sí sola contra esos traumatismos, se realiza sólo con el tejido célulo-adiposo subcutáneo.

Barraquer, según Wernicke, se ha quedado solo en la mitad del camino; Wernicke propone tomar de la región glútea pre-

ferentemente, en vista del espesor de su dermis, de la ausencia de pelo y de la consistencia y adherencia de su tejido celular, un disco de piel con el tejido célulo-grasoso adherente, al que se suturan los cuatro músculos rectos por la cara profunda del dermis y sobre el cual se cierra la conjuntiva por una sutura en bolsa, que á los cuatro ó cinco días se retira para buscar la adherencia con la periferia del disco dérmico. Si la conjuntiva es escasa se sutura desde luego al borde del disco; éste perderá su aspecto cutáneo y como en la operación del simblefarón se transformará en mucosa.

Así se obtendría punto de apoyo para la prótesis, economía de conjuntiva, conservación normal de los fondos de saco conjuntivales, no teniendo esta membrana que cubrir el lugar de la córnea. Se evitaría además la cicatriz estrellada cuyos pliegues constituyen una pérdida considerable de conjuntiva. Aun cuando se atrofiara completamente el disco se obtendría siempre un saco conjuntival amplio que permitiría el empleo de una pieza grande.

Seducido por las ventajas señaladas por su autor á los injertos grasosos, los hemos puesto en práctica en tres casos recientes y tenemos el honor de presentar á la Sociedad Oftalmológica Mexicana los tres enfermos así operados, cuyas historias brevemente narradas son las siguientes:

Observación I.—En una señorita enucleada del ojo derecho dos años antes se practicó la implantación de un pelotón de grasa tomado de la región glútea, con objeto de remediar la deformación causada por una órbita demasiado hundida. Presenta actualmente un muñón que llena bastante la cavidad y que disfruta de algunos movimientos. La cicatrización se hizo por primera intención.

Observación II.—El Sr. N..... presentaba en el ojo izquierdo un leucoma total adherente con depósitos calcáreos y frecuente tendencia á la ulceración provocando lagrimeo simpá-

tico en el ojo derecho; se practicó una amputación del segmento anterior del ojo, se hizo la evisceración y se implantó un pelotón grasoso tomado de la región glútea, suturando en seguida la conjuntiva. Por intolerancia clorofórmica este enfermo tuvo vómitos durante 48 horas, se abrió la sutura y la grasa hizo en parte hernia. Se obtuvo después de elimininación de la grasa herniada un muñón un poco más pequeño que el obtenido al principio, pero bastante para imprimir movimiento al ojo artificial que tolera bien.

Observación III.—Se trataba de un niño en el cual se practicó la enucleación del ojo izquierdo por amplia herida infectada de la córnea, con hernia del iris y del cristalino, causado por un cohete. Al hacer la enucleación se fijaron por hilos los músculos rectos, se implantó un copo de grasa, se suturaron los cuatro músculos en cruz y sobre ella se cerró la conjuntiva. Este enfermito presenta de particular el haberse abierto la sutura conjuntival dejando expuesto el copo de grasa, sin tendencia á herniarse ni á esfacelarse, copo que forma un muñón movible. La conjuntiva viene cicatrizando de la periferia al centro y permite esperar la cicatrización total.

Se practicaron, pues, tres tipos diferentes de operación: 1º, Implantación de grasa en cavidad de enucleación antigua. 2º, Evisceración con implantación de grasa, y 3º, Enucleación con injerto grasoso. El procedimiento en general de injerto grasoso está aún en estudio, pero tiende á ganar terreno dadas las ventajas protéticas que ofrece sobre la evisceración y la enucleación simples, y sus ventajas han sido reales en los casos referidos.

Por último, puestas en paralelo la evisceración y la enucleación con injerto grasoso, somos partidarios de la última, por alejar casi por completo los peligros de oftalmía simpática.

SOCIEDAD OFTALMOLOGICA MEXICANA.

Sesión del 1º de Mayo de 1901.

Presidencia del Dr. F. López.

Periquerato-conjuntivitis exuberante.

El Dr. *A. Chacón* manifestó que la afección llamada catarro primaveral no es rara entre nosotros y su denominación es impropia supuesto que no existe catarro. El tiene la convicción de que el catarro primaveral y la periquerato-conjuntivitis son una misma cosa; que entre nosotros todos los oculistas han contribuído á su estudio formando su historia clínica, faltando solamente su anatomía patológica.

La enfermedad tiene dos formas, *bulbar* y *tarsal*, que á veces se reunen. En México tiene la afección igual intensidad todo el año, mientras que en Europa es netamente primaveral. La forma palpebral es muy semejante al tracoma: cita el caso de un enfermo argentino radicado en México, el cual presentaba la forma palpebral, que algunos habían tomado por tracoma y que la marcha ulterior de la enfermedad confirmó se trataba sólo de la periquerato-conjuntivitis á pesar de no ser muy joven y de haber estado por algún tiempo sin ningún fenómeno pericorneal. Cita otro caso de un enfermo de 14 años sin ninguna exuberancia pericorneal y únicamente con coloración morena gris en lugar de las elevaciones periqueráticas, existiendo granulaciones en los párpados.

Dr. Montaño. Presenta dos casos de periquerato-conjuntivitis; el primero es un niño que tiene la afección hace 4 ó 5 años y en el cual las granulaciones eran enteramente iguales á las del tracoma, habiendo sido tomado por tal por algún otro compañero; pero está enteramente curado siguiendo su tratamiento. El hermano menor está afectado de la misma manera y en vía de curación por los mismos medios.

Dr. Chacón. En el estudio de la enfermedad hay un punto no esclarecido y es su desarrollo, y pregunta qué huellas deja en el adulto la enfermedad en cuestión.

Dr. Montaño. El mayor de los niños que presenta contesta á la pregunta del Dr. Chacón.

Dr. Ramos. Vió un año antes al enfermo de origen argentino de que habló el Dr. Chacón, encontrando una periquerato-conjuntivitis clásica y pronosticó la larga duración de la enfermedad, lo que el tiempo ha confirmado. No ha encontrado adultos con esta afección, pues hace 6 años el Dr. Car-

mona y Valle y él han descrito la enfermedad y los enfermos no han tenido tiempo aún de llegar á la edad adulta.

En la periquerato-conjuntivitis no hay surcos profundos entre las granulaciones y no existe el panus tracomatoso.

Dr. López. La conjuntivitis periquerática ó catarro primaveral es una entidad conocida clínicamente y descrita en los libros europeos y americanos y cuya etiología es desconocida; se caracteriza por la formación al rededor de la córnea de botones que se unen formando un círculo que se extiende sin llegar á afectar la conjuntiva bulbar, la que sólo toma un tinte lechoso y presenta alguna secreción. En la conjuntiva palpebral se presentan granulaciones arredondadas separadas por surcos no muy profundos. Se presenta entre nosotros modificada por el clima; el calor la exacerba y el frío la amortigua, pero en México, como no existe una transición marcada entre las estaciones, se observan los casos típicos como en Europa, pero con esa particularidad. El interés de esta afección consiste en su posible confusión con las granulaciones. En México las granulaciones se presentan con surcos profundos, la afección es rebelde, tiene ligera secreción y nunca complicaciones corneales. El ha visto muchos granulosos, verdaderos tracomatosos, y admite su atenuación por el clima. No existe periquerato-conjuntivitis clásica sin lesión periquerática, y cuando existen sólo en los párpados las granulaciones se deben referir al tracoma, afección que no se modifica ni por el invierno ni por el tratamiento. Hasta hoy ha imperado sólo el criterio clínico, pero falta la comprobación histológica.

Dr. Chacón. El diagnóstico es difícil y según el *Dr. Montaño*, son iguales ambas afecciones. Difiere totalmente del Dr. López y piensa que muchos periqueráticos se toman por granulosos. Fuchs da más importancia á las granulaciones del párpado que á las lesiones bulbares, y pregunta, por último, qué edad tenían los granulosos que fueron tomados por periqueráticos.

Dr. López. Contesta que tiene en tratamiento un joven zacatecano de 16 años que presenta en el párpado superior del ojo izquierdo principalmente, surcos profundos que separan las granulaciones; que ha destruído éstas con galvano-cauterio y las substancias irritantes. Este enfermo tiene irritación periquerática, pero no hay alteración proliferante como en la periquerato-conjuntivitis.

Dr. Gama. Es indispensable hacer el estudio para saber si las lesiones parpebrales preceden á las bulbares. Opina, como el Dr. López, que no puede haber periquerato-conjuntivitis sin lesión periquerática, y espera el fallo de la anatomía patológica.

Dr. Uribe Troncoso. Ha tenido oportunidad de observar dos ó tres casos en que sólo había lesiones en la conjuntiva palpebral sin las vegetaciones pericorneanas. Dice que en estos casos se presenta sólo en la parte superior ó alrededor de la córnea, una faja de infiltración blanquizca que él ha llamado *limbitis*, sin haber exuberancias pericorneanas. Darier emplea la pomada de Hg. Cl.^{2} de Michel en las formas tarsianas con éxito, siendo el tratamiento poco útil en las formas bulbares. La afección es ya conocida de antiguo. Norris y Oliver la designan con el nombre de hipertrofia circumcorneal.

Catarata cortical posterior operada por extracción del cristalino.

Dr. Montaño. Presentó á una señorita con catarata congénita cortical posterior, en la cual practicó la discisión y la extracción del cristalino, por existir al mismo tiempo una miopía elevada.

SOCIEDAD FRANCESA DE OFTALMOLOGÍA.

PARIS, MAYO 5 Á 8 DE 1902.

Complicaciones orbitarias y oculares de las sinusitis.

POR EL PROF. F. DE LAPERSONNE (DE PARIS).

Resumen por el Dr. Antonio F. Alonso.

SAN LUIS POTOSÍ.

El estudio de las sinusitis está á la orden del día. Los trabajos de Panas primero y después los de Martin, Berger, Rhomer y muchos otros autores han demostrado el interés y la importancia que entraña el estudio de las inflamaciones de las cavidades neumáticas que rodean la órbita, no sólo para el rinologista sino muy especialmente para la oftalmología, dadas las frecuentes y variadas complicaciones órbito-oculares que originan estas inflamaciones sinusíticas. Entre los trabajos aparecidos acerca de esta cuestión, descuella entre los primeros el que presentó últimamente el Prof. de Lapersonne como relator en el Congreso de la Sociedad Francesa de Oftalmología de este año.

Ya que no nos es posible seguirlo aquí paso á paso en el extenso campo de su estudio, procuraremos hacer un extracto,

siquiera sea breve, de los puntos cuyo interés sea más culminante. Después de una revista anatómica ilustrada con magníficas láminas, en las cuales aprecia la situación, dimensiones y relaciones de los senos, el autor entra en un terreno de gran importancia para el oftalmologista: el de las complicaciones órbito–oculares que producen la inflamación de estas cavidades, estudiando sucesivamente las sinusitis maxilares, frontales, etmoidales y esfenoidales. Termina su interesante trabajo con un corto capítulo sobre las polisinusitis.

¿Cuál es la frecuencia de estas complicaciones?

No se tienen estadísticas exactas. Según de Lapersonne, de 100 enfermos de sinusitis 20 presentarían, en un momento dado, alguna complicación órbito–ocular. Como de estas complicaciones muchas comprometen el funcionamiento del órgano visual, y presentan algunas peligro para la vida, se comprende la importancia de su estudio.

Divide el autor las complicaciones órbito–oculares de las sinusitis de la manera siguiente: A. Abscesos y colecciones líquidas enquistadas de la órbita. B. Lesiones de los anexos del ojo: vías lacrimales, conjuntiva y músculos extrínsecos. C. Alteraciones del globo ocular.

A. Abscesos orbitarios.

Los abscesos agudos de la órbita son raros y coinciden generalmente con la evolución ó convalecencia de alguna infección como la gripa, erisipela, etc. El más común es el absceso crónico con fístula. Según estadística de Germann, en 18 casos de abscesos orbitarios pertenecerían 7 al empiema maxilar. La fístula en el absceso del seno frontal tiene su sitio generalmente en la parte superointerna de la órbita; sin embargo, cuando la cavidad del seno es extensa puede estar situada hacia la parte externa, como tuvimos ocasión nosotros de ver un caso en el servicio del Prof. Panas. Estas fístulas producen á la larga retracciones cicatriciales que traen como consecuencia ectropiones y adherencias del globo. En la sinusitis maxilar especialmente, se produce un forma de absceso con osteitis necrosante que origina grandes pérdidas en el esqueleto. Panas, Fischer, Lagleyze y otros autores han descrito varios casos.

Una forma especial de las alteraciones sinusíticas es el *Mucocele*, tumor blando, muchas veces fluctuante, desarrollado generalmente á expensas de las cavidades fronto–etmoidales y

conteniendo en su interior un líquido viscoso de un color rosado. Estas producciones originan una exoftalmía generalmente infero–externa, rara vez directamente inferior.

B. Alteraciones de los anexos del ojo.

Se citan como más frecuentes las del canal lacrimo–nasal, producidas más que por las lesiones de los senos por las inflamaciones nasales que con ellas coinciden. Se ha observado también en las sinusitis frontales alteraciones de la polea del grande oblicuo con producción de diplopia.

C. Alteraciones del globo del ojo.

Estas pueden afectar varias de sus partes constitutivas.

En la córnea pueden observarse úlceraciones tanto más graves cuanto que se acompañan frecuentemente de ectropión y alteraciones lacrimales.

El tractus uveal participa también de las lesiones originadas por las sinusitis y se han descrito desde la simple iritis hasta la corio–retinitis purulenta. El cristalino se opacifica con frecuencia en estos casos como consecuencia de las alteraciones de las membranas profundas.

En el aparato neuro–retiniano se han descrito la hiperemia papilar, la neuritis óptica edematosa con papila saliente sin hemorragias, la trombosis de la arteria central con papila azulada, venas tortuosas y hemorragias múltiples. Esta complicación puede existir sola ó acompañando á una trombo–flebitis orbitaria con participación del seno cavernoso, grave complicación que se observa más frecuentemente en las sinusitis maxilares, mas raramente en las frontales y esfenoidales.

La neuritis retro–bulbar aguda con diminución rápida de la agudeza visual se presenta muy especialmente en la sinusitis esfenoidal. El examen oftalmoscópico en estos casos es negativo.

La atrofia papilar, como resultado de estas lesiones, es frecuente. El aspecto varía con la causa que la ha originado.

Como alteraciones puramente funcionales debidas á las sinusitis se han descrito: la astenopía acomodativa, midriasis, estrechamiento del campo visual, diminución de la agudeza visual central, etc.

¿Cuál es la patogénesis de las complicaciones órbito–oculares?

De naturaleza esencialmente infecciosa, la inflamación de los senos es el resultado de la infección que estudiada á la luz de

la moderna patología general explica la mayor parte de estas complicaciones. La inflamación se propaga á través de los canales de Havers hasta el periostio orbitario, según lo afirma Panas, ó bien se producen trombosis sépticas intrahuesosas; ó la vía venosa es la encargada de conducir la infección por las comunicaciones vasculares que existen entre las circulaciones de los senos y la de la órbita. Otras veces la invasión orbitaria es directa cuando hay pérdida de substancia de la pared huesosa en la osteitis rarefaciente que hemos señalado ya. Otros autores como Pangestecher han invocado una verdadera linfangitis para explicar la invasión infecciosa.

Para algunas alteraciones oculares como las iritis ó irido-coroiditis, se ha supuesto por algunos autores la congestión vascular, ó bien para otras como las alteraciones astenópicas la midriasis, etc., se ha invocado un reflejo análogo al que existe cuando la rinitis hipertrófica ú otras afecciones nasales originan alteraciones oculares análogas á las anteriormente enumeradas. Respecto al primer punto parece no estar demostrada ni la existencia de la congestión, ni mucho menos su papel patogénico; en cuanto al segundo, aun cuando parece lógico suponer el reflejo, Panas ha llamado la atención acerca de que la absorción de toxinas puede producir todas las alteraciones funcionales antes dichas, sin necesidad de invocar el hipotético reflejo.

Después de haber el Profesor de Lapersonne entrado en este estudio general de las sinusitis, del cual hemos procurado dar una idea compendiada, estudia en particular la inflamación de cada una de las cavidades neumáticas peri-orbitarias y las indicaciones terapéutico-quirúrgicas más apropiadas á cada caso.

La ceguera y los ciegos en Francia.

Por los Dres. Trousseau y Truc.

(Resumen de la Clinique Ophtalmologique).

I. La ceguera en Francia. Estadísticas. Repartición geográfica. Causas, por el Dr. Trousseau.

Los autores del informe admiten como ciego todo sujeto *que no tiene bastante vista, de manera definitiva, para trabajar y bus-*

carse la vida con sus ojos, colocándose así desde el punto de vista social, y aceptan como atacados de ceguera á los individuos cuya agudeza visual es inferior á $\frac{1}{10}$.

Este trabajo está dividido en tres partes: 1ª La ceguera en Francia; su repartición geográfica. 2ª Causas de ceguera. 3ª Medios de prevenirla.

La ceguera en Francia; su repartición geográfica.

Para este estudio, el autor del informe se ha basado en los dos últimos censos hechos en Francia por el Ministerio del Interior, el de 1876 y el de 1883. Las cifras dadas por estos dos censos son inferiores á la realidad, porque muchos que no tienen asistencia médica han escapado al censo.

El censo de 1876 dió 28,494 ciegos; el de 1883 dió 31,966. El aumento del número de ciegos no se explica por el aumento proporcional de la población, sino más bien por el hecho de que el último censo, ayudado por el trabajo preliminar de 1876, ha sido más exacto.

El aumento se observa exclusivamente sobre los adultos. En los niños, al contrario, hay diminución. Estima el autor que este resultado se debe casi exclusivamente á los progresos realizados en el tratamiento de la oftalmía purulenta que, espera, dará menos contingente de ciegos en lo venidero. Esta diminución en el número de niños ciegos es del mejor augurio para lo futuro.

Se encuentran en este trabajo varios cuadros de estadísticas por departamentos y por regiones, y una carta que pone á la vista la repartición geográfica de la ceguera.

No he sacado, dice M. Trousseau, sino una conclusión, tal vez discutible, á saber: que el clima, la constitución geológica y la topografía de las regiones no tienen sino poca influencia sobre la ceguera.

Al contrario, la situación agrícola é industrial de la región, la facilidad de las comunicaciones y de los auxilios médicos, el estado intelectual más ó menos elevado, la mayor ó menor prosperidad de los habitantes, las condiciones higiénicas de vida y su propensión más ó menos grande al alcoholismo, son factores importantes que señalar.

Causas de la ceguera.

M. Trousseau ha basado su estadística de la ceguera binocular sobre un total de 3,763 ciegos, teniendo en cuenta los cie-

gos del Quinze-Vingts de la École Braille y los documentos enviados por sus colegas. Añadiendo los 1,756 casos de la estadística de M. Truc, resulta un total de más de 5,000 observaciones.

Entre los pensionistas de Quinze-Vingts, las afecciones que han traído la ceguera son, por orden de frecuencia:

Estadística de 1892. Total, 627.

Atrofia papilar	130
Oftalmía purulenta	161
Traumatismos y oftalmía simpática	68
Glaucoma	66
Enfermedades congénitas	44
Enfermedades de la córnea	44
Miopía	34
Conjuntivitis granulosa	24

Estadística de 1892 á 1902. Total, 134.

Atrofia papilar	26
Enfermedades congénitas	18
Glaucoma	16
Miopía	15
Enfermedades de la córnea	10
Oftalmía purulenta de los recién nacidos	8
Oftalmía simpática	7

De este cuadro comparativo, dice el autor, resultan datos interesantes, á saber: que se mantiene en primera fila la atrofia papilar en los dos cuadros; que la oftalmía purulenta pasa del segundo al penúltimo lugar en la estadística reciente, etc., etc. Los esfuerzos terapéuticos é higiénicos parecen no haber tenido ninguna influencia sobre la atrofia, sobre el glaucoma y sobre la miopía, que han aumentado desde hace diez años, pero han tenido acción útil sobre la oftalmía purulenta que ha disminuído.

Escuela Braille. 229 sujetos examinados: 135 niños del sexo masculino, 94 del sexo femenino.

Enfermedades de la conjuntiva	104
Idem congénitas	50
Idem de la córnea	36

Atrofias del nervio óptico (meningitis diversas, sífilis hereditaria)	23
Traumatismos	4
Irido-coroiditis	4
Oftalmía simpática	2
Despegamiento de la retina	2
Causas no especificadas	5

"La Escuela "Braille" recibe los niños ciegos del departamento del Sena de 3 á 13 años de edad. Los conserva mientras pueden trabajar. Así, pues, esta estadística demuestra bien la causas de ceguera entre los niños parisienses.

"Dichas causas se resumen casi en cuatro principales: la oftalmía purulenta, que da la formidable cifra de 100 ciegos, proporción que no se encuentra jamás en las estadísticas de los departamentos y que hace deplorar que en Paris la profilaxia de esta enfermedad esté mucho menos bien organizada que en las provincias; las enfermedades congénitas, las enfermedades de la córnea, y por último, las atrofias de los nervios ópticos, debidas casi todas á la tuberculosis ó á la sífilis y en parte evitables."

Estadística según los documentos que ha recibido el autor del informe.—Este estudio se termina por el resumen siguiente:

Glaucoma	722	19 p%
Atrofias del nervio óptico	720	19 „
Conjuntivitis purulenta	350	9 „
Enfermedades de la córnea	334	8 „
Miopía	324	8 „
Traumatismos y oftalmía simpática	243	6 „
Enfermedades congénitas	232	6 „

Los hombres figuran con un 60 por ciento en esta estadística. Los niños con un 20 por ciento. La conjuntivitis purulenta es el principal factor de ceguera en ellos, sobre todo en Paris; vienen después las enfermedades de la córnea y las afecciones congénitas. Se ve cuán fácil sería reducir el número de niños ciegos por la simple profilaxia de la oftalmía purulenta, por los cuidados solícitos dados á los escrofulosos en general y por un tratamiento precoz y bien dirigido de las diversas variedades de queratitis.

Se puede decir que la vista está amenazada, sobre todo:

En los niños, por la conjuntivitis purulenta.

En los adultos, por la atrofia de los nervios ópticos.

En los viejos, por el glaucoma.

Después de poner á la vista las estadísticas sobre la ceguera monocular, M. Trousseau termina su trabajo con un capítulo sobre los medios de prevenirla.

Según el autor, habría un 35 por ciento por lo menos de cegueras evitables, poniendo á los individuos al abrigo de las enfermedades que ocasionan las afecciones oculares, y dando á los individuos atacados de esta clase de enfermedades cuidados inteligentes é inmediatos.

Ciertamente se disminuiría el número de afecciones oculares graves, impidiendo los progresos del contagio sifilítico, del alcoholismo, etc., pero en lo que estamos completamente de acuerdo con M. Trousseau es en deplorar haya aún tantos ciegos por la oftalmía purulenta. "No se sospecharía jamás, dice, el número de cegueras debidas á la incuria de las parteras." Esto todos los oculistas lo saben bien, pero es el público quien debe estar prevenido de ello.

"Sería de desearse también, dice, que todo práctico esté muy al tanto de los cuidados que deben darse á los niños contaminados, y que se pusieran cuestiones á los candidatos en los exámenes, sobre esta materia." Hé aquí una cosa muy cierta, y es incomprensible que no suceda así desde hace largo tiempo en la Facultad de Paris. Si no todos los doctores pueden adquirir bastantes conocimientos oftalmoscópicos para tratar ellos mismos las afecciones oculares, por lo menos deberían ser capaces de reconocer su gravedad, así como si no pueden operar una hernia estrangulada, saben, sin embargo, que no hay tiempo que perder para dirigirse á un cirujano.

Los ciegos en Francia. Por el Dr. H. Truc (de Montpellier). —La primera parte de este informe trata de la constitución, educación é instrucción de los ciegos; la segunda de su asistencia general; la tercera de su asistencia oculística. Termina este trabajo con una lista completa de los establecimientos especiales.

El trabajo de M. Truc tiene por objeto demostrar que el papel del oculista no ha terminado cuando ha declarado que un enfermo es definitivamente ciego, y que la medicina es importente ya, con respecto á su triste padecimiento. Debe, al principio, teniendo en cuenta su edad, su inteligencia, su posición social, sus aptitudes, indicarle el partido que puede sacar aún del trabajo, sea para ganarse la vida si es pobre, sea para hacerse la existencia soportable si es rico, y en todo caso para ser útil á la sociedad.

"Tenemos, dice M. Truc, que buscar los ciegos en nuestra esfera profesional y dirigirlos hacia los establecimientos regionales. Cuando vengan á nosotros deberemos indicarles los re-

cursos de la instrucción y la educación especiales á su estado, facilitarles los medios de llegar á ellos, ayudarles moral y materialmente; cuando salgan de la Escuela, dirigirlos á los talleres; cuando estén impotentes ó degenerados, hacerlos admitir en el asilo ó en el hospicio. Es preciso impartirles asistencia y patrocinio con todas nuestras fuerzas. No sólo debemos asistir á nuestros enfermos y aliviarlos ó curarlos, sino que debemos, además, sostener y consolar á aquellos que nuestra ciencia y nuestro arte no hayan podido preservar de la ceguera. Nuestra profesión será así más venerada, nuestro papel social más completo, y como consuelo supremo, haremos un poco más de bien."

Son las indicaciones indispensables al médico para llenar este noble objeto las que contiene la excelente memoria de M. Truc. Los diversos capítulos que la componen no se prestan á un análisis sumario. Es preciso leerlos por completo, y de su lectura, así como de la discusión de que será objeto, nacerá sin duda en la mente de los oculistas la certidumbre que tienen aún un papel muy útil que desempeñar con los ciegos cuando su ciencia y su desvelo hayan sido impotentes para conservarles la vista.

Discusión de los Informes.—M. A. Terson.—Las relaciones de la órbita con los tres senos son tan íntimas, tan inmediatas, que sería justo darles el nombre de *senos peri-orbitarios*, nombre que he propuesto desde hace más de diez años. Los nombres de senos supra-orbitarios, retro-orbitarios y sub-orbitarios convienen mejor aún, á mi entender, que su nombre habitual. En efecto, su situación yuxta-orbitaria explica mejor su repercusión patológica, que es el punto que nos interesa.

M. Terson insiste sobre la benignidad de ciertas formas de sinusitis, en particular las formas agudas. Ha comprobado en el curso de una sinusitis maxilar un despegamiento de la retina. En todos estos casos es preciso intervenir ampliamente.

M. Parisotti.—Observación de un joven de 23 años atacado de escotoma central con apariencia de neuritis retro-bulbar. $V=\frac{1}{50}$ en el ojo derecho y $\frac{1}{10}$ en el izquierdo. Estrechamiento del campo visual, palidez de las papilas. El olfato perdido desde que la visión había empezado á disminuir. Hipertrofia considerable de los dos cornetes medios. Se les resecó y se encontró vegetaciones polipoides en los dos meatos medios que fueron extirpadas; como resultado, retorno de la facultad olfativa; la agudeza visual se hace normal. En seguida diminución de la visión á $\frac{4}{10}$ y diminución del olfato; al mismo tiempo nuevas vegetaciones polipoides de los meatos. El autor cree que los nervios ópticos han sido atacados por las toxinas.

M. Rollet.—Refiere dos casos de sinusitis frontal y maxilar. En el primer caso se trataba de un mucocele bilateral situado en el ángulo súpero-interno de la órbita. Después el autor ha encontrado otros dos casos. La mucocele consiste en una hipersecreción de los senos frontales. El autor insiste en la hiperostosis naso-orbitaria que existe en estos casos; es de origen inflamatorio y no congénito como quiere Valude. El autor refiere además dos casos de sinusitis maxilar; en todos ellos es preciso drenar ampliamente.

M. Jocqs.—Refiere tres casos de sinusitis frontal con complicaciones órbito-oculares: el primero en un hombre de 52 años; el segundo en un niño de 10; el tercero, en el cual no había sino diplopia, en un hombre de 25 años. El tratamiento consistió en operar al nivel del reborde orbitario superior siguiendo después la vía frontal.

M. Galezowski.—Refiere dos observaciones de complicaciones oculares que atribuye la primera á una sinusitis esfenoidal, la segunda á sinusitis maxilar, aunque en los dos casos no haya habido escurrimiento purulento y que nada justificaba el diagnóstico de sinusitis.

M. Vacher.—Insiste sobre este hecho que con frecuencia la destrucción de la polea del gran oblicuo no trae diplopia.

M. Péchin.—A fin de limitar bien la cuestión y de insistir sobre el papel patogénico de la infección habría tal vez lugar de separar la mucocele, sobre la naturaleza de la cual no todos están de acuerdo. Las lesiones locales y los cuerpos extraños desempeñan su papel en estas complicaciones.

Este estudio dará por resultado hacer buscar la etiología de sinusitis en ciertos casos de flemón de la órbita y de flebitis de los senos, atribuídos aun á procesos flegmásicos cutáneos, la erisipela entre otros.

Ciertos estados flemonosos de la pared interna de la órbita con repercusión ocular han sido referidos á una infección etmoidal. Se debe admitir con reservas este diagnóstico etiológico, porque no está probado. En los casos citados la curación ha sido espontánea.

M. Péchin refiere una observación de sinusitis de origen dentario, precedida tres meses antes de ambliopía, que comenzó en el momento de la extracción, que fué muy dolorosa. La ambliopía, en razón de los otros síntomas, puede considerarse como histero-traumática y distinta de la sinusitis.

M. Dianoux ha observado solamente cinco casos de complicaciones oculares de las sinusitis frontales. Una vez había hernia del cerebro. Una intervención muy limitada basta casi siempre.

M. de Wecker cree que la cuestión más importante es la de repercusión sobre el nervio óptico. Cuando hay papilitis ó neuritis óptica inexplicables, el examen completo de los senos debe ser hecho. Los casos negativos no prueban nada; existe, por otra parte, un caso publicado por Trantas.

M. Morax.—Desde que Berger emitió la idea del origen por los senos esfenoidales de las neuritis retro-bulbares ningún hecho ha venido á confirmarlo ó á negarlo. En los enfermos atacados de neuritis examinados por él, el examen de los senos esfenoidales no ha dado ningún resultado. Es preciso buscar siempre la infección y con frecuencia se encontrará la sífilis.

M. Motais insiste sobre el modo de propagación; se hace por la vaina del nervio óptico, después por los orificios de los vasa-vorticosa, y llega al espacio supra-coroideo.

M. Pflüger refiere una observación de mucocele y da las gracias al informante por su muy interesante informe.

M. Landolt felicita cordialmente á M. Lapersonne por su notable trabajo y dice que el conocimiento de las afecciones de las cavidados que están cerca de la órbita disminuirá considerablemente el número de ambliopías sin causa aparente, de inflamaciones y atrofias inexplicables de los nervios ópticos y abrirá á la terapéutica un campo de acción nuevo.

M. de Lapersonne responde á M. Terson que en los despegamientos de la retina se trata ordinariamente de coroido-retinitis infecciosa. Como él, es de opinión de intervenir activamente. Los casos semejantes á los de M. Parisotti son muy conocidos; siempre que existe tejido mixomatoso en el meato medio hay que temer una sinusitis etmoidal. Las complicaciones por parte del nervio óptico se observan sobre todo cuando hay sinusitis etmoidales.

El cree que en la gran mayoría de los casos estas complicaciones por parte del nervio óptico son de origen infeccioso.

La mucocele es de origen infeccioso en la mayor parte de los casos, como lo ha dicho M. Rollet; puede, pues, ser considerada como una infección atenuada, como un catarro del seno frontal. La panoftalmía supurada es muy rara.

Ha referido un caso análogo al de M. Jocqs en un niño de 8 años. Se hizo una incisión y el pus venia de la cavidad del seno frontal. El niño curó rápidamente.

En todos estos casos, cuando hay flemón de la órbita estamos obligados á intervenir por la vía orbitaria. Es esta la operación de los oftalmologistas bien arreglada por Siem. Es la vía mejor; nos aleja de la zona peligrosa, el cerebro, y nos permite llegar siempre al interior del seno frontal. Además, el hue-

so es mucho menos grueso á este nivel y puede ser perforado con facilidad. En fin, el drenaje puede hacerse entonces por la vía orbitaria y es preciso no preocuparse mucho en este caso de la cuestión estética. Se tendrán así muchas menos reincidencias que por la vía frontal. Tal vez la ausencia de diplopia cuando hay destrucción de la polea del gran oblicuo, es debida á que sólo el periostio es despegado y que la polea permanece adherente al periostio. Las hernias del cerebro, como en el caso de M. Dianoux, han sido igualmente referidas. Se ha resecado en semejantes casos y el enfermo ha curado.

El diagnóstico de sinusitis esfenoidal es extremadamente difícil; creo que con frecuencia la neuritis retro-bulbar es la consecuencia de ella; pero puede haber en estos casos alteraciones del cerebro.

En cuanto á la vía de propagación estamos reducidos á hipótesis; la infección se propaga por la vía venosa ó por la vía linfática, gradualmente y de una manera relativamente fácil. He tratado de quedar sobre el terreno de la práctica dejando á un lado las cuestiones teóricas.

Desde el punto de vista de la intervención es preciso guardarnos de una especialización hasta el extremo; debemos considerar que la cirugía de la cara entra en gran parte en el dominio de la oftalmología.

(Continuará.)

REVISTA BIBLIOGRAFICA Y DE LA PRENSA.

PROF. PANAS.—**Patogenia y tratamiento del glaucoma.** —(*Archives d'Ophtalmologie*, Febrero de 1902.)

El autor pasa revista á las teorías emitidas para explicar la naturaleza del glaucoma sin mencionar todavía la de la dialbuminosis ocular. Indica también los procedimientos quirúrgicos puestos en práctica para tratar la hipertonía ocular, y fundándose en que el verdadero ángulo de filtración se encuentra en el glaucoma *atrás de la raíz aparente del iris*, producida por la soldadura de Knies, se pregunta si una esclerotomía en el espacio retro-iridiano no produciría mejores resultados que la esclerotomía anteiridiana. En su opinión la acción antiglaucomatosa de la iridectomía y de las diversas operaciones preconi-

zadas reside principalmente en *las grandes debridaciones del bulbo ocular.*

El cuchillo de de Graefe puede atravesar el ojo horizontalmente á 2 milímetros atrás del borde de la córnea transparente y á 2 milimetros arriba de la tangente á la semicircunferencia inferior de la córnea, sin tocar órgano alguno importante como el cristalino ó los procesos ciliares. El lomo del cuchillo queda ½ m. m. arriba del borde del cristalino, ocupando la lámina el espacio que queda detrás del iris, sin lesionar á aquel de ninguna manera. Los resultados obtenidos por el autor con este procedimiento, que ejecuta en la parte inferior del globo con el lomo del cuchillo vuelto hacia arriba, han sido los siguientes: en 10 glaucomas (2 agudos hemorrágicos y 8 crónicos absolutos) la tensión ha bajado de un modo definitivo y duradero en los 2 hemorrágicos y uno de los crónicos, y no ha sido influenciada en nada en ninguno de los otros. (Este resultado era de prever en los crónicos, pues la esclerotomía, aun hecha detrás del iris, no hace más que dar salida al humor acuoso existente, sin poder rehacer el ángulo de filtración, que no puede volver á funcionar simplemente porque se abra el bulbo y ni aun porque se divida el antiguo canal de Schlemm, cosa que, por otra parte, es difícil. Este error quirúrgico viene repitiéndose y es debido á una concepción defectuosa de las lesiones características del glaucoma.—M. U. T.)

En los dos primeros casos el Prof. Panas vió salir una cantidad abundante de humor acuoso detenido en la cámara posterior, mientras que en los otros siete (los crónicos) sólo salieron algunas gotas. Deduce de allí que el fracaso de la operación en los últimos fué debido á que se trataba de la forma *seca* de glaucoma. (Esto se explica muy bien, pues en las formas agudas la cantidad de humor acuoso albuminoso secretado es muy abundante, y unido al edema del vítreo, que se infiltra también, aplica mecánicamente la raíz del iris; la acción del "desbridamiento ocular" consiste en dar salida á los líquidos y restablecer la permeabilidad del ángulo de filtración, mientras que en las formas crónicas, cuando la tensión es muy elevada, la secreción del humor acuoso puede detenerse, los procesos ciliares se atrofian á la larga, y además el gran espacio ocupado por el vítreo no deja lugar á la formación de gran cantidad de humor acuoso.—M. U. T.)

La queratectomía combinada tiene, según el autor, notable acción antiglaucomatosa en los casos de glaucoma absoluto doloroso, en donde puede reemplazar con ventaja á la enucleación.

El glaucoma crónico simple merece una mención especial,

pues representa cerca de los dos tercios de todos los glaucomas tomados en conjunto. Existen dos clases: en la primera se asiste periódicamente á la elevación del tono ocular, á oscurecimientos de la vista, á la aparición de arco-iris al derredor de las llamas y al enturbiamiento de la córnea, con poca ó ninguna hiperhemia esclerotical. La cámara anterior puede conservar su profundidad y la pupila su diámetro. La excavación de la papila no falta nunca y á veces existe el halo de atrofia coroidea.

En la segunda clase, fuera de las perturbaciones visuales progresivas ligadas á la misma excavación papilar que en el caso anterior, no existe en ningún momento hipertonía materialmente demostrable, ni hay obscurecimientos periódicos, ni arco-iris al derredor de las llamas. Aquí es donde comienza el desacuerdo entre los oftalmologistas: unos no ven en ellos sino una atrofia senil pura y simple, mientras que otros separan de esta clase para hacerlos entrar en los glaucomas, todos aquellos casos en los que el campo visual se estrecha del lado nasal hacia el lado temporal y en los que el sentido cromático para el verde y el rojo está conservado.

El autor se pregunta si en ausencia de toda elevación tangible del tono en un momento cualquiera, se podría uno fiar en los solos signos funcionales para establecer el diagnóstico de glaucoma, tanto más cuanto que hay casos de glaucoma con hipertonía indudable en los que el campo visual para las formas y los colores no se estrecha según la forma clásica de la nariz á la sien. La distinción entre las dos clases es tan difícil que Wecker ha propuesto la esclerotomía diagnóstica, que en el caso de glaucoma ensancharía el campo visual, y Abadie los mióticos que tendrían el mismo resultado.

Para el autor, siempre que el glaucoma netamente crónico ó *en frío*, se acompañe de síntomas objetivos de hipertonía, obscurecimientos, arco-iris, enturbiamiento de la córnea, diminución de la cámara anterior, con ó sin dilatación de la pupila, se debe intervenir (iridectomía) y antes de que la mácula sea afectada.

En el glaucoma crónico no se debe intervenir hasta que los mióticos queden sin efecto ó que la mejoría se detenga.

Entre los mióticos prefiere la solución de eserina básica en aceite al 1 por ciento, que es más activa y mejor tolerada que las soluciones acuosas, por no sufrir la transformación en rubreserina.

En cuanto á la simpatectomía, opina que no está aún suficientemente estudiada en sus efectos lejanos para poder sustituirla á las operaciones en que se desbrida el ojo.—M. U. T.

WILLIAM M. SWEET (Philadelphia).—**Resultados del diagnóstico por medio de los rayos X y de la operación en los traumatismos por cuerpos extraños del ojo.**—(*The Phila. Medical Journal*, Febrero 1º de 1902.)

Se refiere á la descripción de un método de localizar los cuerpos extraños en el ojo por medio de los rayos X, hecha por él en 1897. De entonces acá ha hecho 102 exámenes: en 65 casos se localizó un cuerpo extraño dentro del ojo ó alrededor de él; en 57 de los 65 el cuerpo extraño estaba en el vítreo.

De los 61 casos en los cuales el cuerpo extraño estaba situado en el globo del ojo se hicieron tentativas para extraerlo en 45 casos, que obtuvieron éxito en 38 casos y fallaron en 7. En 32 veces el cuerpo metálico se extrajo por medio del imán de Hirschberg, una vez por el de Haab y cinco por medio de las pinzas. En 5 de los casos de inéxito en la extracción de dicho cuerpo, se practicó en seguida la enucleación; mientras que en los otros dos no se extrajo el globo del ojo. En 6 casos en que se extrajo con éxito el cuerpo extraño, fué necesaria la enucleación más tarde. En ningún caso había inflamación simpática en el momento de la operación, ni ocurrió después. En 16 casos la extracción del cuerpo no se intentó, siendo enucleado el ojo en 9, de los cuales en 3 contenía acero, en 3 municiones pequeñas y en 3 cobre. En 4 casos el acero permanecía aún en el globo del ojo, mientras que en 3 casos los enfermos rehusaron la operación y se desconoce su historia posterior.

El tanto por ciento de extracciones con éxito hubiera sido mayor si los cuerpos extraños hubieran sido quitados pocas horas después del traumatismo; se pierde con frecuencia un tiempo precioso con demorar la operación: la herida de entrada del cuerpo extraño se cierra y éste se encasquilla en el exudado, haciendo así la extracción incierta, si no trae la inutilidad fatal del ojo.

Si se vieran los casos en que existe acero ó hierro en el ojo antes que la herida de entrada hubiera curado, y si la posición de la partícula metálica es conocida, el empleo del imán de Haab ó de una forma parecida de imán grande para sacar el cuerpo extraño por el mismo camino que entró, sería el tratamiento ideal. En ciertos casos, cuando la partícula metálica ha pasado á través de la córnea hiriendo el iris y el cristalino, es más inocente hacer una nueva herida en la esclerótica para sacarla que extraerla á través de los tejidos por los cuales entró al ojo. En la mayoría de los casos de cuerpos extraños de la coroide y el cuerpo vítreo, la extracción se verificó

á través de una herida de la esclerótica entre los músculos recto externo y recto inferior ó entre el interno y el inferior. Antes de hacer la incisión de la esclerótica es prudente disecar un colgajo de la conjuntiva y detener toda hemorragia antes de llegar al cuerpo vítreo. La sutura de este colgajo al colocarlo en su sitio, sirve para cubrir la herida de la esclerótica é impedir la salida del cuerpo vítreo.

La situación y dirección de la herida de entrada no es una guía segura sobre la posición del cuerpo extraño en el ojo. Algunas veces la fuerza con la cual la partícula de acero hiere el ojo es suficiente para hacerla pasar en línea recta de la herida de entrada de un lado á través del ojo para alojarse en el lado opuesto. Otras veces el cuerpo extraño después de penetrar á través de las capas externas del ojo cae al fondo del vítreo.

El uso del imán pequeño sólo está justificado cuando la posición del cuerpo extraño es determinada con cierto grado de precisión. Como la punta del imán debe llegar en contacto con la partícula de acero para asegurar su remoción, deben tenerse algunos conocimientos definitivos acerca de la posición de colocar el imán para impedir la lesión que resulta de su paso frecuente á través del cuerpo vítreo. Hay aún la cuestión, si el paso de un imán dentro del cuerpo vítreo no es más nocivo que el uso de un gran imán para sacar la partícula metálica á través de una herida hecha en la esclerótica. Es interesante notar en esta ocasión los excelentes resultados visuales en los casos en que no se hizo tentativa ninguna para extraer la partícula de acero, pero debe recordarse que los ojos que contienen cuerpos extraños nunca están libres de peligro.

Con respecto á la precisión de la localización con los rayos X, dice el autor: La exactitud de las investigaciones en los casos aquí relatados pudo ser comprobada por la extracción de los cuerpos extraños ó después de la enucleación, pues dichos cuerpos estaban en todos los casos situados en el sitio indicado por la radiografía. El método de localización empleado es sencillamente la triangulación de la sombra del cuerpo extraño en dos diferentes situaciones con relación á las sombras en la placa fotográfica de dos puntos conocidos, así es que la exactitud en los resultados debe seguir al cuidado en la obra.

El Dr. Sweet reune en un cuadro los 65 casos y los coloca en grupos en relación con la parte del ojo en la cual se ha alojado el cuerpo extraño. Del estudio de los grupos de casos llega á las conclusiones siguientes:

1. Los rayos Röntgen ofrecen el medio más seguro para distinguir y localizar los cuerpos extraños del ojo.
2. La posición del cuerpo extraño puede precisarse en to-

dos los casos antes de intentar la extracción por el imán. Las frecuentes introducciones del imán pequeño dentro del cuerpo vítreo con la esperanza de encontrar el metal, lesionan el ojo y hacen las tentativas posteriores para la extracción difíciles, mientras que el empleo de un gran imán no carece de peligro cuando se desconoce la posición del cuerpo extraño.

3. La extracción primitiva es la que ofrece las mayores probabilidades de salvar el ojo. Cuando el cuerpo extraño ha entrado á través de la córnea y cristalino, su posición en el cuerpo vítreo indicará por dónde se hace menos daño al sacar el cuerpo metálico, si por la herida de entrada ó por una nueva herida en la esclerótica, cerca de la posición del cuerpo.

4. El uso más extenso que se haga en adelante del gran imán en casos de partículas de acero en el cuerpo vítreo, con el objeto de sacar éstas por una incisión de la esclerótica después de determinar con precisión su posición, dará probablemente mejores resultados visuales que los que se han obtenido en el pasado con el pequeño imán introducido dentro del cuerpo vítreo.

5. Partículas de acero ó hierro que han permanecido en el globo del ojo hasta que una capa fibro-celular las envuelve, no pueden ser desalojadas con el imán. La extracción con las pinzaz y el empleo de solución de cloruro de sodio normal para reemplazar el humor vítreo perdido, ha resultado varias veces de buena apariencia estética y es una operación digna de intentarse. La extracción con la pinza debe emplearse también cuando el cuerpo es de vidrio ó de cobre.

6. La extracción es una operación segura y con las precauciones debidas no tiene los peligros de panoftalmía ó meningitis.

NOTICIAS.

NUESTRAS OFICINAS.—Debido al mal estado que guardaba la casa de la calle de la Joya, en la que estaban instaladas las oficinas de Redacción y Administración de los *Anales*, éstas han tenido que cambiarse violentamente á la *Calle de Tacuba número 14*, á donde suplicamos á nuestros subscritores y á los colegas con quienes tenemos establecido el canje, se sirvan dirigir toda la correspondencia.

La Redacción de los *Anales de Oftalmología* da el más sentido pésame á su compañero el Dr. Luis Demicheri, de Montevideo, por la dolorosa pérdida que acaba de sufrir en la persona de su estimable esposa, y lo acompaña sinceramente en su pena.

El Dr. M. Uribe Troncoso ha sido nombrado miembro titular de la Sociedad Francesa de Oftalmología.

La Redacción y Administración de los Archivos de Oftalmología Hispano-americanos se ha cambiado de Madrid á Barcelona. En sustitución del Dr. García Calderón ha sido nombrado redactor el Dr. Manuel Márquez, de Madrid.

El Dr. Alberto B. Hale, de Chicago, partió para Europa el 15 de Junio pasado. Después de una visita á las principales Universidades Alemanas asistirá al Congreso de la Sociedad de Oftalmología de Hidelberg.

El Dr. Hermann Knapp, de Nueva York, cumplió setenta años de edad el 17 de Marzo del corriente año y en 1904 celebrará el quincuagésimo aniversario de su recepción como médico. Fué profesor de Oftalmología en Hidelberg de 1864 á 1868, en cuyo último año emigró á Nueva York á donde ha ejercido su profesión desde entonces. En Mayo de este año sufrió un ataque de pneumonía del cual está ya curado.

Tomo V. AGOSTO DE 1902. Núm. 2

ANALES

DE

OFTALMOLOGIA

TRABAJOS ORIGINALES.

DERMO-LIPOMA CONJUNTIVAL

Por el Dr. L. Demicheri.

MONTEVIDEO, URUGUAY.

En los dos casos siguientes de dermo-lipoma conjuntival la localización de estos tumores era bastante rara. En el primero se trataba de un dermo-lipoma del pliegue semi-lunar; en el segundo el dermo-lipoma (casi dermoide puro) estaba situado en la parte externa del fondo del saco conjuntival inferior.

1ª Observación.—Una joven de 21 años, se presenta á mi consultorio por una tumefacción de la parte interna de su ojo izquierdo que simula una hipertrofia del pliegue semi-lunar. La superficie de esta tumefacción es lisa, de aspecto algo cutáneo y acompañada de un pterigión que se extiende hasta el borde corneal. A la palpación se nota que el tumor se prolonga profundamente hacia la órbita. La carúncula sana, no está comprendida en el tumor.

El tumor ha sido comprobado desde la más tierna edad, y según la madre de la enferma ha seguido un crecimiento lento pero continuo.

La extirpación se hizo con facilidad, conjuntamente con el pterigión y respetando la carúncula. De la parte profunda que se

prolongaba hacia la órbita se extrajo la parte endurecida, cesando la disección una vez que llegamos á un tejido blando que supusimos ser el tejido célulo-grasoso normal.

El examen histológico de este tumor lo debo en gran parte á mi estimado colega el Dr. Aguerre.

Exceptuando las capas más superficiales, el tumor está formado por un tejido célulo-grasoso. La capa epitelial, más espesa que la capa epitelial de la conjuntiva normal y algo ondulada, designando vagamente una formación papilar, cubre una capa de tejido celular denso. En medio de este tejido conjuntivo se encuentra una gran cantidad de racimos de glándulas sebáceas con su capa epitelial delicadamente dibujada y de aspecto normal.

Vecinos á estas glándulas se encuentran varios folículos pilosos, en algunos de los cuales, cortados oblicuamente, se puede seguir en una cierta extensión un pelo fino. Los vasos, aunque no muy numerosos, presentan en algunas regiones verdaderas dilataciones que podrían en rigor dar un muy ligero carácter angiomatoso á nuestro tumor.

2ª Observación.—En este segundo caso se trataba de un hombre de 26 años, que se presentó á mi consultorio quejándose de la presencia de un pelo en el fondo de saco conjuntival, que le molestaba desde hacía muchos años. Gran número de veces arrancó el enfermo este pelo que siempre se reproducía.

Bajando el párpado inferior se notaba una tumefacción de unos 8mm. de diámetro, limitada á la parte externa del fondo de saco conjuntival inferior del ojo izquierdo, de aspecto redondeado, de superficie con apariencia cutánea en medio de la cual se veía un pelo muy desarrollado.

La extirpación se efectuó con facilidad y después de endurecimiento por el sublimado acético y el alcohol é inclusión en parafina pude practicar una serie de cortes. En general el aspecto al microscopio es bastante semejante al del primer caso, á no ser la predominancia de la capa celular sub-epitelial que es mucho más espesa.

La capa célulo-grasosa es más reducida, aunque no limitada solamente á la profundidad, sino que también se encuentra en medio de la masa conjuntiva del neoplasma, aunque en grado poco acentuado.

Debajo de la capa epitelial espesada se nota una gran cantidad de glándulas sebáceas con el aspecto fisiológico de las glándulas sebáceas cutáneas, formando verdaderos racimos y rodeando á veces folículos pilosos. Uno de ellos, grande, con su pelo, hemos podido seguirlo hasta la superficie del tumor, y seguramente correspondía al pelo que molestaba tanto á nuestro sujeto.

Mas profundamente aún, en el límite entre la capa de tejido que celular denso y la capa celulo-grasosa, se observa en dos regiones una aglomeración de tubos contorneados que corresponden á glándulas sudoríparas.

Dilataciones vasculares se observan aún más frecuentemente que en el caso anterior y dan también á ciertas regiones del neoplasma una ligera apariencia angiomatosa.

Por tratarse de tumores hoy muy bien descritos histologicamente (véase: Lagrange. Tumeurs del'Œil) no entramos en un estudio bibliográfico. Hemos querido relatar estos dos casos por la poca frecuencia de sus localizaciones.

ESTUDIO EXPERIMENTAL ACERCA DEL GLAUCOMA.[1]

Por el Dr. Eduardo B. Coburn.
NEW YORK.

(Extractado de los *Annals of Ophthalmology*, Abril de 1902.)

Bien merece cuidadosas y detenidas investigaciones una enfermedad que termina por la ceguera. El glaucoma figura con

1 Hemos creído interesante para nuestros lectores este trabajo cuyas conclusiones de orden experimental confirman la gran importancia que en el géne-

un 10 á 15.5 por ciento entre las causas de ceguera, y por lo mismo todo esfuerzo que se haga en el sentido de definir su etiología queda bien justificado.

Según las estadísticas oficiales (1886) en Rusia hay 190,000 ciegos, de los cuales 28,950 lo son por glaucoma. En los Estados Unidos, según el censo de 1890, hay 50,411 personas ciegas. Aceptando las cifras de Oppenheimer que asigna el 10.84 por ciento al glaucoma, existirían 54,464 ciegos por esta enfermedad.

Clínicamente está caracterizada por la dureza del globo, la poca profundidad de la cámara anterior, la decoloración del iris, la pupila dilatada, la excavación de la papila, las pulsaciones arteriales, el campo visual reducido y á menudo la ceguera. Aunque se admite que todos estos síntomas no se presentan siempre, es debido á alguna causa anormal ó á alguna anomalía anatómica.

Se conocen dos formas de glaucoma: primitivo y secundario; pero limitaremos nuestro estudio al primero. El primitivo se manifiesta de dos modos: el glaucoma inflamatorio y el crónico simple; nos ocuparemos de preferencia de aquél.

Las *lesiones morfológicas* son varias y de su interpretación han nacido las diferentes teorías para explicar el génesis de la enfermedad, pero la dificultad de definir cuáles de dichas lesiones anátomo-patológicas son primitivas y cuáles secundarias, dando á cada una su verdadero valor, hace difícil la solución del problema.

Lo que parece estar demostrado de un modo completo es que el humor acuoso toma su origen de la región ciliar y que su salida se hace por los espacios de Fontana al canal de Schlemm. En los ojos de los gatos, perros y conejos parece existir alguna absorción por la cara anterior del iris. En el polo posterior del ojo humano el paso de líquidos es práctica-

sis de la hipertonía tiene el cambio de composición del humor acuoso, bien que dichas conclusiones se apliquen principalmente á la causa de la hipertensión en los estados inflamatorios del segmento anterior del ojo.

mente nulo, y en los animales se calcula en un cincuentavo de la producción total.

Ahora bien, las condiciones más notables del glaucoma son el aumento de tensión y la adherencia de la raíz del iris á la córnea, con la obstrucción consiguiente de los espacios de Fontana y el canal de Schlemm.

¿Qué es lo que se requiere para producir este estado morboso? Esquemáticamente podemos considerar:

(1º) Salida normal.

Secreción aumentada (Teoría de la hipersecreción).

(2º) Secreción normal.

Diminución de la salida (Teoría de la retención) { Por el nervio óptico. Por la oclusión del ángulo de la cámara anterior.

La hipersecreción jamás ha sido demostrada; puede inferirse clínicamente en los casos inflamatorios, dependiendo entonces, según los exámenes microscópicos practicados, de la congestión del cuerpo y los procesos ciliares.

De acuerdo con las leyes hidrostáticas la presión intraocular se extiende por igual en todo el ojo, y por tal motivo ambas caras del iris sufren la misma presión y su posición no debería sufrir cambio ninguno. Así pues, no basta admitir el simple aumento de los fluidos.

Respecto de la teoría de la retención y de la detención del humor acuoso en el nervio óptico, parecería que la frecuencia de las enfermedades del nervio óptico no asociadas con el glaucoma, constituirían prueba suficiente de su nulidad. Considerando la causa que queda, á saber: la oclusión de los puntos de salida de la cámara anterior, tenemos las posibilidades siguientes:

(1) Alteración de las secreciones y depósitos.

(2) Depósitos, contracción y la llamada "Esclerosis."

(3) Presión por detrás (mecánica, con ó sin inflamaciones concomitantes.

(1º) La alteración de las secreciones y el depósito de mate-

riales pigmentarios, fibrinosos y albuminosos son comunes clínicamente y por los exámenes microscópicos. Pueden presentarse en la iritis serosa ó ciclitis, en la iritis esponjosa y en la glaucomatosa (idénticas probablemente), en las que la tensión puede estar muy aumentada. Este estado es susceptible de reproducirse experimentalmente y cuando se presenta aislado se asocia siempre con una cámara anterior profunda.

(2º) La esclerosis de la cámara anterior puede atribuirse al ectropión de las capas uveales del iris, según lo manifiesta el aspecto clínico del iris, que frecuentemente parece engrosado y afelpado, y por el hecho demostrado ya de que los depósitos fibrinosos son sustituídos por tejido conjuntivo. Esto no requiere más que un grado ligero de inflamación, y el material nuevo así formado puede, al contraerse, llevar al iris adelante de su inserción angular. Estas condiciones son insuficientes para explicar el glaucoma aunque son factores de cierto valor.

(3º) Llegamos, por último, á la presión del iris por detrás sobre la córnea y los espacios de Fontana. Dice Bitzos: "Es preciso rechazar todas las teorías que explican el glaucoma localizando la lesión en la esclerótica, coroides y zónula, por varias razones, sobre todo porque no explican la propulsión del iris." Se ve uno obligado, pues, á buscar la causa detrás del diafragma lentículo–zonular.

Esto es verdadero en parte. La lente ocupa un sitio anterior y es llevada hacia adelante por el empuje de los procesos ciliares que arrastran consigo al ligamento zonular. Priestley Smith ha demostrado que la fosa hialoidea está llena de humor acuoso en los ojos glaucomatosos, estableciéndose así un círculo vicioso. Mientras más presión existe detrás más se cierra el ángulo de filtración.

Teóricamente la presión de atrás sobre la raíz del iris puede fundarse en: (1º) la reducción del espacio lentículo–ciliar debida al tamaño relativamente excesivo de la lente, ó (2º) en el ensanchamiento del cuerpo ciliar y de los procesos.

Los factores constantes son la esclerótica y el cristalino,

siendo los variables el cuerpo ciliar y los procesos, lo que reduce el problema á localizar la enfermedad en los últimos (cuerpo y procesos).

La neuritis que suele presentarse al oftalmoscopio, el aspecto del iris, los cambios en el cuerpo ciliar, la secreción alterada, el pigmento del ángulo y la oclusión de éste, todo hace pensar en un proceso que se verifica detrás del iris en la región ciliar.

El *glaucoma hereditario* se debe á una estructura anatómica anormal que radica: en

1º El tamaño del cuerpo ciliar y los procesos.

2º El cristalino.

3º En las salidas de la cámara anterior.

4º En la tendencia constitucional á las perturbaciones vasculares.

Habiendo demostrado que el cristalino y las vías de salida desempeñan aparentemente un papel secundario en la etiología de la enfermedad, quedamos de nuevo reducidos á la región ciliar. La hipermetropía hace también que pensemos en dicha región, pues siendo el músculo ciliar mayor que de ordinario, comprende más del espacio lentículo ciliar y se extiende más sobre la raíz del iris.

Respecto de las causas constitucionales como la arterio-esclerosis, la gota ó el reumatismo, han sido poco estudiadas para deducir conclusiones precisas. Cualquiera de ellas ó simples perturbaciones vasomotrices que originan la congestión del cuerpo ciliar pueden ser consideradas como causa de excitación.

El autor hace después un resumen de las experiencias practicadas por Bentzen, Van Geuns, Barberich, Sulzer, Knies, Geering, etc., con el objeto de producir en los animales un glaucoma experimental, y concluye que lo único que se ha probado con tales ensayos es que la oclusión de las vías de salida de los humores produce el aumento de la tensión; pero que todos han fracasado en el intento de producir la mecánica natural de la enfermedad.

Las experiencias del autor, siguiendo á Geering, fueron hechas procurando producir cambios intraoculares por medio de substancias irritantes que no obraran *directamente sobre el ojo* y fueran introducidas por *intermedio de los vasos sanguíneos y linfáticos.*

Se hicieron cuatro series de experimentos.

(1) Estudio del curso de la linfa en el segmento anterior del ojo.

(2) Efecto del aumento de la presión en las cámaras anterior y posterior.

(3) Observaciones sobre el resultado de la introducción de materiales extraños en el ojo.

(4) Introducción de substancias por intermedio de la circulación y cerramiento de los canales de salida por medio de cambios efectuados en la región ciliar y el humor acuoso.

Las experiencias practicadas en la *primera serie* por medio de la tinta de China y el azul de Berlin, dieron los mismos resultados que los obtenidos por otros investigadores.

Los de la *segunda serie* consistieron en la introducción de soluciones salinas en la cámara anterior y el vítreo á una presión de 30 á 50 mm., haciendo penetrar agujas á través de la córnea y la esclerótica, previa anestesia del animal. Las inyecciones en la cámara anterior á una presión de 45 mm. produjeron el ensanchamiento de esta cámara, el enturbiamiento de la córnea á los 20 minutos, la dilatación exagerada de la pupila al cabo de media hora y á los cuarenta y cinco minutos el levantamiento del epitelio corneano y la formación de una bula.

Cuando las agujas fueron insertadas en el vítreo los efectos observados fueron diferentes: si la presión era ligera no se producía cambio en la profundidad de la cámara anterior, pero cuando la presión se iba aumentando gradualmente ó se continuaba durante algún tiempo, sin interrupción, el iris era proyectado hacia adelante, ya sea bajo el influjo del desalojamiento hacia adelante del cuerpo vítreo, el cristalino y los procesos ciliares, ó por la congestión sola de los procesos ciliares que

producían el empuje del cristalino y del iris. Sea que se desaloje ó no el cuerpo vítreo (y la posibilidad de este hecho es negada por Leplat en estas condiciones), se encontraron los procesos ciliares congestionados y comprimidos entre el cristalino y el iris, cerrando el ángulo de la cámara anterior. Se halló también un depósito fibrinoso en la cámara anterior, extendido sobre el iris y los tractus del ligamento pectíneo. El epitelio de la córnea estaba ó edematoso ó levantado enteramente y el estroma estaba también edematoso. Las mallas del iris estaban abiertas y los espacios perivasculares notablemente distendidos. Los procesos ciliares se encontraban edematosos y su parte no plegada *(pars ciliaris retinæ)* presentaba un estado semejante á la formación vesicular descrita por Greef después de la punción de la cámara anterior. Las vesículas se habían formado entre las dos capas de celdillas que revisten la región ciliar y en una pequeña extensión de la superficie posterior del iris.

Los experimentos de la *tercera serie* se hicieron empleando el método de Knies, pero no se prosiguieron por considerarlo el autor defectuoso tanto en su teoría como en su técnica. En casi todos los casos la acción de la substancia introducida al ojo fué demasiado violenta y en seguida vino una reacción con hipotonía. Se encontraron depósitos fibrinosos obturando el ángulo de la cámara anterior (permaneciendo, sin embargo, el ángulo abierto), y en las partes en que el iris estaba pegado á la córnea el hecho era debido evidentemente á la congestión de los procesos ciliares, aunque existiera la exudación.

Las experiencias de la *cuarta serie*, en las que el autor se detiene especialmente por considerarlas el medio mejor de producir el glaucoma experimental, fueron divididas en dos grupos, según la clase de substancias introducidas al ojo por intermedio de la circulación.

Grupo A. Acidos fosfórico y acético, adenina, clorhidrato de adenina, cloruro de calcio, fosfato de cal, sulfato de cal, urato de sosa y ácido úrico.

B. Atropina, eserina, pilocarpina y salicilato de sosa.

La técnica consistía en inyectar *debajo de la conjuntiva* 5 á 10 mínimas de cada una de estas substancias, en solución ó emulsión, una vez al día, durante tres meses. Los animales usados fueron gatos y conejos, no encontrándose entre ellos diferencia en los resultados. Las substancias del primer grupo fueron elegidas por hallarse en la economía y ser las que más fácilmente ayudan á la formación de la fibrina.

Los animales fueron después matados por el éter, el cloroformo, ó degollados y sus ojos endurecidos y examinados al microscopio. Los resultados fueron los siguientes:

El fosfato y el sulfato de cal, la adenina y los ácidos acético y fosfórico produjeron ligera congestión de los procesos ciliares y algunos de ellos la formación vesiculosa descrita por Greeff.

El cloruro de cal al 5 por ciento originó quemosis marcada y algo de panus por extensión de la conjuntiva sobre la córnea, y cambio de color y engruesamiento del iris. La tensión intraocular fué á menudo temporalmente aumentada, pero nunca de una manera permanente. Al microscopio se halló congestión del iris y los procesos ciliares y formación de vesículas. El tejido conjuntivo del estroma iriano estaba hinchado y engruesado.

El ácido úrico y el urato de sosa en solución saturada produjeron idénticas lesiones.

Con ninguna de las substancias anteriores se obtuvieron exudados, ni cambio en el calibre de los vasos, ni sinequias, ni obliteración de los espacios de Fontana, y sólo en ocasiones la tensión se elevó, debido probablemente á la formación en el humor acuoso de alguna substancia coagulable que temporalmente obsturó los espacios de Fontana.

Las substancias del *2º grupo*, que son las que comunmente se usan en oftalmología, dieron los resultados siguientes:

El sulfato de atropina y la pilocarpina inyectadas cuatro veces con intervalos de seis horas, sólo produjeron una depleción

de los procesos ciliares y la última un exudado coagulable y ligera iritis.

La eserina en solución á dos por ciento, además de síntomas generales intensos, produjo exudados fibrinosos abundantes que llenaban las cámaras anterior y posterior contenían leucocitos polinucleares y glóbulos rojos. La formación vesiculosa era muy notable y la capa interna de las celdillas ciliares parecía proyectada como resultado de la violencia de la reacción y el estallamiento de las vesículas. Se observó también un coágulo fibrinoso en los vasos esclerales anteriores. La tensión estaba elevada.

El salicilato de sosa, en solución al cinco por ciento, produjo aumento de la tensión, cámara anterior más profunda, llena de gran cantidad de exudados fibrinosos y coagulables. Los primeros se hallaban en varias capas. El iris estaba proyectado hacia atrás y la cámara posterior estaba abolida. El cuerpo ciliar congestionado estaba rodeado por una masa de fibrina.

El aumento de profundidad de la cámara anterior en todas estas experiencias y la posición del iris demuestran que la fibrina era exudada en la cámara anterior, probablemente por el iris y en menor cantidad por el cuerpo ciliar. La fibrina llenando las mallas del ligamento pectíneo impedía la salida del acuoso y elevaba la tensión.

El autor termina con las conclusiones siguientes:

(1) Es posible tener cambios intraoculares por medio de substancias tóxicas que penetran á la circulación.

(2) El efecto que producen los materiales irritantes es primero la congestión del cuerpo cilliar y del iris y después la formación vesicular en la región ciliar seguida de exudados fibrinosos en las cámaras anterior y posterior.

(3) Los exudados fibrinosos y albuminosos tienen predilección por la cámara anterior y se depositan sobre la superficie anterior del iris y en los espacios de Fontana.

(4) Estos depósitos, que generalmente van acompañados de una cámara anterior profunda, tapan la salida de los humores

en el ángulo y aumentan la tensión. Cuando la irritación es corta puede reabsorberse el exudado y volver la tensión á lo normal; pero si aquélla es suficientemente prolongada ó intensa el resultado es la iritis glaucomatosa con sus trastornos consiguientes.

(5) La causa del glaucoma parece ser alguna lesión que empuja al iris y á la lente hacia adelante, haciendo la cámara anterior poco profunda y tapando las salidas en el ángulo con la raíz del iris. Esta causa debe residir en el cuerpo ciliar y en los procesos.

Concluye su estudio el autor haciendo notar que aunque sus experiencias "nada han agregado directamente al conocimiento de las causas del glaucoma," sí han dado nueva luz respecto de las funciones del cuerpo ciliar y del iris, y de las condiciones bajo las cuales se presentan la iritis serosa, fibrinosa y la ciclitis, demostrando que la circulación intraocular de ciertas substancias basta para producir dichas enfermedades y por consiguiente deben tenerse en cuenta tales elementos constitucionales en el tratamiento.

Cree que las experiencias fueron conducidas de acuerdo con los mejores métodos y que no es remoto el descubrimiento de la etiología del glaucoma, introduciendo en la circulación alguna substancia que sea constituyente fisiológico del cuerpo humano, pero que por su cantidad origine cambios vasculares, ó algún producto último del metabolismo de los tejidos retenido á su vez por mala eliminación. Los fracasos en el orden experimental reconocen dos causas. primero, las diferencias anatómicas entre los ojos de los animales y el del hombre, y la formación y disposición del cuerpo ciliar y procesos y además las relaciones existentes entre el ángulo de filtración y el iris, que aseguran en los animales inferiores la fácil salida de los líquidos del ojo. Segundo, la intermitencia de los efectos del material empleado, pues durante la vida las causas obran de una manera más ó menos constante y no con interrupciones como en las experiencias citadas.—F. A.

EDITORIAL.

LA ENSEÑANZA OBLIGATORIA DE LA OFTALMOLOGIA.

En el nuevo plan de estudios para la Escuela Nacional de Medicina de México puesto en vigor desde los comienzos de este año, el curso de Clínica de Oftalmología es obligatorio para todos los alumnos, y está señalado en el sexto año de estudios, durante una hora á la semana.

Otras dos horas á la semana, en días distintos, se han dedicado á aquellos que deseen profundizar la especialidad.

Los alumnos no sufrirán exámenes de esta asignatura, pero necesitan haberla cursado con puntualidad y aprovechamiento á juicio del profesor, requisito indispensable para que les pueda ser concedida la boleta de examenes á fin de año.

Creemos que este ha sido un gran paso dado en favor de la difusión y desarrollo de la Oftalmología entre nosotros. La mente de la ley no ha sido la de crear especialistas en oftalmología, como tampoco ha intentado crear ginecologistas, dermatologistas, alienistas, etc., sino la de dar á los prácticos generales las nociones indispensables de estas especialidades para el buen ejercicio de su profesión.

Desde hace más de doce años que fué establecida la clínica oftalmológica de la Facultad, y sin embargo, el número de alumnos que la han cursado con asiduidad ha sido ciertamente bien escaso en comparación del número total de los que han obtenido el título. Por el contrario, el establecimiento de la clínica especial dió margen á que los profesores de patología externa suprimieran por completo de sus cursos el estudio de las enfermedades de los ojos, pretextando que existía una clínica para ellas solas y que les era imposible por la longitud de sus materias enseñarlas debidamente.

El resultado fué que las enfermedades de los ojos, cuyo estudio no era obligatorio, fueran abandonadas por los estudiantes,

y que la mayoría de ellos no tuviera al recibirse, ni las nociones más elementales acerca de las afecciones oculares comunes.

Los que ejercen fuera de los grandes centros de población, y carecen del recurso de enviar á sus enfermos al especialista, saben bien cuán embarazosa es la posición de un médico frente á una afección desconocida, cuyo diagnóstico le es imposible hacer. Tratándose del más noble y el primero de los sentidos, este desconocimiento trae los más serios y funestos resultados, reduciendo á la ceguera y á la impotencia á buen número de desdichados que resultan después una carga para su familia y para la sociedad.

La confusión entre una conjuntivitis simple y la oftalmía purulenta, el tratamiento mal dirigido contra esta última afección, la falta del diagnóstico diferencial entre la conjuntivitis simple y la iritis, entre el glaucoma y la catarata senil, etc., son hechos de diaria ocurrencia que aumentan considerablemente la estadística, ya tan recargada, de la ceguera.

No conociendo nada de oftalmología los estudiantes no podían tener afecto por ella ni gusto por su estudio. Como forma además una rama casi independiente de los conocimientos médicos generales, en ciertos puntos, su estudio resultaba muy difícil para los que una vez recibidos no tenían ni la voluntad ni la preparación técnica suficientes para abordarlo con fruto. De allí esa antipatía, casi mala voluntad, contra todo lo que se refiere á las enfermedades de los ojos y de la cual nuestra publicación puede dar buenos testimonios.

Esperamos que este estado de cosas cambiará en breve. Haciendo obligatorio el curso de Oftalmología, enseñando á los alumnos *objetivamente* á vencer las primeras y naturales dificultades, el progreso y difusión de los conocimientos oftalmológicos está asegurado. Basta enseñar al práctico general de una manera precisa las afecciones del segmento anterior del ojo, para hacer un gran servicio á la causa de la prevención y disminución de la ceguera. No le es absolutamente necesario saber el manejo del oftalmoscopio, ni la determinación y corrección de

los vicios de refracción. Sabiendo tratar las enfermedades evitables, *la oftalmía purulenta en particular*, las queratitis, las úlceras de la córnea, las iritis y ciclitis y sabiendo hacer el diagnóstico diferencial entre el glaucoma y la catarata senil, habrá prestado servicios eminentes á su enfermo y sabrá claramente adónde pueden terminar sus servicios y adónde comienzan los de los especialistas, y cuando hay que imponer al enfermo el sacrificio de desalojarse y de abandonar sus ocupaciones para consultar á los que han dedicado mayor tiempo y atención al estudio de las afecciones profundas.

La enseñanza, para dar todos sus frutos, tiene que ser esencialmente práctica y basada en un estudio de conjunto, sin descender á detalles prolijos que no sirven sino para recargar inutilmente la memoria; los alumnos necesitan *ver* cada una de las formas de conjuntivitis, queratitis, etc., y aprender *de visu* la manera de tratarlas. Para llegar á este resultado y para que pudieran seguirse mejor las diferentes fases de una enfermedad ó un tratamiento, sería, á nuestro juicio, mucho más conveniente hacer el curso de oftalmología en cuatro ó seis semanas, con clases diarias ó terciadas, que extenderlo á todo el año con una clase á la semana. Los alumnos dividirían menos su atención y les sería más provechoso, una vez terminada una especialidad, abordar el estudio de las siguientes.

Que nos sea permitido, para concluir, insistir en la necesidad de que las parteras reciban una instrucción especial en lo que se refiere al diagnóstico y profilaxia de la oftalmía purulenta de los recién nacidos. No basta que incidentalmente en sus cursos les sean dados á conocer los principales síntomas de esta enfermedad. Es necesario que *vean* por sí mismas el principio de la enfermedad, que sigan su desarrollo y que palpen sus funestas consecuencias cuando no es atendida debidamente; que aprendan la manera de hacer la limpieza de los ojos en el nacimiento y que además sepan aplicar el método de Credé en los casos en que existan escurrimientos sospechosos. Sólo de esta manera se podrá, en lo de adelante, hacerlas responsables de todo caso de of-

talmía purulenta que no sea tratado, y sólo así se llegarán á disminuir eficazmente los considerables estragos de esta terrible enfermedad.—M. U. T.

SOCIEDAD OFTALMOLÓGICA MEXICANA.

Sesión del 5 de Junio de 1902.

Presidencia del Dr. J. Ramos.

Diagnóstico diferencial entre el glaucoma crónico simple y la atrofia esencial del nervio óptico.

El *Dr. M. Uribe Troncoso* presentó una enferma en la cual por los signos oftalmoscópicos y del campo visual no se hubiera diagnosticado el glaucoma, que sin embargo existía, y se presentó después en un ojo bajo la forma aguda. Se trataba de una mujer de 60 años que hace un año comenzó á notar se

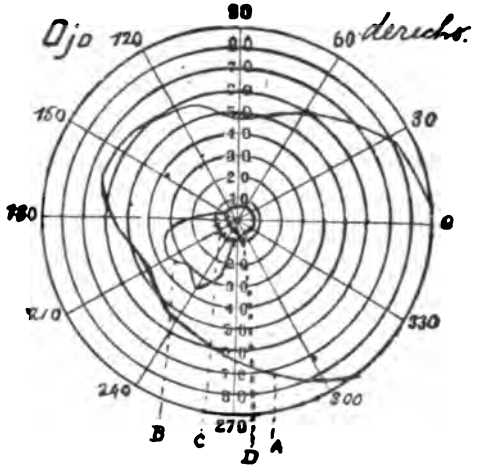

Fig. 1.

A, límite del campo visual normal. *B*, límite del campo visual para el blanco. *C*, límite para el azul. *D*, límite para el rojo.

nublaba su vista en ambos ojos, sin dolores ni enrojecimiento, y que llegó á consultarlo hasta hace sólo dos meses. Al examen encontró: globos oculares sin inyección escleral; en el ojo derecho: cámara anterior un poco disminuída, pupila de tamaño y reacciones normales; cristalino y vítreo transparentes; papila blanca, con excavación poco profunda del lado nasal, hacia el que estaban rechazados los vasos, continuando la excavación en declive hacia el lado temporal, en cuyo borde un pequeño vaso no formaba codo ninguno. No había halo peripapilar. La tensión estaba aumentada aunque no de manera muy manifiesta. El examen del campo visual demostró que la mayor parte de él estaba perdido, conservándose únicamente una faja en forma de sector del lado nasal inferior. El campo para los colores estaba notablemente contraído. (Fig. 1.) La visión central era aún igual á $\frac{1}{8}$.

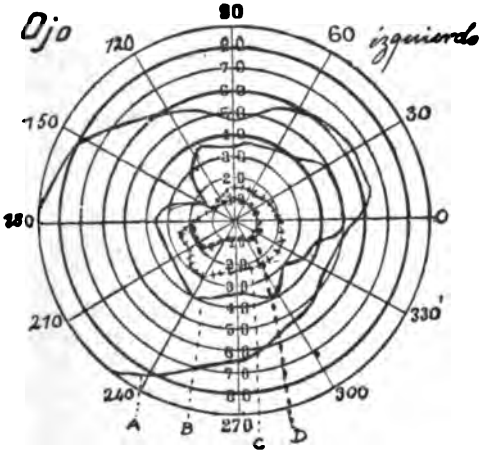

Fig. 2.

Las letras tienen la misma significación que en la figura presedente.

En el ojo izquierdo el aspecto exterior era el mismo que en el otro ojo, salvo que la cámara anterior estaba menos disminuída. La papila de color blanco presentaba también una excavación del lado nasal, pero los vasos ocupaban una posición más central. No había tampoco halo. T+? El campo visual estaba estrechado concéntricamente, pero el estrechamiento era mucho más marcado del lado temporal. El campo para los

colores estaba notablemente más estrechado que el del blanco. (Fig. 2.) La visión central era mejor que la del otro ojo. V=$\frac{1}{3}$.

El 9 de Mayo último, á consecuencia de un enfriamiento sobrevinieron dolores muy intensos en el ojo izquierdo, desarrollándose todos los fenómenos de un ataque agudo de glaucoma, con edema de los párpados y T+3. Al día siguiente se practicó la iridectomía é inmediatamente los dolores desaparecieron y la vista volvió en parte. En el ojo derecho la afección sufrió también cierto recrudecimiento, la tensión aumenta y algunos vasos se mostraron sobre la esclerótica. Cerca de 2 meses después se presentaron en los bordes del coloboma del ojo izquierdo ligeros exudados blancos y el cristalino comenzó á enturbiarse á pesar del uso persistente de los mióticos.

El interés de esta observación reside, según el autor, en que al principio de la enfermedad los signos suministrados por el campo visual y el examen oftalmoscópico hubieran hecho inclinar la opinión en favor de una atrofia esencial del nervio óptico con excavación. Se ha sostenido, en efecto, que en el glaucoma el estrechamiento del campo visual es siempre más marcado del lado nasal y que el estrechamiento de los campos de los colores es proporcional al del blanco, mientras que en la atrofia, por el contrario, el estrechamiento es concéntrico y los colores, especialmente el verde, se estrechan desproporcionalmente, lo que constituiría un carácter distintivo importante entre las dos afecciones. El caso relatado demuestra cómo no es esto exacto siempre.

El autor se refiere también á los casos intermedios entre el glaucoma crónico simple y la atrofia esencial del nervio óptico, en los cuales no existiendo constantemente el aumento de tensión es muy difícil pronunciarse en uno ú otro sentido. Habló de un enfermo perteneciente al Dr. Vélez, en el cual un ojo se había perdido por atrofia óptica complicada de ataques glaucomatosos que este distinguido oculista pudo observar varias veces en su fase hipertónica, mientras que el otro ojo presentaba únicamente los signos de una atrofia incipiente sin excavación y un estrechamiento concéntrico del campo visual, más marcado para los colores. Podía decirse de este ojo que estaba en el período *preglaucomatoso* y que la enfermedad vascular no había llegado á producir aún la dialbuminosis.

Un caso de queratocono con refracción hipermetrópica.

El *Dr. M. Uribe Troncoso* presentó á un enfermo de 14 años de edad afectado de queratocono del ojo derecho, que desde 5 ó 6 años antes había sido tratado por la compresión con re-

sultados bastante satisfactorios al principio, pues la visión había mejorado algo. El enfermo se cansó del método al cabo de dos años y la vista bajó desde luego. Cuando se presentó últimamente en la consulta, el Dr. Uribe pudo comprobar á la esquiascopía que el meridiano horizontal era hipermétrope de +3.50 dioptrías, mientras que en el meridiano vertical la refracción era imposible de determinar por la presencia de las sombras en tijera (*scissor movement* de los autores ingleses) moviéndose la sombra en el mismo sentido en la parte superior y en sentido inverso en la inferior. Llama la atención acerca de que los autores de texto no señalan esta posibilidad de encontrar una refracción hipermetrópica en el queratocono. El enfermo acusa mejoría de la visión con un cilindro +3 eje 180°. El cilindro cóncavo —3 eje 90° da, sin embargo, más luz, al decir del enfermo.

En el ojo izquierdo la refracción es +1.25 en el meridiano horizontal y +0.75 en el vertical, con cuya corrección V=1.

Discusión.—El *Dr. J. Ramos* ha podido observar una enferma de queratocono perteneciente al Dr. F. López, cuya visión se mejoró notablemente con un cilindro +3.00 eje 180°. Esta enferma fué operada posteriormente por el Dr. Galezowski mediante la cauterización galvánica periférica de la córnea. La queratoscopía no da siempre la refracción total del ojo observado, y las sombras en tijera son constantes en el astigmatismo irregular y en el queratocono, y la corrección óptica es muy difícil en estos casos.

Forma tarsiana de la periquerato-conjuntivitis exuberante.

El *Dr. Emilio F. Montaño* presentó un enfermo en el cual existían numerosas granulaciones en la conjuntiva tarsiana del ojo izquierdo solamente, estando el derecho indemne. No hay manifestaciones peri-corneanas y los fondos de saco están libres. Lo ha tratado según su método y el enfermo se ha mejorado, demostrándose así cómo el tratamiento es la piedra de toque para distinguir el tracoma de la periquerato-conjuntivitis.

Discusión.—El *Dr. M. Uribe Troncoso* manifestó ser claramente visible en este enfermo la faja de extensión de la conjuntiva sobre la córnea, que ha designado con el nombre de *limbitis*. Esta faja se presenta casi siempre en la parte superior de la córnea y á veces en la inferior ó alrededor de la córnea cuando la enfermedad es intensa, y es característica de la periquerato-conjuntivitis.

SOCIEDAD FRANCESA DE OFTALMOLOGÍA.

PARIS, MAYO 5 Á 8 DE 1902.

[*Continúa*].

M. Golesceano resume las conclusiones de 2,000 observaciones de cegueras monolaterales y bilaterales y hace ver que la comparación de todas las estadísticas da una cifra que varía entre 2 y 6 por 100 de ciegos.

Las lesiones de la córnea marchan á la cabeza de las causas de ceguera en el niño. La oftalmía purulenta por sí sola tiene el 8½ por 100. Los estafilomas de la córnea, consecutivos á queratitis ulcerosas le siguen de cerca. En el adulto la atrofia óptica específica forma la mayoría de los ciegos. Una estadística especial de Golesceano basada sobre 53 observaciones de ambliopías tóxicas y nicotínicas ha dado 18 ciegos.

El glaucoma, las lesiones miópicas y el despegamiento de la retina siguen á estas causas, y por último, todo lo que se refiere á las afecciones del iris y la coroide. En el viejo, el glaucoma va á la cabeza de la lista y en seguida las atrofias ópticas.

M. Chavasse cree que la definición de MM. Truc y Trousseau ha dado á la palabra ceguera una extensión demasiado grande. Fuchs admite que un individuo es ciego cuando no puede contar los dedos á la distancia de un metro. El autor admitiría dos escalas. Trae una estadística que demuestra que en estos diez últimos años el número de ciegos hasta la edad de veinte años ha quedado estacionario; el término medio es de 3.17 por 10,000.

M. Pechin cree que antes de recurrir al método de Crédé, es preciso desde un principio hacer el examen bacteriológico si se quieren evitar accidentes. Recomienda un lavado minucioso y bien hecho de los bordes palpebrales con agua hervida, jabonosa, cuidados de limpieza de la cara y lavado de los ojos con una solución de borato de sosa.

Generalmente todo marcha bien si se han evitado de esta manera los accidentes que pueden producir el nitrato de plata ú otros agentes, tales como el sublimado.

M. Jocqs quisiera una instrucción más extensa para los médicos, que deberían conocer más las enfermedades de los ojos.

El *Pr. de Lapersonne* hace constar que las estadísticas tie-

nen siempre algo de defectuoso; varían según los medios, y su interpretación es extremadamente difícil. Cree que la Sociedad debería hacer diligencias oficiales cerca de los Poderes públicos y hace una moción en este sentido.

M. Parisotti quisiera que la Sociedad tomara la iniciativa de una investigación internacional sobre las causas de la ceguera y los medios de prevenirla.

M. de Wecker hace observar que los ciegos se conducen diferentemente según que la ceguera es congénita ó adquirida; unos están inquietos como buscando algo, y son aquellos en los cuales la ceguera se ha establecido progresivamente con estrechamiento del campo visual; otros se mantienen rectos buscando la luz. No hay, pues, un tipo único.

M. Landolt. Es necesario dar consejos á los padres para prevenir la oftalmía purulenta y hacer á las parteras responsables de ella. A propósito de la miopía, el autor recuerda que la extracción total de la catarata es con frecuencia una causa de ceguera. A las profesiones ya mencionadas el autor añade el massage, cuyo ejercicio es compatible con la ceguera y el cual es ya empleado en Oriente.

M. Dufour cree que la exageración de la agudez de los otros sentidos en los ciegos, se debe no tanto al desarrollo más perfecto de estos sentidos, como á la atención más considerable que presta el ciego, por ejemplo con el oído.

M. Trousseau. A propósito de la profilaxia, el autor no conoce sino un método realmente eficaz, el de Crédé. Refiere una observación análoga á la de M. Landolt, á propósito de la miopía. Da las gracias, para terminar, á todos aquellos que le ayudaron á hacer su memoria, enviándole sus estadísticas.

M. Javal (Paris). *Consejos que deben darse á los adultos que se vuelven ciegos.*

Desde un principio es preciso no dar á los enfermos esperanzas ilusorias. Se apresurará á enseñarles la escritura breve, por ejemplo cuando le queda algo de vista, lo cual le facilitará mucho el aprendizaje. El autor confirma la opinión de M. Dufour y cree que la exageración de los otros sentidos en los ciegos se debe á una atención mayor.

A propósiso del sexto sentido, sabemos poco. Parecería que no hay jamás silencio absoluto y que la naturaleza del ruido que existe y que no se percibe se interrumpe si se coloca una pantalla. La mayor parte de los ciegos están de acuerdo en localizarlo en la frente.

M. Truc se une con gusto al proyecto sostenido por M. de Lapersonne. Importa limitar la ceguera y la cuestión es muy

difícil; así es como en la gran estadística de 1900 se deja á los prefectos el cuidado de reconocer si determinado individuo está ciego.

Es muy difícil de hecho, fijar un límite, porque no es el ojo el que ve sino el cerebro. Sin embargo, cree que la cifra de $\frac{1}{10}$ constituye un buen término medio.

El autor comparte la opinión de M. Dufour. La afinidad más grande de los otros sentidos en los ciegos es cuestión de la educación y de la inteligencia auditiva. Es preciso distinguir los ciegos en completos é incompletos.

Armaignac [*de Bordeaux*]. *La oftalmía purulenta congénita.*

La oftalmía purulenta congénita ó *in-utero* es extremadamente rara.

M. Armaignac ha tenido la buena fortuna de tratar un caso de este género en el cual no habían pasado sino tres cuartos de hora entre la ruptura artificial de la bolsa de las aguas por la partera y el parto. A pesar de esto, bien pronto después del nacimiento, la niña estaba atacada de oftalmía purulenta en supuración franca y de vulvitis. Las córneas estaban ya blancas, como maceradas, y los párpados muy hinchados. A pesar del tratamiento, el 10º día las dos córneas presentaban en el centro una ancha perforación con hernia del iris. La supuración desapareció rápidamente, después del empleo de calomel insuflado en los fondos de saco óculo palpebrales. Al cabo de tres semanas la curación era completa, pero quedaba de cada lado un leucoma adherente con algunos restos de córnea trasparente.

Entre los casos raros encontrados en la literatura médica, M. Armaignac cita el publicado por Nieden en 1891, en la *Klinische Monatsblätter für Augenheilkunde*, en su número de Octubre.

En cuanto á la etiología, los autores no están de acuerdo; algunos piensan que la infección proviene de la madre, por el contacto directo de los gonococos vaginales de la madre con los ojos del niño después de la ruptura de la bolsa de las aguas, ya sea que estos microbios emigren espontáneamente, ya sea que sean transportados por el dedo de la partera ó del médico durante el tacto.

Basándose sobre las investigaciones de Krauss, de Bar, Kuntz, Morsseney, etc., tocante á la permeabilidad de la bolsa de las aguas para los agentes químicos, sobre las observaciones de artritis blenorrágicas metastáticas en las cuales se ha comprobado directamente la presencia del gonococus en la sangre del enfermo, M. Armaignac admite que la infección puede hacerse *in-utero* por transporte directo de los microbios

por la corriente sanguínea ó la corriente linfática del útero, y á consecuencia de una metritis específica que llevaría estos microbios á la bolsa amniótica por una especie de endósmosis. Con esta teoría es fácil explicar la existencia simultánea en un niño recién nacido de una oftalmía purulenta y una vulvitis gonocóquica.

M. Puech refiere dos hechos semejantes. El autor aprovecha esto para hablar contra los lavados, contra los cuales protesta también M. Fage.

M. Dor refiere que los lavados con solución de sublimado, aun muy débil, son muy peligrosas para la córnea del recién nacido.

M. Morax ha encontrado oftalmías con gonococus cinco horas y doce horas después del nacimiento. Normalmente son precisas veinticuatro horas para la incubación, pero la temperatura es diferente en el canal vaginal y puede ser la causa de una evolución más rápida. Estos hechos demuestran que el virus puede penetrar directamente y no solamente, como se ha dicho, por los lavados.

M. Parinaud es de la misma opinión de M. Puech. Los lavados por sí mismos son excelentes, pero es peligroso alabar este modo de tratamiento. No solamente el sublimado es malo en el recién nacido, sino también el nitrato de plata cuando el ojo no supura.

M. Galezowski hace reservas sobre el epíteto de congénito; trata estas conjuntivitis con nitrato al 1 por 40 y no ha perdido jamás un ojo.

M. Vian emplea el permanganato de potasa en solución concentrada desde 1894.

M. de Wecker insiste sobre la diferencia entre la infección directa por la madre, la cual es muy rara, y la infección indirecta por los objetos cercanos, la cual es la regla.

M. Kalt tiene la opinión contraria; la oftalmía aparece en momentos muy variables después del nacimiento, pero con frecuencia el principio pasa desapercibido.

M. Sulzer. Ciertas perturbaciones de la córnea pueden resultar únicamente del empleo del nitrato de plata, pero esta infiltración es con frecuencia pasajera.

M. Valude no cree que las perturbaciones de la córnea consecutivas al empleo del nitrato de plata sean tan transitorias como lo sostiene M. Sulzer. Refiere una observación.

Rollet (de Lyon). *Tenonitis supurada.*

Los autores clásicos, de Wecker, por ejemplo, niegan la existencia de una tenonitis supurada sin inflamación del ojo; sin embargo, O'Ferrall, que describió por primera vez en

1841 la inflamación de la túnica vaginal del ojo, admitía que el derrame podía ser seroso ó purulento.

Los casos de tenonitis supurada son muy raros, pero si se puede asimilar la tenonitis serosa al higroma, se puede también comparar la supuración de la cápsula de Tenon á la artritis purulenta de las enfermedades generales.

En el enfermo de M. Rollet, un joven de 21 años, la afección principió por caída del párpado estando el ojo normal; después, al cabo de tres semanas, ligera exoftalmía, quemosis. Rápidamente el ojo es entonces fijado, los surcos óculo-palpebrales se endurecen, aparece una úlcera en la córnea, dolores, quemosis inflamatoria, ligera exoftalmía y un pequeño abceso al nivel de la inserción yuxta-corneana del músculo recto superior. La incisión permite dar salida al pus y conducir un estilete en la cavidad tenoniana; una segunda incisión deja explorar la parte posterior de la órbita que no presenta signos de supuración. Curación, quedando la papila un poco blanca y tres meses después $V = \frac{1}{10}$. El examen del pus ha demostrado en un caldo de cultivo estafilococus que toman el Gram.

En el caso de Freund Hodges, hubo que practicar la enucleación á causa de vivos dolores; en el de Schwaz hubo panoftalmía; en el de Fricks, hipopión y hialitis.

M. Rollet insiste á propósito del diagnóstico de la supuración localizada al espacio de Tenon, sobre la exoftalmía ligera y el absceso en la inserción de uno de los músculos del ojo, como en el caso de Romiée, el de Capolongo y el suyo. Un debridamiento precoz evita la inflamación del ojo y de la grasa orbitaria.

Jacqueau (de Lyon). *Ambliopías de origen hepdtico.*

Existen algunas veces, en enfermos de afecciones del hígado perturbaciones visuales únicamente funcionales al principio, que pueden terminar en verdaderas lesiones del fondo del ojo. Estas perturbaciones pueden clasificarse en dos grupos.

a. Las hemeralopías, que son las más frecuentes.

b. Las ambliopías propiamente dichas, algunas de las cuales pueden simular la ambliopía alcohólica ó acompañarse algunas veces de síntomas secundarios, tales como la paresia del músculo ciliar. Por último, pueden llegar hasta la amaurosis.

2º El pronóstico depende de la enfermedad hepática que las ha originado; si esta es incurable, pueden terminar en la atrofia óptica.

3º Se puede esquematizar la patogenia de estas perturba-

ciones de la manera siguiente: falta de elaboración por el hígado de las toxinas orgánicas que entran á la circulación; intoxicación de la celdilla retiniana, cuyo primer grado será una simple torpeza (hemeralopía), el segundo, un coma más acentuado con lesiones ó sin ellas (ambliopía) y por último, el tercer grado el coma definitivo con lesiones orgánicas (amaurosis).

Rohmer (de Nancy). *Resección del ganglio oftálmico.*

El autor ha intentado resecar este ganglio en 7 enfermos atacados de glaucoma absoluto, con accesos agudos y pérdida definitiva de la visión. El éxito ha coronado todas las intervenciones en este sentido y el ojo muy doloroso, congestionado y que en las circunstancias ordinarias se habría enucleado, ha podido conservarse.

Después de la intervención, los dolores desaparecen definitivamente en algunos días, para no reaparecer (datan las observaciones de quince meses). Al mismo tiempo el ojo queda pálido, pero la tensión extrema antes de la operación, aunque disminuída por ella, es siempre superior á la normal T + 1 ó T + 2. Para practicar la operación se hace al principio la resección del borde orbitario externo según el procedimiento de Krönlein, después se hiende por una incisión antero-posterior la aponeurosis orbitaria, se va á buscar el músculo recto externo que se carga sobre un hilo y que se secciona temporalmente, se reclina el músculo hacia afuera y el ojo hacia adentro; después, con una pinza especial, se va á tomar muy lejos hacia atrás y del lado del agujero óptico, si no el ganglio ciliar mismo, que no está uno cierto de alcanzar, por lo menos el haz de los nervios ciliares cortos que parten de él.

La extracción es seguida algunas veces de hemorragia bastante abundante. Terminada la operación se sutura no sin haber dejado un tubo de canalización que debe ir hasta el fondo de la órbita y que está destinado á evitar la exoftalmía temporal debida á la hemorragia retro-orbitaria; una curación compresiva tenderá aún al mismo objeto.

Hasta ahora la operación no ha sido aplicada sino en ojos atacados de glaucoma absoluto con pérdida total y definitiva de la visión.

M. Terrien dice que este procedimiento es idéntico al que él presentó en Abril á la Sociedad de Cirugía. Cree igualmente que la mejor vía para alcanzar el ganglio es la vía temporal; la vía anterior que había imaginado tomando por conducto el ramo nervioso del pequeño oblicuo es infiel y la ha abandonado. Sin embargo, la sección del músculo recto externo propuesta por Rohmer le parece insuficiente; él sec-

ciona igualmente el músculo pequeño oblicuo que permite una rotación más considerable del ojo hacia adentro.

M. Fage. La sección óptico-ciliar es una operación más sensible y más fácil. La hemorragia retro orbitaria que pueda necesitar la enucleación es en extremo rara.

M. Badal prefiere el arrancamiento del nervio nasal externo. Si esto no basta se recurrirá á la enucleación.

M. Rollet. La mejor vía es la vía ciliar. He logrado en un caso, después de haber abatido el hueso malar, desgarrar á ciegas los nervios ciliares y el enfermo no ha sufrido ya. Creo que para la vía temporal es preciso servirse de un aparato eléctrico que alumbre bien.

M. Armaignac recuerda un caso en el cual la extirpación del ganglio de Gasser no había traído ni anestesia de la córnea ni perturbación de la acomodación.

M. Pflüger prefiere á la operación propuesta por MM. Terrien y Rohmer, la sección óptico-ciliar.

M. Parent cita el caso de un joven que ha sufrido el arrancamiento del nasal, la resección de los nervios supra y suborbitarios y la iridectomía. Fué preciso hacer en seguida la enucleación.

M. Chesneau (Nantes). *Patogenia del ulcus rodens.*

El autor observa muy frecuentemente en Nantes el ulcus rodens. Refiere cinco casos de entre los más típicos. Los síntomas subjetivos dolorosos no son de regla como tampoco la anestesia de la córnea, de la cual se ha hecho erróneamente, según él, un signo característico de la úlcera roedora de la córnea. En dos observaciones toda la córnea fué descamada por el proceso lento habitual de esta forma de úlcera.

El examen bacteriológico en estos cinco casos ha quedado sin resultados.

La explicación de la patogenia parece ser la siguiente: la úlcera roedora se ve casi exclusivamente en personas de edad ó cuyo organismo está en estado de decadencia, sea á consecuencia de una infección, sea por una alteración de la sangre (anémicos palúdicos, artríticos). Hay que creer que, bajo estas influencias, la nutrición de la región marginal se encuentra disminuída, la alteración de las láminas superficiales repercute sobre la membrana de Bowman; el epitelio se esfolia y la úlcera marginal está constituída. Dos causas la hacen progresar: las porciones más centrales de las capas superficiales del parenquima no están ya en comunicación con la región del limbo, de donde mala nutrición y por otra parte es muy probable que los micro-organismos del saco conjuntival, encontrando la brecha abierta, contribuyan al movimiento lento de destrucción que es tan difícil de detener.

E. Aubineau (Brest). *Iridectomía previa en la operación de la catarala senil.*

La iridectomía practicada quince días antes de la extracción ó para emplear la expresión de de Wecker, la extracción espaciada, constituye el método más seguro de la operación de la catarata. El autor emplea sistemáticamente este procedimiento desde hace tres años por los resultados constantes que le ha dado.

Evita no solamente la hernia del iris de la extracción simple, sino aun la influencia funesta que la sección reciente del iris parece tener sobre el enclavamiento, después de la extracción combinada.

M. Dianoux es partidario de la iridectomía previa, sobre todo en los diabéticos. En estos casos es importante hacer la incisión en la esclerótica á fin de que, en el momento de la queratotomía que precede á la extracción total, los ángulos del coloboma no sean interesados. El único reproche hecho por el autor á su método es que el astigmatismo aumenta en seguida.

M. de Wecker tiene absolutamente la misma opinión de M. Dianoux.

M. Badal observa que la mayor parte de las veces esta operación en dos tiempos es impracticable.

M. Vignes practica desde hace mucho tiempo esta operación pero no puede extenderla á todos los casos.

A. Bourgeois (de Reims). *Abatimiento de la catarata: método y observaciones.*

El abatimiento de la catarata no debe ser abandonado por completo, quedando, sin embargo, un procedimiento de excepción. Tiene indicaciones determinadas: temor de hemorragia expulsiva, amenaza de infección, indocilidad del enfermo (dementes, alcohólicos inveterados), bronquitis crónica, temor de salida del cuerpo vítreo, iris tembloroso, subluxación del cristalino.

Dos operaciones de abatimiento practicadas en 1897 y en 1900 que fueron seguidas, un mes después, de pérdida del ojo por glaucoma agudo, indican que sería útil practicar previamente una iridectomía preventiva del glaucoma.

Esta iridectomía se hace 8 ó 15 días antes de la operación definitiva. No es necesario que sea extensa, pero es preciso que sea muy periférica.

El abatimiento se efectúa por punción externa de la esclerótica á cinco milímetros de la córnea y un poco abajo de su meridiano horizontal, con una aguja de catarata sin tope y bien afilada.

El enfermo debe ser operado sentado, en la cámara negra, con proyección de una buena luz. Sólo esta posición evita la reascensión del cristalino. El enfermo no debe ser puesto en la cama después de la operación.

El abatimiento con iridectomía previa ha sido practicado en tres casos en que estaba indicado. El resultado ha sido enteramente satisfactorio sin ninguna amenaza de glaucoma. La primera operación se hizo hace más de un año, la segunda hace once meses y la tercera hace cinco meses.

(Continuará.)

REVISTA BIBLIOGRAFICA Y DE LA PRENSA.

L. Webster Fox. (Philadelphia). **Nuevo aparato para determinar la posición de los cuerpos extraños del ojo por medio de los rayos Roentgen.** *(The Philadelphia Medical Journal*, Febrero 1º 1902).—"Habiendo experimentado en mi práctica quirúrgica muchas dificultades para determinar la posición exacta de los cuerpos extraños en el ojo del hombre por medio de la fotografía por los rayos Roentgen, he inventado un instrumento nuevo que hace el trabajo mucho más eficaz que hasta ahora. Como es bien sabido, la localización de los cuerpos extraños por medio de los rayos Roentgen es posible solamente cuando estos son total ó parcialmente opacos á estos rayos. Si una placa fotográfica se coloca en el campo de estos rayos la sombra del cuerpo opaco se proyecta en la placa y su posición se determina por medio de la posición de dicha sombra comparándola con la posición de la sombra de las partes conocidas del cuerpo por las cuales está rodeada.

En un órgano tan delicado como el ojo hundido, como está en los tejidos orbitarios, se han tenido grandes dificultades para determinar por medio de algún localizador opaco á los rayos Roentgen colocado al exterior del ojo la posición exacta del cuerpo extraño. Para reducir al mínimum la dificultad he ideado un aparato localizador que se pone directamente en contacto con la mitad anterior del ojo y su sombra geométrica proyectada en la placa fotográfica ayuda á localizar el cuerpo extraño

en la órbita ó el globo del ojo. Sucede especialmente así, desde que he formado la orilla exterior del localizador de una substancia opaca, así es que, si se tiene cuidado, la posición del ojo se determinará claramente por la sombra geométrica del localizador. La posición aparente del cuerpo extraño se afectará mucho por su distancia á la placa fotográfica y es muy necesario que la dirección de los rayos y la posición de la placa se tengan en cuenta cuando se interprete por la esquiagrafía la posición exacta del cuerpo extraño buscado.

El aparato localizador consiste en una banda ovalar de oro ó plata de cerca de 0.75^{mm} de ancho, dispuesta y encorvada de manera que se adapte á la periferia del ojo y provista de dos *cintas* de oro que se cruzan enfrente en ángulos rectos, dividiendo de esta manera el instrumento en cuadrantes. Formo algunas veces el localizador de una manera un poco diferente, usando dos bandas ó círculos casi concéntricos, con alambres cruzados conectados á ellas, dejando sin embargo un espacio reducido para la córnea. Generalmente, sin embargo, he obtenido los mejores resultados con la forma descrita primero. Mi última modificación del instrumento consiste en sustituir la banda exterior por otra de menor diámetro. El aparato verifica la misma localización con menos sombra. El cuerpo extraño debe ser muy pequeño para que fuera eclipsado por la sombra proyectada por el localizador.

Cuando está en uso el localizador se ajusta directamente á la superficie del ojo lesionado, al cual se ha aplicado previamente sobre la conjuntiva una solución de cocaina para producir la anestesia de la córnea y párpados, permitiendo así al instrumento permanecer en su lugar tan largo tiempo como se necesite para tomar 1 ó 2 esquiagrafías sin inconveniente para el paciente.

El localizador se ajusta al ojo, pero no le impide girar ó seguir en su movimiento al otro. Con objeto de traer los alambres cruzados directamente sobre el centro de la córnea del ojo por fotografiar es necesario dirigir el ojo sano á un punto fijo. Estando ajustada la placa fotográfica del lado de la sien más próximo al ojo lesionado, el tubo de Crookes es entonces colocado de manera que los rayos Roentgen caigan tan cerca como sea posible y perpendicularmente sobre la placa fotográfica. Si el cuerpo extraño permanece dentro de la sombra del localizador debe quedar enfrente del ecuador del globo del ojo; su distancia detrás de la sombra del instrumento determina también su sitio, ya sea en la porción posterior del globo ó en la órbita. Una contraprueba por una fotografía occípito-frontal identifica desde luego el cuadrante en que está el cuerpo extraño en el ojo.

Se advertirá en las esquiagrafías que algunos contornos del localizador están más delgados ó más claros que los demás. En todos los casos los contornos más claros del localizador indicarán la posición más cercana á la placa fotográfica. Hasta cierto punto, sin embargo, la posición del cuerpo extraño se puede juzgar por la delicadeza de su sombra. Su posición absoluta puede verificarse por una segunda contraprueba. Esta se hace colocando una placa no del lado temporal sino enfrente del ojo y haciendo pasar los rayos X á través de la cabeza. La 2ª esquiagrafía ú occípito-frontal no está tan claramente delineada en sus detalles como la 1ª ó sea la temporal, pero con una poca de experiencia se puede reconocer cualquier cuerpo extraño que se ha visto en la 1ª El único defecto en la fotografía temporal es que si el cuerpo extraño es muy pequeño y cae directamente bajo la sombra del localizador no puede ser visto; entonces debe tomarse una fotografía occípito-frontal adicional ú otra temporal con el manantial de los rayos X á un ángulo distinto y no ya perpendicular como la primera vez."

DIANOUX.—**Procedimiento de cauterización del globo ocular destinado á reemplazar la enucleación en los niños.**—(*Annales d'Oculistique.* Marzo de 1901.)

La enucleación del globo del ojo, considerada especialmente en los niños, es una intervención deplorable á causa de la deformidad que resulta y que se exagera con la edad.

Fuera de los tumores malignos del globo y de las iridociclitis infecciosas traumáticas, se deberá recurrir siempre de preferencia, según el autor, al procedimiento que ha preconizado y que consiste en practicar sobre la córnea, sin abrir la cámara anterior, una cauterización en forma de estrella, valiéndose del termocauterio mantenido al rojo obscuro. Hecho esto se traza en el centro de la córnea un círculo de 2 milímetros de radio, se excava en cúpula el disco circunscrito de esta manera y se le perfora en el centro llevando bruscamente al rojo vivo la punta del termocauterio, de manera que se deje escurrir el humor acuoso.

Se espolvorea en seguida la herida con bismuto y se mantiene el ojo debajo de un vendaje compresivo por tres días. Al cabo de este tiempo se lava la superficie de la herida con agua hervida y se instilan entre los párpados algunas gotas de un colirio con cocaina y eserina, cuyo uso se continuará hasta la cicatrización completa.

Si al cabo de tres meses el volumen es todavía excesivo, lo que es de regla, se hará una segunda cauterización y si hay necesidad se vacía la cámara anterior varios días seguidos introduciendo un estilete romo.

Cuando esto se haya terminado ya y que toda irritación haya desaparecido, se completará el resultado operatorio con algunas sesiones de masaje y se procederá al tatuaje de la córnea.

Frank C. Todd. (Minneapolis, Minn.)—**Operación de acortamiento seguro practicada con ayuda de un nuevo plegador de tendón.**—(*Ophtalmic Record*, Febrero de 1902.)

El autor describe un nuevo acortador de tendón que ha inventado y en seguida da la siguiente descripción de su método, el cual, dice él, es una combinación del plegamiento usual y el avanzamiento practicado por Noyes: "Supongamos que se va á avanzar el tendón del recto interno. Se diseca un colgajo de conjuntiva y de la cápsula de Tenón y se invierte de manera de poner bien á descubierto el tendón. Los ganchos del acortador de tendón se cruzan (el que está hacia el ángulo interno debe cruzar arriba del otro), el gancho ahora vuelto hacia la comisura interna es colocado bajo el tendón y la tuerca es entonces vuelta en el tornillo hasta que los ganchos están bastante separados para producir el efecto deseado. El pliegue habiendo sido tomado, se pasan suturas de catgut á través de las tres capas del tendón, una en la margen superior y otra en la inferior, las que son en seguida anudadas. Entonces se pasa una doble sutura de seda negra á través de la asa del tendón, de la superficie más baja hacia la parte externa, y luego á través del colgajo de la conjuntiva de dentro hacia afuera. Se introduce ahora la aguja situada al otro extremo del hilo debajo de la conjuntiva, hacia abajo de la córnea y dentro de los tejidos epiesclerales, llevándola hacia afuera cerca de la margen inferior de la córnea. Se hace una sutura parecida á ésta en la parte superior, se quita el instrumento y se anudan los hilos separadamente. Estas suturas adicionales obran como sostenes para detener el tendón mientras viene la curación, dando al operador una confianza que no siempre tiene en sus operaciones de avanzamiento é incidentalmente sirve para asegurar el colgajo de la conjuntiva."

NOTICIAS.

El Dr. R. Gutiérrez de Velasco.—El 15 de Junio próximo pasado murió en León, Guanajuato, el ilustrado doctor Gutié-

rrez de Velasco, Director del Hospital Civil, que se dedicó por algún tiempo á la oftalmología, practicando un buen número de operaciones de catarata por el procedimiento de De Græfe, la extracción lineal combinada, de la cual fué siempre ferviente partidario, á pesar de usar en ocasiones la extracción de colgajo con iridectomía.

La lucha contra la tuberculosis.—A los oftalmologistas que tengan interés en la profilaxia de la tuberculosis interesará seguramente saber que el folleto del Dr. S. A. Knopf, de Nueva York, titulado *La tuberculosis es una enfermedad del pueblo, Medios de combatirla*, premiado por el Congreso Internacional de la Tuberculosis reunido en Berlin en 1899 y traducido á nueve idiomas, acaba de ser vertido al castellano por el Dr. Daniel Vergara Lope y publicado bajo los auspicios del Consejo Superior de Salubridad de México. La traducción está precedida de un prólogo del Sr. Dr. D. Eduardo Licéaga y se vende al precio de $0.50 en la Imprenta de Murguía, Coliseo Viejo 2, México, D. F.

El Dr. Charles A. Oliver, de Philadelphia, salió para Europa después de la reunión de la American Medical Association y permanecerá ausente dos meses.

El banquete de la Sociedad Oftalmológica del Reino Unido tuvo lugar en Londres el día 13 de Junio, siendo presidente el Dr. Little. El Prof. Fuchs, de Viena, estuvo encargado de la conferencia de Bowman (Bowman lecture).

El Profesor Haab, de Zurich, Suiza, autor del electro-imán gigante, que fué invitado por la American Medical Association para su reunión de este año, asistió á las sesiones dando lectura á un trabajo acerca de "La extracción de los cuerpos extraños del ojo." Fué nombrado miembro honorario de la asociación y recibió numerosas pruebas de simpatía de los oculistas norteamericanos en todas las ciudades que visitó.

Tomo V. SEPTIEMRE DE 1902. Núm. 3

ANALES

DE

OFTALMOLOGIA

TRABAJOS ORIGINALES.

CATARRO PRIMAVERAL

Por el Dr. L. Demicheri.

MONTEVIDEO, URUGUAY.

Lo poco frecuentes que son los exámenes histológicos de la localización palpebral del catarro primaveral y la circunstancia de habérsenos presentado un caso anormal por el desarrollo desmesurado que adquirió simétricamente en los dos ojos el papiloma, nos ha decidido á publicar el caso siguiente, al que agregaremos algunas ligeras consideraciones generales.

D. B., 25 años, salud general buena, no tiene antecedentes de importancia. Hace cuatro años se presentó á mi consultorio en los meses de verano, por un primer ataque de papiloma de la conjuntiva tarsal superior, propio del catarro primaveral. Las papilas aplastadas, duras, con el aspecto de un empedrado irregular, se localizaban sobre todo al nivel del borde superior del tarso. Durante cuatro años perdí de vista al enfermo, quien nos cuenta que ha sufrido durante ese tiempo muchas molestias, picazón y enrojecimiento de los ojos, pero exclusivamente en los meses de verano. Durante el invierno se creía curado.

El día 24 de Agosto de 1901, volví á ver al enfermo, y comprobé lo siguiente:

No se observa ninguna alteración del globo ocular y la visión es perfecta. No hay signos de hiperplasia peri-corneal.

La conjuntiva del párpado inferior está ligeramente blanquecina, pero no presenta ni elevaciones ni folículos. Al dar vuelta el párpado superior, se observa qùe solamente la conjuntiva tarsal está afectada, mientras la conjuntiva del fondo de saco es completamente normal, estando separada de la parte tarsal por una línea neta y precisa.

Al nivel del borde superior del tarso, se observan una ó dos hileras de papilas duras, anchas, aplastadas, planas, apretadas las unas contra las otras, de color blanquecino y con todo el aspecto del papiloma propio del catarro primaveral.

Estas papilas se van confundiendo con el resto de la conjuntiva tarsal que presenta un enturbiamiento lechoso, espeso, liso, característico de esta afección. En medio de esta conjuntiva blanquecina, se elevan en ambos ojos dos enormes papilas aplastadas, de bordes despejados, pero en general adheridas por una ancha base. El color y aspecto de estas papilas, salvo sus dimensiones, es igual al del resto de la proliferación en forma de empedrado de la conjuntiva que corresponde al borde superior del tarso y miden unos 7 por 4 milímetros.

Procedimos á la extirpación de las dos papilas enormes, cauterizando después la base con termo-cauterio. La hemorragia fué moderada. No obstante la cauterización, las papilas volvieron á reproducirse. Una nueva extirpación aún más radical fué seguida también de recidiva, después de lo cual perdimos de vista al enfermo que no volvió á presentarse á nuestra clínica.

Examen microscópico.—*Papilomas pequeños del borde tarsal.* —El aspecto general de la hiperplasia conjuntival es el de un papiloma con proliferación acentuada del tejido conjuntivo. El epitelio pertenece al tipo pavimentoso estratificado y forma ondulaciones de variadas dimensiones. La capa más superfi-

cial está formada de epitelio lamelar. Sólo en las depresiones, siempre más ó menos profundas, entre dos papilas, hemos podido comprobar la presencia de epitelio cilíndrico estratificado, tal como lo describe Villard.

En estas depresiones es casi constante observar la presencia de numerosas células de mucus. Estas células redondeadas, de aspecto tabicado y que se colorean más intensamente que el resto de la preparación, están reunidas en ciertos puntos en verdaderos grupos. En una de las depresiones hemos podido contar 14 células de mucus.

Debajo de la capa epitelial se observa un tejido conjuntivo espeso, denso, formando muchas areolas más ó menos grandes, ya circulares, ya alargadas, ocupadas por vasos con pared propia, en casi todos los cuales se ve una gran cantidad de glóbulos sanguíneos. De estos vasos, que forman una verdadera red sub-epitelial en varias capas, se desprende siempre una ramificación para cada una de las papilas para formarles un eje vascular constante.

En las partes que el epitelio está perfectamente conservado, la infiltración celular del tejido conjuntivo es muy discreta al nivel del cuerpo mismo de las papilas y casi nula en las capas más profundas. Es sobre todo en los extremos de nuestras preparaciones, en el sitio en que se nota una extensión casi sin epitelio,[1] que la infiltración del tejido celular es muy acentuada, sin tener un aspecto nodular. Las células infiltradas son mono y polinucleares.

En una parte de la preparación se ven dos papilas, de superficie aplastada, soldarse por su parte lateral. Esta soldadura no es completa, pues en la parte profunda queda un espacio triangular libre, rodeado por 5 células de mucus, mientras en la superficie el epitelio pavimentoso pasa de una papila á la otra presentando sólo una ligera depresión.

Insistimos sobre este hecho, porque quizás pueda explicar-

1 En esta región están conservadas, sin embargo, muchas células de mucus.

nos la formación de las enormes papilas que presenta el mismo enfermo.

Papilomas grandes.—En las grandes papilas, hemos comprobado en general dos regiones distintas. En una parte el epitelio pavimentoso estratificado está perfectamente conservado, como lo demuestra la microfotografía adjunta (Fig. 1); en el resto de la preparación el epitelio falta ó está reducido á una ligera capa.[1] En la primera región el aspecto es en general bastante semejante al de los pequeños papilomas que acabamos de describir. Las diferencias esenciales con ellos, son las siguientes: 1º El epitelio es mucho más espeso (10 veces más en algunas regiones) y se puede estudiar muy bien en él la transformación regular de la capa profunda cilíndrica (capa germinativa) en células cúbicas y finalmente aplastadas. 2º El tejido celular sub-epitelial es mucho más denso (apretado) y de aspecto fibroso. Los vasos que llevan las areolas del tejido conjuntivo están vacíos y son más pequeños que los que se observan en los pequeños papilomas. De ahí que el aspecto general de la preparación, da la impresión de un tejido más denso y uniforme. 3º No hemos podido comprobar la presencia de células de mucus en ninguna de nuestras preparaciones, ni aun en los surcos más profundos en qué se hienden estos papilomas. En las partes de las papilas en que el epitelio falta en gran parte, el tejido celular sub-epitelial está mucho más infiltrado de una manera difusa por células uni y multinucleares. Sólo en una región hemos encontrado una disposición vagamente nodular.

¿Cómo se explica la presencia de estas papilas gigantes? El aspecto microscópico no difiere en general, salvo detalles, del papiloma pequeño que corresponde al borde tarsal de la conjuntiva. Observamos un conjunto de papilas vecinas sobre las cuales la proliferación de la capa epitelial ha recubierto las depresiones interpapilares, formando una superficie casi uniformemente lisa. Ya hemos descrito la reunión de dos pequeños

1 ¿El epitelio ha desaparecido al hacerse las preparaciones ó consecutivamente á algunas fricciones de calomel que se hicieron al enfermo?

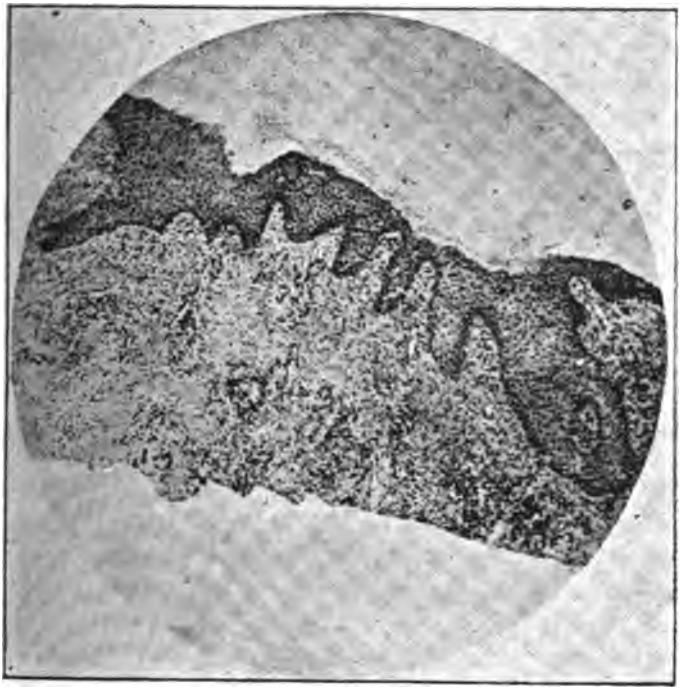

Fig. 1.

DR. L. DEMICHERI.

PAPILOMA DE LA CONJUNTIVA TARSAL EN EL CATARRO PRIMAVERAL.

Fig. 2.

DR. D. M. VÉLEZ.

CUERPO EXTRAÑO DE LA ÓRBITA [*Sociedad Oftalmológica Mexicana*].

papilomas, lo que podría confirmar, creemos, nuestra manera de pensar.

Nosotros creemos que el estudio de estas proliferaciones gigantes, puede contribuir á aclarar un poco el diagnóstico anatómico del catarro primaveral. No puede hablarse aquí de un espesamiento epitelial que envía prolongaciones á las capas profundas. Existen verdaderas elevaciones epiteliales con su eje conjuntivo vascular, lo que nos hace afirmar el diagnóstico de papiloma.

La diferencia histológica entre el papiloma del catarro primaveral y el tracoma es evidente, como lo ha hecho resaltar Villard[1] En el tracoma se trata sobre todo de repliegues de la conjuntiva hipertrofiada, presentando en el cuerpo de esas falsas papilas, verdaderas infiltraciones nodulares en medio de un tejido conjuntivo delicado. En cambio, el tejido denso casi fibroso del papiloma, en el que muchas veces no se comprobó ninguna ó casi ninguna infiltración celular, dá una impresión muy distinta al microscopio.

En otras regiones la infiltración celular es más acentuada pero en general es difusa y diseminada.

Ligeras consideraciones clínicas.—En un total de 5,500 enfermos que hemos compulsado, hemos observado el catarro primaveral 20 veces (0.34 p%). Ninguna relación creemos puede existir entre esta afección y el tracoma, pues esta última enfermedad es muy frecuente en nuestro país y existe una desproporción evidente entre las dos enfermedades.[2] —De los 20 enfermos de catarro primaveral, 12 pertenecen al sexo masculino y 8 al femenino. La mayor frecuencia del sexo masculino, no es, pues, tanta entre nosotros, como se hace resaltar en ciertas estadísticas.

1 *Darier*. De la forme tarsienne du catarrhe printanier.—Société Française d'Opht., 1897.

2 En el Asilo de Huérfanos existe desde hace varios años una epidemia de tracoma, estando afectados el 40 p% de los niños. Pues bien, en ese total de casi 200 niños granulosos, no he podido observar ni un solo caso de catarro primaveral.

La afección ha atacado los dos ojos en todos nuestros casos.

La edad de los enfermos ha variado en general entre 3 y 24 años. Un solo caso hemos observado superior á esta última edad, en un hombre de 32 años.

En cuanto á frecuencia relativa de las localizaciones ocular ó palpebral, ha sido la siguiente:

Hiperplasia peri-corneal (aislada), 3 casos.

Papiloma del párpado superior (aislado), 9 casos.

Catarro primaveral completo, 8 casos.

Lo que nos demuestra la frecuencia con que pueden presentarse aisladamente las papilas de la conjuntiva palpebral superior. De ahí la gran importancia de hacer con precisión el diagnóstico diferencial con el tracoma, hecho sobre el que no insistimos por encontrarse muy bien descrito en varios tratados (V. Arlt, Horner, Haab, Fuchs, etc.) Un solo dato queremos recordar por haber oído muchas veces insistir sobre él á nuestro maestro M. de Wecker, y por haberlo comprobado nosotros en todos nuestros enfermos: es la limitación del estado papilar á la conjuntiva del tarso superior "en se délimitant par une ligne nette et précise de la conjonctive saine du cul de sac supérieur."

Este signo más de una vez nos ha servido para hacernos sospechar el diagnóstico de papiloma del catarro primaveral, en casos poco netos, que á primera vista simulan una conjuntivitis tracomatosa. Estos casos no son muy raros y sólo el estudio con una lente nos pone en evidencia la agrupación en mosaico de papilas opalescentes, sobre todo al nivel del borde superior del tarso.

En cuanto á la hiperplasia peri-corneana, sólo en un caso invadió la córnea. Se trataba de un niño de 8 años, en que la hiperplasia formaba un verdadero anillo á las dos córneas y en la región interna y externa invadía irregularmente el tejido corneal en la extensión de 2 á 3 mm.

En casi todos los casos de hiperplasia peri-corneal hemos observado una gran tendencia á la congestión ocular á causa

del más insignificante motivo. El hecho de lavarse la cara y sobre todo de frotarse los ojos, ocasiona una vascularización tan sorprendente de las conjuntivas que casi podría considerarse como un signo del catarro primaveral.—Un enfermo de 26 años, que se quejaba de catarro primaveral todos los veranos, desde hace 10 años, nos aseguraba que jamás podía tomar ninguna bebida alcohólica, pues en seguida sus ojos se le ponían completamente rojos. Pero el caso más interesante es el de una joven de 26 años, que se nos presentó á causa de un tercer ataque de catarro primaveral, atribuído por la enferma á irregularidades en la menstruación. Mensualmente en los días que preceden al flujo menstrual, los ojos se le ponen permanentemente rojos, para desaparecer completamente este fenómeno una vez empezada la menstruación.

Como tratamiento más adecuado nos ha parecido el calomel en fricciones sobre la conjuntiva palpebral y una pomada de precipitado blanco y cocaina.

El efecto de este tratamiento sobre la hiperplasia peri-corneal es bastante rápido y hemos obtenido mejorías en todos nuestros enfermos.

En los últimos casos el extracto de cápsulas suprarenales ha ayudado la medicación anterior.

En cuanto al papiloma conjuntivo hemos obtenido buen resultado con el raspado. En la mayoría de los casos alternamos las frotaciones de calomel con la electrolisis. Este último tratamiento propuesto por M. de Wecker, aunque algo lento como los demás tratamientos de esta afección, alivia muchísimo á los enfermos y de manera rapidísima, á veces el mismo día de la aplicación.

EL TERIGION COMO PUNTO DIAGNÓSTICO DEL ALCOHOLISMO [1].

POR EL DR. A. CHACÓN.

MÉXICO.

Como es sabido, las formaciones conjuntivales llamadas, por su forma, terigiones (πτερύγιον, ala pequeña), se encuentran las más de las veces del lado nasal, menos frecuentemente del temporal y, en ocasiones, en ambos lados. Las que se suelen hallar arriba ó abajo de la córnea, son consideradas por la mayoría de los autores, ya que no por todos, como falsos terigiones ó terigoides y son consecuencia de lesión conjuntival por quemadura, traumatismo ó úlcera.

Creo que contribuye á que los terigiones se hospeden del lado interno ó externo y no arriba ó abajo, la protección del párpado superior y la del inferior; la abertura palpebral tiene una forma alargada que deja á descubierto la parte interna y la externa del ojo y protegidas la superior y la inferior. En mi pequeña memoria sobre lepra ocular que presenté á esta Academia años hace (Gaceta Médica, Febrero 1º de 1892), citaba el caso de una mujer con lepra de forma trofoneurótica; el tarso inferior estaba atrofiado y el músculo orbicular paralizado. A consecuencia de esto, la abertura parpebral estaba crecida en el sentido vertical y la oclusión no se podía verificar ni aun durante el sueño; una parte de la conjuntiva bulbar inferior quedaba siempre descubierta porque al dormir el párpado superior protegía á la córnea; pero el inferior no se aplicaba como debiera, sobre la parte correspondiente del globo ocular. En esta enferma había una producción conjuntival, con inserción terminal en la córnea, en todo semejante

1 Trabajo leído en la Academia N. de Medicina.

al terigión; era de forma triangular y se extendía del grande y del pequeño ángulos del ojo á la parte inferior de la córnea; esto, en el ojo derecho. En el izquierdo los párpados tampoco se aproximaban, por la misma causa; parálisis del orbicular. Allí también existía un engrosamiento conjuntival en la parte inferior como terigión, más pequeño que el del otro ojo.

Se ha sostenido que aun el verdadero terigión se formaba á causa de una ulceración de la córnea, la que, al cicatrizarse, atraería hacia sí la conjuntiva, formando un pliegue que más ó menos alterado en su estructura, constituiría el terigión. Esta teoría no está absolutamente probada; todos los días vemos ulceraciones de la córnea, frecuentes por cierto en los niños que padecen conjuntivitis flictenular y otras, que no son seguidas de terigión. Esta producción es propia de la edad adulta, aunque no exclusiva á ella; el verdadero terigión tiene casi siempre tendencia á avanzar sobre la córnea; el que resulta de úlceras, quemaduras, etc., no la tiene; además, el examen histológico del primero demuestra que otro es su origen.

Otros investigadores como Horner, consideran el terigión derivado de la pinguícula. Fuchs ha emprendido estudios especiales sobre ambas formaciones de la conjuntiva y es de esta misma opinión, que es actualmente la más admitida entre los autores. Por supuesto, que no ha faltado quien siguiendo la corriente de ideas hoy dominante, le haya atribuído un origen microbiano ó cuando menos parasitario. Esta idea, que no está en contradicción con la anterior, no está, sin embargo, probada. Teniendo en cuenta que es más frecuente del lado interno que del externo, se ha pensado que era debido á esfuerzos de convergencia; pero no es por cierto más frecuente en las personas que más uso hacen de esa función.

El terigión, según Fuchs, es como la pinguícula, resultado de una alteración trófica. Habiendo dicho ya dos palabras sobre su patogénesis, paso á ocuparme de su etiología.

Este engrosamiento conjuntival es más común encontrarlo

en personas expuestas á la acción de los irritantes exteriores, polvo, gases, etc., y por esta razón, ciertas ocupaciones predisponen á tenerlo; así no es raro entre la gente del campo, cocheros, maquinistas; pero hay también otras causas de su desarrollo; se admiten la influencia de un clima tórrido y el artritismo. Entre nosotros es antigua la idea de que puede ser debido al alcoholismo. Esta opinión es general de nuestro distinguido clínico D. Miguel Jiménez, reputado como hábil observador. Esta idea consta en su trabajo sobre la alcoholosis, del que voy á tomar textualmente algunas líneas, para que sean conocidas sus propias palabras.

"Además de la inyección general de los ojos, se nota en cada uno de éstos, un doble terigión de un color pardo amarillento obscuro, surcado de algunos vasos sanguíneos, de forma triangular, muy espeso y abultado, adelantándose uno ó dos milímetros sobre la córnea, en que termina en ángulo arredondado, realzado, de un blanco sucio, opaco, denso y como fibroso." "No cabe duda (dice el Sr. Jiménez más adelante), que esta marca se encuentra á veces en las personas que trabajan mucho á la luz artificial ó que tienen el hábito ó la necesidad de velar; pero, en las primeras, aunque suele haber algún espesamiento de la conjuntiva, lo común es que el terigión consista simplemente en un color rojo, debido á la inyección de los vasos que, de los ángulos, convergen á la córnea, y en los segundos, aunque ligero, siempre ofrece el aspecto particular que, en nuestras salas, nos hace descubrir á primera vista, esa marca especial de la embriaguez; pero, ordinariamente, de la embriaguez acostumbrada en ayunas que, sin disputa, es la más perniciosa. Le dan tal aspecto, su adelanto común hasta sobre la córnea, el notable espesamiento de la mucosa, el relieve que forma, dando al brillo de los ojos ciertos reflejos prismáticos y, sobre todo, el tinte amarillo moreno que suele difundirse á otros puntos del rededor de la córnea y que toma un matiz rojizo, cuando abunda la inyección de los vasos."

Teniendo en cuenta la opinión del Sr. Jiménez, cuya competencia en asuntos de clínica nunca fué discutida y como por otra parte, en los libros de oftalmología no se señala generalmente el alcoholismo como causa de terigión, me he propuesto averiguar qué había de cierto sobre el particular. Al efecto, he examinado los ojos de personas con hábitos alcohólicos y también de las que no los tienen, en cuanto me ha sido posible cerciorarme de esto último.

Comencemos por los alcohólicos. En ellos con frecuencia he encontrado el terigión común de color rojo, tanto el vascular ó carnoso, como el membranoso que, en realidad no son dos formas, sino diferentes períodos de su desarrollo, en otros muchos tiene el color gris sucio moreno de que habla el Sr. Jiménez. En algunos alcohólicos existe solo en la conjuntiva, ya sea del lado interno, y á veces del interno y del externo, una coloración amarillo-morena poco prominente; los clínicos de México la llaman mancha alcohólica, por su supuesta relación con la intoxicación de ese nombre. Examinada esa mancha, se ve que no es otra cosa que lo que los autores europeos llaman pinguécula (ó pinguícula, mejor dicho; de *pinguis*, grasa). No obstante su apariencia y su nombre, en su estructura nada hay de grasa; está constituída por epitelio engrosado, tejido fibroso condensado, y según Fuchs, es producto de la degeneración hialina senil de la conjuntiva, del tejido submucoso y de las capas superficiales de la esclerótica. Como ya lo dije, la pinguícula es origen del terigión.

No deja de tener semejanza este color amarillo sucio del terigión y de la pinguícula con el de las elevaciones de la conjuntiva bulbar de la periquerato-conjuntivitis exuberante del Dr. Carmona y Valle, ó sea el catarro vernal de nuestro clima; una coincidencia más: el Dr. Ricardo Vértiz llamaba á esta última afección conjuntivitis agávica, por la relación que él pensaba que existía entre ella, la embriaguez habitual por el pulque y la acción esteatógena del alcohol. Entre estas dos neoformaciones no hay, sin embargo, sino una semejanza de-

color y aspecto y su estructura anatómica es muy diferente; exámenes histológicos practicados por el Dr. Toussaint, han demostrado que las hiperplasias conjuntivales de la periquerato conjuntivitis están constituídas por granulomas infecciosos. Esta enfermedad no es de preferencia de los adultos, como el terigión; sino de niños y jóvenes.

En un gran número de alcohólicos se observa la pinguícula, el terigión común ó el de color moreno; pero ha habido en algunos en los que no he encontrado absolutamente nada, lo que deberemos tener en cuenta al valorarlo como signo clínico.

En cuanto á personas que no tienen hábitos alcohólicos y que están, por supuesto, en la edad de tener terigiones, si no están frecuentemente expuestas á causas irritantes de la conjuntiva, la mayor parte no tienen terigión absolutamente, pero en algunos que no acostumbran el alcohol se encuentra, por de contado, el terigión común rojo, si su conjuntiva está irritada por polvos, gases, etc., y la pinguícula y aun el terigión con coloración amarillo-gris, exactamente como en los alcohólicos. Debo, no obstante, advertir que el terigión común y particularmente el moreno, me ha parecido más frecuente en los alcohólicos. Esta relación entre el terigión y el alcoholismo crónico, la señaló el Sr. Jiménez, desde hace varios años; hoy nos la explicamos muy bien, puesto que sabemos que la pinguícula y el terigión son alteraciones tróficas, como el gerontoxon. En algún libro moderno, en el Tratado de enfermedades de los ojos, por Panas (pág. 262), he encontrado señalado el alcoholismo como causa del terigión.

Puesto que el terigión y la pinguícula, con la coloración especial señalada, existen en personas no alcohólicas, y como, por otra parte, individuos alcohólicos hay en quienes no se encuentran, resulta que son signos diagnósticos inciertos, que sólo adquieren algún valor cuando se consideran con algunos de los síntomas conocidos del alcoholismo. Este inconveniente, por lo demás, es de casi todos los signos; para fun-

dar un diagnóstico hay que reunir varios síntomas. Sí me parece que la relación entre la intoxicación alcohólica y el terigión merece estudiarse más de lo que hasta hoy se ha hecho. El terigión amarillo gris-sucio, tan frecuente en México, está reclamando un examen histológico é histoquímico particular.

SOCIEDAD OFTALMOLÓGICA MEXICANA.

Acta de la sesión del 3 de Julio de 1902.

Presidencia del Dr. Chávez.

Panus tratado por el jequirity.

El Dr. A. Chacón hizo uso de la palabra para presentar un enfermo que ha observado desde 1894; es un adulto que presenta panus en ambas córneas, tan desarrollado que llega en un ojo á la altura de la pupila. Hay ligera inyección conjuntival. En teoría las afecciones de la conjuntiva pasan á la córnea superficialmente y las de la esclerótica á las capas medias de dicha membrana, pero en la práctica no se observa esto con tal claridad. Las conjuntivitis que producen panus son la tracomatosa y la linfática, y éste se produce también por irritación local (pestañas desviadas, etc.); en su enfermo no existe ninguna de estas causas, y sin embargo el panus es muy acentuado. El tratamiento que empleó al principio tendió á quitar los exudados usando la atropina, compresas calientes, los precipitados blanco y amarillo de mercurio, etc., sin resultados; más avanzada la enfermedad trató de hacer una peritomía, pero no lo logró por haber sido insuficiente la cocaína y no disponerse en aquella época de agentes como la holocaina y la adrenalina que hubiesen facilitado la operación. Empleó después el polvo desengrasado de jequirity como lo usa Wecker; á las 48 horas no obtuvo la oftalmía jequirítica, lo volvió á aplicar y entonces vino una oftalmía purulenta de las

más intensas, que después pudo moderar con una solución al $\frac{1}{1000}$ de bicloruro de mercurio; por lo pronto la córnea se puso más turbia, pero después aclaró algo. El enfermo ha vuelto al Consultorio con su panus, que no mejora.

Como este enfermo ha visto á otra señora. En ellos el panus no tiene causa aparente. Añade que el jequirity (*Abrus precatorius*) se encuentra en México; la planta crece en el Estado de Veracruz (Coatepec) y presenta á la Sociedad las semillas, las que se caracterizan porque la mancha roja es más grande que la negra, y esta se encuentra en el lugar del ombligo, diferenciándose así del colorín chiquito (*Rhyncosia Precatoria*) que fructifica en Cuernavaca y cuya semilla es mitad negra y mitad roja, con el ombligo sobre la parte roja.

Piensa que el jequirity de Veracruz tenga las mismas propiedades que el *Abrus precatorius* extranjero, y desearía que se ensayase el polvo de dicha semilla.

Discusión. El Dr. *Uribe Troncoso* recuerda haber visto en el Hospital Español un enfermo con panus corneal de origen tracomatoso, sin granulaciones en el párpado superior, y solo dos ó tres en el inferior que eran poco visibles; había ulceraciones sobre el panus, pero ninguna granulación en los fondos de saco y sólo dos ó tres folículos grises translúcidos en el inferior. En el enfermo del Sr. Chacón piensa que se trata de un tracoma de forma corneal; hace notar que hay simblefarón y aspecto aterciopelado del borde de los párpados, y que si no se encuentran granulaciones es porque ha estado en tratamiento hace mucho tiempo.

El Dr. Chacón está de acuerdo con el Dr. Uribe en que hay forma corneal del tracoma, pero que en su enfermo la afección data desde la niñez, y el tracoma no es frecuente en la localidad donde vive su enfermo.

El Dr. Vélez practica corrientemente la peritomía y la sutura en bolsa de la conjuntiva para los casos de queratitis panosas, instilando la solución de cocaína al 5 por 100 en la superficie de la conjuntiva, y en seguida inyectando bajo ella un gramo de solución de cocaína al centésimo. Esta inyección forma al rededor de la córnea un rodete edematoso que permite hacer la peritomía sin dolor y con gran facilidad, por hacerse casi exangüe la conjuntiva á este nivel, y además la inyección la despega de los planos subyacentes y evita el accidente, en verdad raro, de seccionar los tendones ó sus bridas aponeuróticas.

Como otro excelente medio de tratamiento de las infiltraciones corneanas, emplea las inyecciones subconjuntivales de las sales de mercurio asociadas á la acoina, que las hace en-

teramente indoloras, empleando de preferencia la siguiente fórmula:

Agua destilada.....	10.00	gramos.
Acoína.....	0.10	„
Cianuro de mercurio.....	0.01	„

para inyectar de 1 á 2 gramos de dicha solución.

El Dr. Chávez recuerda que existen dos clases de panus: el escrofuloso y el tracomatoso. Cree que en este caso no se trata de ninguno de los dos; que el enfermo del Dr. Chacón es un herpético, y que en estos enfermos las afecciones oculares son frecuentes; que principian por una conjuntivitis crónica que se complica de una queratitis, la que deja un leucoma que se vasculariza después. Recuerda que el panus escrofuloso es total y el tracomatoso es parcial. El origen de la vascularización está en la conjuntivitis. En los herpéticos el foco de infección está en las erupciones cutáneas, y Galezowsky concede gran importancia al estado de las vías lacrimales que pueden ser el origen de infecciones conjuntivales causantes de lo que él llama *conjuntivitis lacrimal*, la que llega á producir, falsas granulaciones y bridas conjuntivales. El tratamiento que el Dr. Chávez propone, consiste en la desinfección de las vías lacrimales y en inyecciones subconjuntivales de hetol ó de cianuro de mercurio. Considera útil la peritomía, la que él emplea sólo en infiltraciones totales. Cree conveniente usar las duchas oculares, la pomada de óxido amarillo y el tratamiento general del herpetismo en el caso del Dr. Chacón.

El *Dr. Uribe Troncoso*, dice que según el Dr. Chávez hubo primero leucoma y después vascularización, y que según el Dr. Chacón la afección comenzó por un panus simple.

El *Dr. Chávez* dice que no piensa que la afección principió por un leucoma, sino por una conjuntivitis lacrimal con falsas granulaciones que causaron el estado panoso de la córnea.

El *Dr. Chacón* da las gracias y se inclina á la opinión del Dr. Chávez, y recordando que el panus es una lámina de tejido sobre la córnea y no una infiltración, y que la vascularización es sólo de esta membrana.

Forma tarsiana de la periconjuntivitis exuberante y limbitis.

Dr. Uribe Troncoso. Estando á la orden del día el estudio de la periconjuntivitis exuberante, llama la atención hacia la existencia frecuente de granulaciones en los párpados sin ve-

getaciones exuberantes de la conjuntiva, existiendo como lesión única del bulbo la infiltración inflamatoria del limbo, que él designa con el nombre de *limbitis*. Presentó un niño como de 12 años de edad, que como fenómeno curioso tiene además *ptosis* en ambos ojos, debida probablemente al peso de las numerosas granulaciones que llenan la conjuntiva tarsiana. En este niño la limbitis ocupa sólo la parte superior de la córnea, pero cuando la enfermedad es intensa la infiltración puede ocupar la parte inferior ó todo el derredor de la córnea.

Aunque Fuchs describe en el catarro primaveral un anillo de infiltración corneana, separado del limbo por una faja de *córnea transparente*, el autor no ha encontrado nunca esta disposición en México, sino únicamente la extensión de la conjuntiva sobre la córnea, en forma de media luna opaca, vascularizada y continua con la primera de estas membranas, cuyo aspecto granulado conserva cuando se examina por reflexión.

Existe además una forma exclusivamente *bulbar*, en la que como único síntoma pericorneano se observa la limbitis, generalmente localizada á la parte superior de la córnea, sin que existan vegetaciones conjuntivales, ni granulaciones en el tarso, y presentando el ojo únicamente un aspecto rojizo amarillento de su parte á descubierto, característico de esta afección. Esta forma pasa con frecuencia desapercibida y se confunde con un simple catarro conjuntival.

Las granulaciones son por otra parte de fácil distinción con las del tracoma: mientras que éstas se presentan como elevaciones grises, translucidas y blandas, extendiéndose á los fondos de saco y no respetando el párpado inferior; las de la periconjuntivitis exuberante son duras, cartilaginosas, aplanadas, dando la idea de un empedrado tosco, no se presentan nunca en los fondo de saco, quedando limitadas á la conjuntiva del tarso y están cubiertas á veces, lo mismo que el resto de la conjuntiva, de un unto lechoso especial.

Cuerpo extraño de la órbita tolerado durante dos meses.

Dr. D. M. Vélez. Presentó un joven de 12 años de edad, quien recibió un golpe en el ojo izquierdo el 15 de Abril último, según su dicho, con el *codillo* de una mula. Tuvo en aquella época una gran equimosis al rededor del ojo, que sufrió la pérdida de la vista, quedando el globo inmóvil y cerrándose los párpados. Observado el 19 de Junio próximo pasado se encontró ptosis, ninguna herida de los párpados, exoftalmía, inmo-

vilidad absoluta del ojo en estrabismo supero-externo, midriasis y atrofia completa de la papila. Bajo el reborde orbitario superior, al nivel de la escotadura supra-orbitaria, se notaba la presencia de un cuerpo extraño. Se cloroformizó al enfermo, se invirtió el párpado superior, se hizo una pequeña incisión en el fondo de saco superior, y por allí se extrajo un fragmento de madera (extremidad de un mango de brocha para pintar), de forma cónica, y de $0^{m}047$ de largo por $0^{m}008$ de diámetro en su porción más ancha (Fig. 2). La herida cicatrizó fácilmente y la exoftalmía disminuyó, pero los otros fenómenos persisten aún. El caso es interesante por dos circunstancias: 1ª La penetración de un cuerpo extraño por la hendedura palpebral y su alojamiento bajo la pared superior de la órbita sin herir el párpado ni el globo ocular, y 2ª la gran tolerancia durante dos meses de un cuerpo extraño séptico en la atmósfera célulo-grasosa de la órbita. El cuerpo extraño penetró entre el párpado superior y el globo del ojo, hirió el recto superior y el elevador del párpado, siguió la pared superior de la órbita y vino á comprimir ó á dividir el nervio óptico á su entrada en la órbita, explicándose así todos los síntomas que presenta el enfermo.

Discusión.—Dr. Montaño. Recuerda haber observado un caso semejante, de atrofia papilar por lesión directa, en el hospital de San Pablo. El individuo en cuestión recibió una puñalada en el ojo izquierdo, y el instrumento atravesó el etmoides y cortó el nervio óptico del lado opuesto. (Véanse estos *Anales*, Junio de 1902). En este caso se aconsejó hacer la sutura del nervio óptico, pero él la consideró infructuosa por haber pasado ya dos meses del accidente. En el caso del Dr. Vélez estima inútil la sutura y propone la electrización para mejorar la parálisis del tercer par.

Dr. Chacón. Relata el siguiente hecho de cuerpo extraño de la órbita acaecido en su práctica.

"El día 13 de Febrero de 1890 una niña de cuatro años de edad llevaba en la mano una pequeña tira de madera, cayó y tuvo la desgracia que la astilla se le introdujera en el párpado inferior izquierdo, un poco arriba del surco órbito-ocular y á la derecha de la medianía de la órbita.

El cuerpo vulnerante atravesó el párpado, el aponeurosis orbitario y se alojó en el tejido grasoso de la órbita; el palo se quebró en seguida, y dejó un fragmento de treinta y dos milímetros de longitud, de forma irregular, acercándose á la piramidal cuya base mediría unos 5 milímetros. Dicho cuerpo estaba dirigido casi directamente de adelante hacia atrás

y un poco de abajo hacia arriba, la parte más ancha en el párpado y la más estrecha en la órbita; desalojó al globo ocular fuertemente, lo levantó y lo hizo girar de manera que la córnea, en lugar de estar dirigida hacia adelante, lo estaba hacia arriba, y sin embargo no *le causó el más pequeño daño.* El párpado inferior estaba en ectropión, y el superior edematizado. Reconocido el cuerpo extraño al día siguiente, en la consulta del Hospital de Maternidad, lo extrajo con pinzas, dividido en dos porciones. El globo del ojo recobró inmediatamente su posición normal, lo mismo que el párpado inferior. Se lavó la cavidad y se curó antisépticamente. La niña no se quejó más y parece que las funciones del ojo en nada se han alterado.

Llama la atención que un cuerpo voluminoso, introducido con violencia en la pequeña cavidad orbitaria de un niño, se haya limitado á luxar el globo ocular sin herirlo ni maltratarlo. Se explica esto por la forma esferoidal de este órgano y por su movilidad en la órbita."

Dr. Chávez. Recordó un enfermo atendido por el Dr. Vértiz y operado después por el Dr. López, el cual fué herido con un lápiz que entró por la región del saco lacrimal, cicatrizando después la herida y quedando solo al enfermo lagrimeo y pérdida de la visión de ese lado. Más tarde el Dr. López extrajo un grueso fragmento de lápiz que había permanecido mucho tiempo en la órbita. Cree que en el caso del Dr. Vélez no se debe invocar la sección del nervio óptico para explicar la atrofia, pues basta para producirla la simple compresión. El estrabismo es debido á la parálisis del motor ocular común.

Dr. Vélez. Piensa que los fenómenos se explican mejor, como ha dicho, por la herida de los músculos señalados y no por lesión nerviosa, pues existe estrabismo superior y sólo algunos pequeños movimientos de lateralidad. La lesión del tercer par no puede hacerse en conjunto sino hasta el seno cavernoso, pues al entrar á la órbita se divide en numerosos ramos que se diseminan, no pudiendo ser atacados en masa. El nervio óptico puede ser dividido también por un cuerpo romo, por ser los bordes del agujero óptico los que entonces hacen la sección.

SOCIEDAD FRANCESA DE OFTALMOLOGÍA.

PARIS, MAYO 5 Á 8 DE 1902.

[*Continúa.*]

M. F. Terrien—Anatomía patológica y patogénia de la queratitis congénita.

Las opacidades congénitas de la córnea sin otra alteración manifiesta del globo del ojo se encuentran muy rara vez (Laurence, Steffan, Nettleship, J. Baas, Sergieu, Hilbert, K. Baas, Tepliaschin, Hosch). Se discute aún sobre este punto: saber si estas opacidades son el resultado de un proceso inflamatorio intrauterino ó de una detención de desarrollo. La opinión actual tiende á considerarlos como el resultado de una inflamación fetal, y las dos observaciones referidas por el autor lo demuestran claramente. Se trataba en la primera observación de un niño nacido á término de madre albuminúrica y que presentaba, desde el nacimiento, una opacidad central de las dos córneas, sin ninguna otra reacción ni mala formación. Habiendo sucumbido el niño el octavo día, se encontró de los dos lados lesiones de queratitis intersticial difusa, que ocupaba solamente las capas posteriores de la córnea. A la derecha, el epitelio anterior, la membrana de Bowman y las capas anteriores de la córnea estaban intactas. La membrana de Descemet y su endotelio habían desaparecido en gran parte. Todo el tractus uveal estaba infiltrado de celdillas redondas y estaba fuertemente congestionado; esta infiltración del iris se traducía aún en ciertos puntos por la aparición de verdaderos granulomas pediculados. Había, además, hemorragias en las capas internas de la retina y en las vainas del nervio óptico. Las alteraciones del ojo izquierdo eran sensiblemente idénticas, pero menos acentuadas. Se trataba aquí, pues, de una doble queratitis intersticial difusa congénita. La infiltración, la úlceración posterior de la córnea, la presencia de vasos en el parenquima de la córnea, permiten alejar la hipótesis de un simple retardo de desarrollo. En las raras observaciones en las cuales se ha hecho el examen anatómico (Steffan, Tepliaschen, Hosch, Hippel), las lesiones eran sensiblemente idénticas y sus autores concluyen igualmente en una inflamación intrauterina. Pero las lesiones del tractus uveal que existían en esta observación como en las ya publicadas son, según el autor, las más importantes, con mucho, y no se ha insistido bastante sobre este punto.

No se comprendería de otra manera por qué las lesiones se limitan á las capas posteriores de la córnea, lo que es de regla. Esta queratitis profunda es la consecuencia de la irido-ciclitis que existe en estos casos. Algunas veces aún, ésta puede existir sola; esto es lo que había tenido lugar en la segunda observación referida por el autor, en la cual las lesiones de la córnea eran insignificantes; había en ella al contrario, infiltración celular considerable de todo el tractus uveal cuyos vasos estaban extremadamente dilatados é ingurgitados de sangre. El iris estaba rechazado hacia adelante y el ángulo del iris borrado como en la primera observación. Las alteraciones de la córnea serían, pues, casi siempre secundarias: son consecuencia de la infiltración celular de todo el tractus uveal, de la congestión que la acompaña y de la dificultad circulatoria que resulta de ella. En cuanto á la causa de la afección, es preciso, sin duda, atribuirla á una infección transmitida de la madre al feto ó que repercute sobre la circulación placentaria como en la primera observación del autor, y que perturba profundamente la circulación y la nutrición del feto.

Rochon-Duvigneaud.—Arrancamiento de la cápsula anterior en la operación de la catarata.

Siendo desgarrada por la pinza la cápsula anterior en el punto mismo donde ha sido tomada y no más allá, es necesario emplear una pinza que haga sobre el cristalino una presa ancha y alta. La mayor parte de las pinzas empleadas ó bien no tienen una separación suficiente y no hacen presa amplia, ó bien sus ramas prehensoras no tienen sino dos ó tres dientes y no hacen presa bastante extensa en el sentido de la altura. El autor recomienda una pinza (Collin) que tiene la curvatura de la de Terson, padre, pero cuyas ramas prehensiles están dentadas sobre una longitud de cinco milímetros. Después de iridectomía previa, se introduce esta pinza cerrada en la cámara anterior y se abre enteramente detrás del iris; la separación de sus ramas está limitada por una tuerca de seis milímetros, distancia encontrada empíricamente. Si las ramas curvas de la pinza están bien aplicadas á la cara anterior del cristalino, interceptan sobre la cristaloide anterior una superficie de seis milímetros de ancho por cinco de alto. En la práctica el autor ha obtenido siempre el arrancamiento de un colgajo capsular considerable. Esta pinza podrá ser perfeccionada por el uso, pero el principio de una toma amplia en anchura ó altura sobre la cápsula deberá ser en todo caso conservado.

Valude (Paris).—*Extirpación del saco lacrimal.*

Este método tiene indicaciones más extensas de lo que generalmente se admite. Está justificado en todos los casos en que existe dacriocistitis crónica con dilatación del saco. En caso semejante, los métodos conservadores no son eficaces sino á condición de proseguir el tratamiento con regularidad y tenacidad con frecuencia durante un tiempo muy largo. El tratamiento operatorio pronto y radical es evidentemente el procedimiento de elección.

La operación tiene ciertos escollos y algunas dificultades que son fácilmente evitables, y sobre este punto el autor ha querido llamar la atención únicamente.

Se tendrá cuidado para hacer fácil la disección del saco, de practicar una incisión cutánea extensa, que empiece hacia arriba, encima del ligamento palpebral interno y que se termine por abajo después de una curva que siga el reborde orbitario hasta 8 ó 10 milímetros afuera.

La incisión será conducida profundamente hasta el hueso, manteniéndose afuera del saco, y para la práctica se servirá uno de un fuerte bisturí de resección. En este momento sobreviene de ordinario una hemorragia bastante fuerte; se detendrá por la compresión ó la torsión de las arterias.

El desprendimiento del saco se hará principiando hacia adentro y separando éste de la foseta lacrimal del unguis por medio de una pequeña legra curva. Una vez efectuado el desprendimiento del saco por su parte interna, se comenzará á disecarlo por afuera y por arriba por medio de tijeras ó de la sonda acanalada. La separación de los labios de la herida se efectuará por medio de separadores de garras bastante anchas.

La disección y el reconocimiento de la posición del saco se facilitarán mucho por la inyección en su interior de una materia solidificable; la esperma de ballena esterilizada nos ha parecido que reune las mejores condiciones.

Terminada la extirpación, se colocará un pequeño lápiz de yodoformo en el canal nasal, abierto en el fondo de la herida, para asegurar la antisepsia ulterior de éste. Por último, después de la sutura de la piel, se aplicará una curación seca con una fuerte compresión al nivel del saco: esta compresión será mantenida durante 6 ó 7 días.

Con algunas precauciones, la extirpación del saco lacrimal constituye una operación muy segura y muy sencilla que da los mejores resultados.

M. Rollet es partidario igualmente de la extirpación del saco y la practica desde hace seis años, pero se contenta con una incisión vertical que parte de la mitad del tendón direc-

to del orbicular y desciende oblicuamente hacia abajo y afuera. En todos los casos la extirpación debe ser completa y muy rápida para evitar el peligro de una infección propagada á las partes vecinas. El drenaje y las suturas son malas en este caso; estas últimas favorecen la retención. Después de la operación, el lagrimeo cesa ó en todo caso se modifica. Como el autor lo ha comprobado en un perro, es probable que la glándula lacrimal se atrofia después de la extirpación del saco.

M. Badal pregunta cuántos éxitos ha tenido M. Valude.

M. Valude ha practicado 10 veces esta operación; se encuentra satisfecho de ella. Es igualmente opuesto, como M. Rollet, al drenaje de la herida.

A. Terson (Paris).—*Queratitis neuro-paralíticas de la infancia.* Las queratitis ulcerosas graves ligadas á una insensibilidad de la córnea son muy raras en los niños de corta edad. Deben ser diferenciadas y tratadas desde el principio por la tarsorrafia parcial. El autor refiere dos observaciones:

I. Niño atacado de tuberculosis pulmonar, enfermo á la edad de dos años de queratitis neuro-paralítica típica del ojo derecho. La queratitis no ha podido ser curada sino después de una tarsorrafia parcial *interna* que parte de los puntos lacrimales y se dirige hacia la córnea, dejando sin embargo la pupila libre: no ha habido reincidencia.

II. Niñita atacada en el ojo *izquierdo* de parálisis facial y orbicular congénita con *insensibilidad de la córnea* y queratitis neuro-paralítica. Algunos meses después aparece una queratitis ulcerosa grave sobre la córnea *derecha* también con *anestesia*. Se trata, pues, allí, de una queratitis neuro-paralítica bilateral, de la cual ha presentado igualmente M. A. Terson un caso en 1893.

Es, pues, necesario investigar en las queratitis primitivas graves del niño, el grado de sensibilidad de la córnea y practicar la tarsorrafia parcial si la córnea está anestesiada, y esto lo más pronto que se pueda.

Motais (Anger).—*Un caso de ausencia total de la cápsula anterior intertendinosa.*

La Srita. R....., de 18 años de edad, estrabismo convergente del ojo izquierdo de 25°. Todos los movimientos de los dos ojos están reducidos cerca de 10°. No hay ninguna otra anomalía aparente.

Operación de 25 de Marzo.—*Unicamente* el tendón es seccionado por el procedimiento de Snellen, lo cual da habitualmente un efecto mínimo. Nada de anormal durante la sección; la cápsula existía adelante del tendón.

Inmediatamente después de la tenotomía, el ojo se desvía

bruscamente hacia afuera; supercorrección de 15°; impotencia casi absoluta del músculo recto interno.

El tendón levantado con una pinza aparece aislado por completo; ninguna membrana lateral; el gancho es paseado sin resistencia en los espacios intertendinosos, hasta la córnea.

La cápsula anterior hace, pues, falta por completo entre los tendones; la cavidad de Tenon se prolonga hasta la córnea. Nada adhiere ya el tendón á la esclerótica.

Esta malformación es debida probablemente á una sífilis hereditaria. Explica perfectamente la impotencia del músculo tenotomizado y la limitación de los movimientos de los ojos antes de la operación.

Bajo una forma tan absoluta este caso es probablemente único hasta ahora. Pero la cápsula anterior presenta variedades frecuentes de espesor que deben entrar por mucho en las variaciones de los efectos operatorios.

P. Petit (Rouen).—*Manifestaciones palpebrales y conjuntivales que sobrevienen en el curso de las afecciones intracraneanas.*

El autor refiere una observación concerniente á un sifilítico antiguo que fué atacado rápidamente de hemianopsia y de hemiplegia derechas. Algunos días después del principio de los accidentes, sobrevinieron dolores muy vivos en el ojo derecho que se acompañaban de inflamación de la conjuntiva y de edema de los párpados. Todos estos síntomas desaparecieron al cabo de quince días para reaparecer idénticos en el ojo izquierdo.

Finalmente, el enfermo cuyo estado general había sido muy malo, curó por completo, quedándole sólo su hemianopsia.

M. Petit, atribuye á la sífilis la causa de los accidentes, pero desde el punto de vista de la localización, separa las lesiones que han dado origen á los síntomas inflamatorios oculares de la hemianopsia y de la hemiplegia.

Dupuy-Dutemps.—Dos casos de ceguera completa persistente, sin lesiones oftalmoscópicas, consecutiva á muy ligeros traumatismos de la región ocular. Histero-traumatismo.

I. Obrero golpeado en la cara con un lienzo sucio empapado de trementina. Poco después, pérdida completa de la visión del ojo izquierdo y debilitamiento considerable de la del ojo derecho que no tardó en desaparecer también por completo.

Cuatro años después, abolición completa de la vista de los dos lados sin ninguna alteración oftalmoscópica y con conservación perfecta de los reflejos pupilares á la luz. Placas de anestesia cutánea diseminadas; hemianestesia de la mitad

izquierda de la lengua; anosmia del lado izquierdo; disminución de la agudez auditiva á la izquierda. Conservación de la sensibilidad de la córnea. No hay perturbaciones motoras ni otros síntomas cerebrales. La ceguera persiste con los mismos caracteres después de 6 años y medio.

II. Obrero de 22 años herido en la cara por un retroceso de la flama al cargar un calorífero.

Poco después hemianopsia inferior é imposibilidad de la marcha. El examen hecho tres días después del accidente no revela ninguna huella de quemadura, nininguna lesión ocular. Fondo del ojo normal; reflejos pupilares conservados á pesar de la ausencia de toda percepción luminosa. Los ejes ópticos son ligeramente divergentes, en posición de reposo; no hay convergencia, no hay parpadeo reflejo. Ni fotofobia, ni espasmos oculares. Anestesia completa de la cara, de los dos lados, con excepción de las córneas; anestesia general de la lengua, de los brazos, de las piernas. Ausencia de reflejo faríngeo. No hay perturbaciones cerebrales.

La ceguera persiste después de año y medio.

En estos dos casos la simulación debe eliminarse, porque no existe ni convergencia ni reflejo palpebral visual. No se puede sostener la hipótesis de una lesión de las vías ópticas anteriores, por la ausencia de toda alteración de la papila después de años de observación y de la persistencia de los reflejos pupilares. La existencia de una lesión de las vías ópticas posteriores ó de los centros visuales corticales, no puede tampoco admitirse, porque debería haberse producido brusca y simultáneamente en puntos simétricos de los dos hemisferios en el momento mismo de un traumatismo tan ligero.

El único diagnóstico es de *amaurosis histérica*, á pesar de la larga duración de la ceguera y la ausencia de su único elemento de certidumbre: la curación.

Pechin.— Un caso de oftalmoplegia congénita.

Oftalmoplegia externa, bilateral, total, incompleta (ptosis incompleta) en un joven de 20 años. Movimientos oculares nulos. Reflejos luminosos y de acomodación conservados. Acomodación normal. No hay nistagmus. No hay movimientos asociados. No hay diplopia. No hay exoftalmía. Campo visual normal para el blanco y los colores. Miopía en ambos ojos—6 D. V=1.

Desarrollo físico normal. No hay deformaciones. Inteligencia, un término medio. El padre y la madre, que viven, son sanos. No se encuentra nada en los antecedentes personales si no es un sarampión en su niñez. La oftalmoplegia ó los se haobservado á la edad de quince años.

El facial está interesado. Paresia manifiesta en los diversos movimientos de la cara. Los músculos frontales se contraen bien, pero su fuerza de contracción se agota rápidamente; el esfuerzo no persiste más allá de cinco ó seis segundos.

Ya sea que esta oftalmoplegia sea congénita ó tardía su naturaleza, queda obscura en su proceso íntimo y patogénico. En la oftalmoplegia puramente congénita hay agenesia ó aplasia; en la oftalmoplegia tardía (llamada de la infancia) hay un vicio de desarrollo, de evolución; hay involución trófica. Estos diversos procesos dependen de una influencia hereditaria y familial ó distrófica por infección, intoxicación ó una influencia cualquiera cuya naturaleza se nos escapa.

Hay analogía entre estas oftalmoplegias congénitas ó tardías y las atrofias ópticas que evolucionan en los jóvenes sin ninguna perturbación aparente de la salud general.

La participación del facial en los fenómenos paralíticos no implica una comunidad de origen del VII con el VI ó el III par. Esta participación se explica por una dependencia de los núcleos de los pares interesados de un sistema trófico y deja al núcleo del facial la independencia anatómica, tal como resulta de los trabajos de A. Van Gehuchten confirmados por los de Marinesco.

SOCIEDAD MÉDICA AMERICANA.

Sección de Oftalmología.

Saratoga, Junio 10 á 18 de 1902.

Discurso del Presidente Dr. Frank Allport.

En el programa de la sesión de hoy dijo, había empeño en tener varios asuntos que tratar sistemáticamente y á fondo, de preferencia á tratar gran número de materias. La Mesa se siente satisfecha al anunciar que obsequiando la invitación que le fué hecha al Profesor Haab, de Zurich (Suiza), emprendió viaje desde aquel remoto país, expresamente para leer una comunicación ante sus compañeros americanos en esta Sección. Dió en seguida la bienvenida al Profesor y le hizo extensivos los privilegios de los miembros de la Sección.

Dr. Chas. J. Kipp, (Newark N. Y.)—Tratamiento de la úlcera serpiginosa de la córnea.

El Dr. Kipp manifestó que desde hacía 20 años observó por primara vez que ciertos casos de úlcera serpiginosa de la córnea que no tienen tendencia á progresos ulteriores, presentaban el aspecto siguiente y curaron con un tratamiento muy sencillo; del margen de la úlcera divergen líneas rectas en todas direcciones á través del parenquima en la capa más profunda, no dan ramas y sus extremidades más distantes están unidas por estrías intermedias grises; si existen en todo el derredor estas líneas intermedias forman un círculo distinto, y si la úlcera está situada en el centro de la córnea con estas estrías bien desarrolladas puede compararse el aspecto á una tela de araña. Cree que las úlceras que presentan este aspecto han cesado de ser progresivas y que no debería recurrirse á ningún tratamiento que produzca destrucción ulterior de tejido.

En los casos en que hay blenorrea del saco hiende los canalículos. El único tratamiento requerido son los fomentos calientes y la instilación de un midriático. En los casos en que las opacidades lineales no existen usa el gálvano-cauterio y el polvo de yodoformo; si hay muchos dolores, la sangría en la sien; usa la fluorescina para limitar la extensión de la úlcera antes de emplear el cauterio; si la tensión del ojo está elevada perfora el piso de aquella y algunas veces hace la paracentesis de la margen de la córnea, pero prefiere la perforación con el cauterio. El autor habló de la esperanza que tiene el Dr. Roemer de que pronto poseeremos un suero que detenga los progresos de la úlcera neumocóccica inyectado bajo la piel ó aplicado localmente.

Discusión.—El Dr. Schweinitz (Filadelfia), dijo que era de sentirse que se usara el nombre de "úlcera serpiginosa" porque daba una idea errónea de la enfermedad. En su práctica hace que el tratamiento siga las indicaciones bacteriológicas; en ausencia de infección virulenta raspa y usa el bicloruro de mercurio; y en la infección virulenta emplea el cauterio actual, tintura de yodo ó el ácido fénico; la blenorrea del saco la trata por la debridación del canalículo y el uso del protargol.

El Dr. Jackson (Denver), ha usado con buen éxito aplicaciones de ácido nítrico, las que han producido un mejoramiento rápido, aun en las infecciones neumocóquicas (usa una solución del 20 al 50 por 100).

El Dr. Willson (Elizabeth, N. Y.) ha hecho algunas expe-

riencias con estas úlceras y puede apoyar lo que el Dr. Kipp dijo, que cuando se ven estas estrías se puede asegurar que la infección no se extenderá más lejos.

El Dr. Connor (Detroit), dijo que había sido introducido recientemente por el Dr. Novee un nuevo remedio para la destrucción de los gérmenes de la infección, el cual en solución débil al 1 por 10,000 destruía los gonococos en pocos minutos sin traer irritación, y dijo que creía que es un agente útil á pesar de la poca experiencia que había tenido con él.

El Profesor Haab (Zurich, Suiza), dijo que él prefería destruir el microbio directamente usando el ácido fénico puro.

El Dr. Randolph (Baltimore), llamó la atención hacia la superioridad de la holocaina sobre la cocaina como anestésico en estos casos, antes de la cauterización y que también el ácido fénico mismo tenía propiedades anestésicas.

El Dr. Risley (Filadelfia), ponderó el valor de la holocaina y prefiere usar tintura de yodo de doble fuerza.

El Dr. Wilder (Chicago), convino con el Dr. Risley en el valor del yodo que le ha ahorrado el empleo del cauterio en muchos casos.

El Dr. Taylor (Wilkesbarre), usa cada día más el cauterio y dijo que también emplea una solución fuerte de nitrato de plata.

El Dr. Friedenwald (Baltimore), se sorprende de oir hablar con tanto elogio de la tintura de yodo, porque él ha quedado muy desalentado con su uso; él la cree de mucho valor en las úlceras dendríticas ó en otras úlceras superficiales, pero ha renunciado á su uso en las úlceras infectadas.

El Dr. Hiers (Savannah), usa la tintura de yodo raspando á fondo antes de aplicarla.

El Dr. Greenwood (Boston), unió su testimonio á la utilidad del yodo como también del polvo de yodoformo, y dijo que en estos casos con frecuencia había utilidad en el uso del mercurio.

Naturaleza y tratamiento del Pterigión.—Dr. John O. McReynolds (Dallas, Texas).

El autor hace notar que el Profesor Fuchs dice que el pterigión es peculiar á la segunda mitad de la vida, pero que esto, que pudiera ser cierto con respecto á Viena, no lo era en lo que respecta á la parte Suroeste de los Estados Unidos. Atribuye como causa del pterigión el calor y el polvo con vientos fuertes.

Dijo que no es raro ver jóvenes con pterigión, esencialmen-

te los que viven en regiones calurosas, secas y polvosas, en los cuales se desarrolla con más frecuencia. Cuando la epavoración de las lágrimas es tan rápida que no se acumulan en cantidad suficiente para arrastrar las partículas extrañas del ojo, existen las condiciones para el desarrollo del pterigión. Describió su método de operar, que ha dado los más satisfactorios resultados y consiste en la fijación subconjuntival antero-inferior.

El Dr. G. C. Savage. (Nashville), es de la misma opinión que el Dr. Mc Reynolds respecto á la etiología del pterigión y no cree que la pingüécula se transforme nunca en pterigión; piensa que todas estas producciones son debidas á cuerpos extraños incrustados en la córnea, siendo dichos cuerpos demasiado pequeños para ser descubiertos oportunamente, el proceso es ulcerativo produciendo su extensión cambios en el epitelio y en la conjuntiva, que se hincha; el limbo envuelve la córnea y llega á ser adherente á la base de la úlcera; los hombres que están expuestos á la intemperie en regiones arenosas son los que la sufren con más frecuencia. Ha hecho el autor la operación de Mc Reynolds más de 100 veces con el 2 por 100 de inéxitos únicamente.

El Dr. Casey Wood (Chicago), apoya lo que el Doctor Savage dijo de la operación y considera como cosa importante obtener un excelente efecto cosmético, de manera que después de la operación no se pueda decir que ésta ha sido hecha. Dijo que uno de los principales factores en la producción del pterigión era el calor, como sucedía en la cercanía de Chicago; aunque haya mucho viento y polvo la humedad de la atmósfera impide la producción frecuente de la enfermedad.

El Dr. Eduardo Jackson (Denver), ponderó lo que los demás habían dicho acerca del valor de esta operación.

El Dr. E. E. Holt (Portland) y el *Dr. Geo. F. Suker* (Chicago), han practicado también con éxito esta operación.

La Tiosinamina en las opacidades de la córnea. Experiencias y resultados clínicos.

El Dr. Jorge F. Suker (Chicago), se refirió al uso de la tiosinamina como un resolvente del tejido de cicatriz en la curación de los queloides, lupùs, estrechamiento de la uretra y las afecciones reumáticas de las articulaciones, lo cual lo llevó á hacer experimentos para determinar su eficacia en la práctica oftalmológica. Es un alterante activo que pertenece al mismo grupo que el yoduro de potasio y el mercurio y su uso

está indicado en las opacidades de la córnea por cualquier causa, en el estrechamiento cicatricial de los párpados, las coroiditis exudativas, el simblefarón, las opacidades de la cápsula y el ectropión cicatricial. Se hicieron experiencias para determinar si podría impedir la madurez de las cataratas, pero no se obtuvieron resultados de valor. El mejor modo de administración es dar una ó dos veces por día cápsulas de 3 granos. Después que el paciente ha estado tomándola por cinco ó seis días es bueno suspenderla por una semana ó diez días. Es un tónico valioso que favorece la absorción de los exudados, aclara las nebulosidades de la córnea y produce una reacción local sin perturbación orgánica.

El Dr. Sherman (Cleveland), la ha usado en un caso de queratitis intersticial en el cual la visión estaba reducida á $\frac{20}{100}$, y después de usar esta substancia en dosis de 1 grano por día por espacio de un año, la vision mejoró hasta $\frac{20}{70}$; ha referido treinta y tres casos en que se ha usado con provecho notable y es de opinión que es un medicamento de valor, especialmente en los casos en que hay falta de vasos.

El Dr. Randolph (Baltimore), aludió á su uso en los zumbidos de oídos en los cuales la ha encontrado de valor dada en dosis de medio grano por día; en algunos casos ha producido vértigos.

El Dr. Suker, para concluir, dijo que la tendencia al vértigo podría ser impedida por su uso continuado y que él no había tenido un sujeto que no pudiera tomar dosis de 8 granos.

(Concluirá).

REVISTA TERAPEUTICA.

LA DIONINA COMO LINFAGOGA Y ANALGÉSICA.

Por el Dr. A. Darier. [1]

La acción linfagoga poderosa de la dionina había hecho espejrar que su aplicación podría remplazar las inyecciones subconjuntivales de Na Cl., pero desgraciadamente no ha sucedido así causa de la tolerancia, que se establece pronto, del ojo para

1 La Clinique Ophtalmologique, Mayo 10 de 1902.

la dionina y también porque ciertos individuos son refractarios á esta acción, mientras que las inyecciones subconjuntivales son siempre seguidas de efecto terapéutico.

La *inundación linfática* y el abundante lagrimeo provocados por la dionina pueden explicar la acción antiséptica marcada de este producto, por acción mecánica y fagocitaria.

La depleción marcada de líquidos oculares actúa la reabsorción de los exudados y de las hemorragias; de allí sus aplicaciones clínicas en las afecciones oculares más variadas desde la infiltración de la córnea de origen traumático, hasta los exudados coroideos y los despegamientos de la retina.

Además de esto posee propiedades *analgésicas profundas* y de *larga duración* en la *iritis*, el *glaucoma*, la *queratitis parenquimatosa*, la *escleritis*, etc. La acción analgésica de la dionina no se produce desgraciadamente en todos los casos y no está siempre en relación directa con su poder linfagogo.

La interesante nota del Dr. A. Terson [1] acerca del gran valor analgésico de las inyecciones subcutáneas de dionina (0.01) hechas en la región temporal cuando las instilaciones no bastan, especialmente en la *zona* oftálmica en ciertas irido-ciclitis rebeldes, etc., nos demuestran el partido que la terapéutica puede sacar de esta nueva preparación etílica de la morfina, que, para mí, ha remplazado con ventaja al clorhidrato de morfina.

Antes de ciertas operaciones dolorosas practico con frecuencia una inyección de 0.02 ó 0.03 de dionina en la sien; he obtenido así la analgesia de la morfina, sin observar jamás el estado nauseoso tan frecuente después de una primera inyección y sin temor de la morfinomanía.

Este estado nauseoso, sobre todo cuando se acompaña de vómitos, puede tener graves consecuencias en ciertas operaciones oculares.

Desde hace largo tiempo, cuando practico inyecciones subconjuntivales que creo deban ser muy dolorosas, añado algunas veces á la acoina, cierta cantidad de dionina. De esta manera el dolor apenas se siente y un sueño reparador hace olvidarlas para siempre en algunas ocasiones.

La larga duración de la acción de la dionina no se observa ciertamente en todos los casos; pero no puede negarse. Si M. Bourdeaux en su interesante tesis no ha podido encontrarla siempre, es que no ha estado en condiciones favorables. Nosotros también hemos visto casos en que fué necesario continuar el uso de la dionina para que el dolor no volviera y otros en que no tenía acción sino en las primeras aplicaciones ó aun ni en éstas. Son espe-

1 La Clinique Opthalmologique, Mayo 10 1902.

cialidades clínicas propias de todos los analgésicos como la morfina, antipirina, fenacetina, etc. Por esto las apreciaciones de los autores sobre el mismo agente son con frecuencia tan divergentes.

La importancia terapéutica de la dionina en oculística por el Dr. Luniewsky (de Cracovia).

El autor hace uso de soluciones á 0.5, 1, 2, 5 y 10 por ciento, de pomada á 25 por ciento y de polvo *in natura*.

Según la concentración de la solución, se produce inmediatamente ó al cabo de algunos minutos una sensación de quemadura, luego de tensión de la órbita y en la frente, con un poco de cefalalgia en algunos casos; después sensación de suave calor con analgesia ocular más ó menos marcada.

El edema conjuntival y palpebral es en ciertos casos, sobre todo en los linfáticos y los arterio-esclerosos, tan marcado que el ojo al principio se cierra con trabajo, pero queda al contrario cerrado por una ó varias horas. El autor no ha observado jamás estornudos.

La córnea toma un aspecto muy brillante, muy claro y presenta algunas veces (según el autor) cierto grado de anestesia.

La cámara anterior y la pupila no sufren ningún cambio y lo mismo pasa con la acomodación. Todos estos síntomas se atenúan prontamente para desaparecer en tres ó cinco horas. Mientras más frecuentes son las aplicaciones los fenómenos reaccionales disminuyen; por eso se recomienda empezar por dosis muy débiles que se aumentan progresivamente hasta ladionina en polvo.

Luniewsky ha hecho una serie de observaciones sobre más de 100 enfermos; resume así sus conclusiones:

1º En las *conjuntivitis* y en las *blefaritis agudas* apenas se observa un poco de mejoría subjetiva. (En las conjuntivitis crónicas la dionina da algunas veces un latigazo que cambia la marcha de las cosas. A. D.)

En la *querato-conjuntivitis flictenular* hay más bien agravación (?), pero hay diminución de la fotofobia y del blefarospasmo.

3º El *panus granuloso* se aclara un poco.

4º En la *xerosis*, mejoría insignificante.

5º En los *leucomas córneos antiguos* no da resultado; en las infiltraciones parenquimatosas ligeras, resultados muy buenos.

6º En *úlcera de la córnea con hipopión* no hay acción. (Se observa sólo cesación brusca del dolor.)

7º En las *quemaduras de la córnea* por la cal hay aclaramiento muy rápido de la infiltración de la córnea.

8º En las *erosiones traumáticas de la córnea*, así como en las heridas de la córnea ó esclerótica no da resultado. (Casi todos los autores son de la opinión contraria. A. D.)

9º En las *afecciones del saco lacrimal* los lavados con dionina al 1 ó 2 por ciento dan buen resultado pero son dolorosos.

10º En la *iritis* la acción de la dionina es de las más favorables: calma el dolor y ayuda á la atropina. Algunas veces bajo la acción de la dionina en polvo se rompen sinequias antiguas.

11º Las *opacidades del cuerpo vítreo* y el *despegamiento de la retina* son algunas veces notablemente mejorados (un caso de curación de despegamiento que resistió á los otros medios.) En un arterio escleroso con hemorragias retinianas, la dionina provocó nuevas hemorragias.

12º En el *glaucoma agudo* y crónico no da resultado como tampoco en el glaucoma consecutivo á la discisión del cristalino. (Esta última aserción está en contradicción con la mayor parte de las observaciones publicadas; pero no hay remedio que cure en todos los casos. A. D.)

El profesor Wieckerkiewiez en cuya clínica se han recogido las observaciones anteriores saca las siguientes conclusiones:

1º La dionina provoca algunas veces estornudos.

2º La pupila no es dilatada por la dionina, pero la reabsorción de los exudados facilita la acción de la atropina.

3º La acción favorable de la dionina en el despegamiento de la retina se explica por su poder linfagogo poderoso.

4º La acción analgésica no se produce siempre y cuando se manifiesta debe atribuirse más bien á la regularización de la corriente linfática. (¿Cómo explicar entonces la analgesia observada en ausencia de toda acción linfagoga? A. D.)

La dionina y sus efectos en el ojo, por el Dr. Bourdeaux. Tesis de Paris, 1902.

M. Bourdeaux haciendo justicia á todos comienza en su tesis por decir que en el estudio de la dionina hay dos hechos principales. El primero que marca, por decirlo así, el primer paso de la dionina en oftalmología es el descubrimiento de la acción linfagoga debida á Woltberg, el segundo que abre un período nuevo, es la observación de las propiedades *analgésicas profundas*, que se debe á Darier.

Conclusiones.—I. El clorhidrato de ethylmorfina (Dionina) ejerce sobre el ojo una acción específica, que consiste esencialmente en inyección vascular, edema y lagrimeo y á la cual se puede dar el nombre de reacción de la dionina, nombre que debe preferirse al de oftalmía que se le había dado antes, porque no se encuentra ni acción fagocitaria ni secreción.

II. Al lado de esta propiedad, goza de un poder analgésico marcado, casi constante en las afecciones dolorosas del ojo, úlceras, iritis, etc. La analgesia según el autor es de corta duración generalmente.

III. La dionina no tiene *in vitro* suficiente poder antiséptico para permitir pedirle en la práctica acción microbicida; *in vivo* tiene un papel antiséptico indirecto por los fenómenos reaccionales que provoca y sobre todo por el lagrimeo.

IV. Gracias á estas propiedades la dionina da buenos resultados en terapéutica ocular.

(a) Parece acelerar la curación en las queratitis parenquimatosas; activa muy eficazmente el aclaramiento de la córnea en los casos de panus tracomatoso, cuando la afección conjuntival está curada.

(b) En las afecciones flictenulares y las ulceraciones, cualquiera que sea su naturaleza, hace cesar el dolor y la fotofobia. Tiene una acción menos marcada sobre la marcha del proceso morboso. No dispensa del tratamiento auxiliar concomitante y no pone al abrigo de las reincidencias.

(c) En las afecciones del tractus uveal, donde se le asocia á la atropina, en el glaucoma, en el cual se le une un miótico, además del efecto analgésico parece tener cierta influencia sobre la marcha de la enfermedad.

Favorece la acción del midriático ó del miótico, tal vez facilitando la absorción (ó más bien activando los cambios nutritivos y la reabsorción de los exudados. A. D.)

V. No debe emplearse después de las operaciones (catarata) ó de las heridas penetrantes del bulbo ocular, sino en caso de accidentes infecciosos, de exudados ó de hemorragias de la cámara anterior, no como antiséptico directo sino con el objeto de activar la reabsorción y de aumentar la vitalidad de los tejidos. Fuera de estos casos las ventajas que tiene no compensan los inconvenientes que podría atraer.

VI. La producción de la reacción de la dionina parece necesaria para obtener los efectos curativos.

Es inútil para llegar á la analgesia.

VII. El efecto quemótico cesa bien pronto de producirse en un sujeto que se somete con frecuencia á la dionina. Hay tolerancia rápida. Si se suspende durante algún tiempo, ocho días cuando menos, el medicamento, la reacción se muestra de nuevo, pero menos viva que al principio.

VIII. Este efecto quemótico no se obtiene ordinariamente sino con dionina puesta en polvo en el saco conjuntival ó instilada en colirio al 5 por ciento (y aun al 2 por ciento en los sujetos linfáticos. A. D.)

IX. Se puede reforzar la acción de la dionina cuando se debilita y retardar la tolerancia, haciendo seguir el uso del medicamento de una aplicación caliente, compresa ó mejor pulverización.

X. La intensidad variable de la quemosis producida, sobre todo en los ojos sanos, parece en relación con el estado de la circulación y del aparato circulatorio. En los cardíacos la quemosis es tanto más considerable cuanto es más grande la descompensación circulatoria. (Es sobre todo el estado del sistema linfático más bien que el de los vasos sanguíneos el más importante. A. D.)

XI. Se obtiene un efecto analgésico poderoso, sin reacción ni quemosis, con una solución á 0.5 ó 1 por ciento. La tolerancia á la acción sobre el dolor se produce también, pero es más lenta y con dosis débiles parece retardarse aún más. (Todas estas cuestiones sobre analgesia de la dionina deben ser estudiadas aún, hay ciertos factores importantes que se escapan todavía. A. D.)

REVISTA BIBLIOGRAFICA Y DE LA PRENSA.

F. Terrien y J. Cames.—**Influencia de la excitación del simpático cervical sobre el conjunto de la refracción del ojo.**—(*Archives d'Ophtalmologie.* Junio de 1902)

Valiéndose de la esquiascopía los autores han estudiado la refracción del ojo antes y después de la sección y excitación del simpático cervical en diez conejos, habiendo llegado á las siguientes conclusiones:

"1ª La excitación del simpático cervical después de la sección, da lugar en todos los casos á un aumento de la refracción del ojo del lado correspondiente. Este aumento es ligero y varía entre 1 y 2.50 dioptrías.

2ª Este fenómeno no coincide exactamente con la dilatación de la pupila. Comienza un poco después de la dilatación y cesa un poco antes de que la pupila haya vuelto á su estado normal. ¿Se trata de un aumento de la refracción ocasionado por alargamiento del eje antero-posterior del ojo bajo la influencia de la contracción de los músculos peri-oculares y de la salida del globo ó bien de un aumento de curvatura del cristalino, al revés de los hechos demostrados por Morat y Doyon[1] ó, por último, de un desalojamiento del cristalino? No podríamos decirlo. Sin embargo, la sección de los músculos peri-oculares (practicada en las experiencias III y VIII) no impide la produc-

1 Archives de physiologie, 1891.

ción del fenómeno. Sería necesario recurrir al examen de las imágenes de Purkinje, pero son tan pequeñas, á causa de la gran convexidad de las dos caras del cristalino en el conejo y el gato, que no hemos obtenido resultados precisos."

SPICER, W. J. HOLMES Y MACCALLEN, A. F. (Londres.)—**Historia de nueve casos en los cuales se empleó el imán de Haab para la extracción de cuerpos extraños del ojo.**—(*British Medical Journal.* Junio 18 de 1902.)

Los autores hacen la historia de nueve casos de extracción de cuerpos extraños con el imán y añaden algunos comentarios en cada caso. Dos de los enfermos recobraron: visión $=\frac{6}{6}$; uno $V=\frac{6}{12}$; tres $V=\frac{6}{60}$ con posibilidad de mejoramiento ulterior por la discisión; en todos estos casos la proyección era buena. En tres casos los ojos se perdieron.

Añaden las siguientes conclusiones generales:

1. Cuando el enfermo es acercado al imán es de regla que experimente un dolor intenso si existe en el globo una partícula magnetizable. Por lo tanto el imán de Haab presta servicios de valor como medio diagnostico, para determinar la presencia ó la ausencia de partículas magnetizables.

2. La localización por los rayos X es extremadamente importante. Por medio de ellos es posible algunas veces evitar una lesión al cristalino transparente en la extracción de un cuerpo extraño y el enclavamiento del iris si la situación precisa del cuerpo extraño se conoce. Sin embargo, si es inevitable una demora antes que puedan usarse los rayos X, aconsejamos en ciertos casos la extracción inmediata del cuerpo extraño por el imán de Haab, sin la localización precisa; por ejemplo: cuando hay gran inflamación ó cuando hay una catarata traumática reciente. En cualquiera de estos dos casos hay peligro considerable con la demora.

3. Si existe una herida reciente intentamos sacar el cuerpo extraño por ella usando únicamente el imán de Haab. Si esta herida ha cicatrizado firmemente es necesario hacer una incisión para su salida. Esta puede ser ó en la córnea, en cuyo caso el cuerpo extraño es sacado por el imán de Haab; ó periférica, y en este caso usamos comunmente el pequeño imán para la remoción del cuerpo extraño de la cámara anterior después que ha sido traído hacia adelante por el imán de Haab. El último método es el que usamos generalmente.

4. En todos los casos es muy esencial que se evite el encasquillamiento del cuerpo extraño en el iris y el cuerpo ciliar. Acercando el enfermo al imán gradualmente desde cierta distancia y aumentando la fuerza de la corriente poco á poco al máximun, se evita con certeza esto. El objeto de esta manio-

bra es impedir que la partícula se precipite con fuerza de su posición posterior y se incruste en el iris.

NOTICIAS.

UNA OCULISTA ESPAÑOLA.—La distinguida oculista Dra. Arroyo que ejercía hace poco tiempo en Palencia (España), ha contraído matrimonio con el Dr. M. Márquez, también oculista y redactor de los Archivos de Oftalmología de Barcelona. La Sra. Arroyo será en lo de adelante colaboradora de dicho colega.

LOS OCULISTAS JAPONESES.—El número de los Annals of Ophthalmology, correspondiente á Julio de este año, trae una sección de extractos de trabajos de oftalmología japoneses, remitidos por el Dr. Mitsiyasu Inouye. Los periódicos de donde fueron tomados se llaman: *Igakukwaizassi*, *Chugwia-Iji Shimp* y *Nihon-Gankua-Gak' Kwai-Zassi*.

El trabajo sobre PATOGÉNESIS DEL GLAUCOMA de nuestro Director el Dr. Uribe Troncoso, ha sido traducido *in extenso* por el Dr. Albert B. Hale y publicado en el número de Julio de 1902 de los *Annals of Ophthalmology* de St. Louis Mo.

Extractos muy extensos han sido publicados también por varios colegas, entre ellos el *Wochenschrift für Therapie und Hygiene des Auges*, de Alemania (Junio 19 de 1902), los *Archivos de Oftalmología Hispano-Americanos* y la *Crónica Médica Mexicana*.

Tomo V. OCTUBRE DE 1902. Núm. 4

ANALES
DE
OFTALMOLOGIA

TRABAJOS ORIGINALES.

QUERATO-CONJUNTIVITIS PROVOCADA POR EL SAPO. (*Bufo vulgaris.*)

Por el Dr. Juan Santos Fernández.
HABANA. CUBA.

En los campos no es nada raro encontrar el batracio conocido con el nombre vulgar de sapo,. cuyo cuerpo prieto, deforme y de cubierta verrugosa tanta repugnancia inspira; pero en la ciudad pocas veces se le ve, porque vive en la proximidad de los ríos ó depósitos de aguas.

El que produjo la afección ocular que nos ocupa, fué hallado en uno de los barrios más retirados de la ciudad y procedía de un pozo. El lesionado olvidó lo que la mayoría de las personas han oído, si han residido por lo menos alguna vez fuera de los grandes centros populosos: que el sapo despide de su piel nn líquido lechoso y acre cuando se le irrita y el cual puede ser lanzado á ochenta centímetros [1].

Siendo niño ví muchos sapos en el campo, y tal vez llevado del instinto destructor de la infancia debí matar alguno y también los ví manejar para curar la erisipela pasando el

1 Raspail. Historie de la Santé et de la maladie, etc.—Tomo 1, pág. 369.

vientre frío, tal vez porque se le sacaba del agua, sobre la superficie enferma, y por útimo, colgándolo al sol para que muriese, pues este detalle constituía parte principal de su talismán curativo.

Aun cuando siempre me resguardé de las propiedades que le atribuía le dicho popular, después cuando presencié las iniquidades que le hacían con el fin de utilizarlo como remedio, sin que el desdichado castigase tamaña crueldad despidiendo el líquido acre con que cegar á sus martirizadores, llegué á creer que no había tal peligro de ser dañado por el líquido acre que despedía. Creí hacer justicia al desgraciado batracio considerándolo como un animal inocente, cuya fea figura y su vida oculta durante el día en sus cuevas ó escondrijos despierta el cruel deseo de perseguirlo y hacerle daño.

En el camino de la duda parecióme también parte de la conseja lo del medio de defensa que adopta hichándose á virtud de la extensibilidad de que disfruta su piel y del aire que bajo de ésta introduce.

Esto último que tienen como sabido las gentes, no he tenido oportunidad de haberlo visto tratado en serio, pero lo del licor acre que arrojan de la piel y el mal que con él causan en las ojos pronto lo ví aceptado [1] desde mis primeros pasos en la oftalmología por un antiguo escritor y notable oftalmólogo, el Dr. Carron du Villards, cuyos frecuentes viajes por diferentes regiones del globo le permitieron anotar y observar lo siguiente acerca del batracio que nos ocupa.

Refiere casos de conjuntivitis y edema de los párpados provocados por el líquido que lanza el sapo de determinadas glándulas. Estas glándulas, dice, están situadas á los lados de sus órganos genitales y se abren en el reborde del esfínter á la manera de las glándulas típicas del ano de los perros.

1 Histoire des afections morbides de l'œil et de ses anexes provoquées et entretenues par le séjour ou les atteintes d'animaux vivants.—Annales d'Oculistique.—Tomo 38, págs. 241 y 250. 1885.

Staderini y Addario, de Italia, [1] dan cuenta recientemente de un caso en que gotas de la secreción del sapo caídas en el ojo izquierdo de una señora le produjeron, además de la irritación de la conjuntiva y de la córnea, ligera ptosis, desviación del ojo izquierdo, diplopia homónima y alteración de motilidad del bulbo y de los párpados.

Los autores experimentaron con el veneno del sapo instilando gotas de un colirio al 1 por ciento y produjeron la completa anestesia de la córnea y de la conjuntiva durante cuatro ó cinco horas.

Hé aquí, ahora, el caso de nuestra práctica.

Observación.—X. X., de 24 años de edad, natural de Asturias (España), y con 7 de residencia en Cuba, nos consulta en la mañana del 6 de Abril de 1902 y nos refiere que hace cuatro días está enfermo del ojo derecho y lo atribuye á un sapo, y del interrogatorio que le hacemos parece evidente que tocó al animal.

Antes que nos explicase la causa de su enfermedad habíamos observado entreabriéndole los párpados, apenas tumefactos, edema de la conjuntiva bulbar periquerática en forma de pliegues.

Presumimos se tratase de los síntomas primeros de la tenonitis reumatismal que hemos observado algunas veces, pero al averiguar su oficio que era el de aserrador nos informó lo ocurrido con el sapo.

En vista de que no existían otros síntomas me dirigí á ordenarle un plan antiséptico y á prevenir la inflamación que había de sobrevenir por efecto de la mayor ó menor causticidad de la secreción del sapo.

Las molestias eran poco más ó menos las de una ligera conjuntivitis hasta el siguiente día, en que se quejaba de dolor y se advirtió un absceso superficial de la córnea.

El pronóstico se mantuvo favorable durante los siete días

1 Annali di Ottalmologia.—Año XVII fasciculas 1 y 3. 1889.

que duró la asistencia, y pasado dicho tiempo y sin cambiar el plan establecido el primer día, se le dió de alta ya curado.

Como no se observa con mucha frecuencia la exposición de los ojos al líquido procedente de la piel del sapo, queda siempre obscuro el alcance de sus efectos, pero no cabe dudar que éstos son más ó menos cáusticos, y aunque I. Orbigny [1] no daba más valor al poder del veneno que contenía este líquido que el que concedía á las fábulas atribuídas al animal, de entonces acá se han hecho mayores investigaciones.

Blanchard en su Zoología Médica [2] expresa que el jugo lechoso y pegajoso que sale de las numerosas glándulas que tiene el animal en su piel y muy especialmente en la parte dorsal, tiene una reacción ácida, estando fresco, y acusa la presencia del ácido fórmico y es sabido la causticidad de esta substancia y por consiguiente se explica su efecto en la conjuntiva y en la córnea.

La composición química de este líquido que le sirve al sapo de defensa contra los reptiles, pájaros rapaces y otros animales de que es víctima, sólo es conocido aún de modo satisfactorio en dos especies el *Triton cristatus* y el *Bufo vulgaris* que es el que se encuentra en los climas cálidos.

Este veneno seco conserva su actividad en contra de lo que dice el adagio: *Mortua bestia mortum est venenum.*

Se imponen nuevas experiencias como las realizadas por los profesores italianos Dres. Staderini y Addario, á fin de confirmar si los síntomas relativos á la motilidad ocular fueron ó no ajenos á la acción de las gotas del líquido que se-

1 Dictionaire Universel d'Histoire Naturelle. Paris, 1879, pág. 230, Tomo 4º

2 Traité d'Zoologie Médicale.—Tomo 2º, pág. 699. Paris, 1890.

grega el sapo y que cayeron dentro de los párpados de la señora.

Sólo publicando lo que se observe acerca de la materia, como lo hacemos hoy, podrá ponerse en evidencia el alcance y las particularidades de la acción de ese veneno y se disiparán las dudas en que parece todavía envuelta su acción.

LA EXTRACCION DE LOS CUERPOS EXTRAÑOS DEL OJO. [1]

Por el Prof. O. Haab.

Zurich, Suiza.

El tratamiento de los traumatismos oculares producidos por los cuerpos extraños, será siempre un asunto interesante de la práctica oculística. En estos casos tenemos que habérnoslas no sólo con el cuerpo extraño, sino que á menudo también con la infección consecutiva, es decir, con un factor que requiere la mayor prudencia y habilidad por parte del operador. Batalla ardua, sin la seguridad de la victoria, y para la cual se necesita buscar y ensayar armas nuevas.

En operaciones perfectamente conocidas como la de la catarata y el glaucoma, tenemos reglas fijas, bien descritas en todas partes, á las que sujetar nuestra conducta, cosa que no sucede con los traumatismos ocasionados por los cuerpos extraños, y aun se discute como deben extraerse mejor éstos en general y en particular las partículas de fierro. Aún más, nuestros conocimientos respecto del tratamiento en los casos de infección del ojo no son extensos, y particularmente hay divergencias en lo tocante á si un cuerpo extraño de un ojo ha de afectar nece-

1 Trabajo leído en la 58ª reunión anual de la American Medical Association. Junio de 1902.

sariamente al otro y cuáles son los casos libres de este peligro.

Dos grupos de casos.—Desde luego con respecto á la extracción de los cuerpos distinguimos dos grupos: los cuerpos que están constituídos por fierro y los que no son de otros materiales. Los primeros son los más frecuentes. En mi práctica figuran como las tres cuartas partes de los traumatismos causados por cuerpos que penetran profundamente.

Las partículas de piedra, madera y cristal, rara vez penetran y permanecen alojadas en la porción anterior del ojo con más frecuencia que las de fierro. Las de cobre tienen por lo general gran fuerza de penetración, pero afortunadamente son más raras que las de fierro y los niños tienen actualmente menos tendencias á jugar con cápsulas de cobre.

Cuerpos que no son de fierro.—Los de este grupo son por lo general más difíciles para extraerse. Con respecto á éstos formulo las siguientes deducciones. A menudo es más prudente dejar dichas partículas en el ojo en vez de abrir el vítreo por una amplia incisión buscando con sondas ó pinzas el cuerpo extraño. He observado varios casos en que rebabas de cobre han permanecido en el ojo causando poco daño y en los que la extracción habría perjudicado más al órgano que si se hubieran dejado en el sitio que ocupaban.

Pinza capsular de Desmarres.—Consecuente con mi principio de respetar el vítreo lo más posible, llamo la atención de vdes. sobre un imstrumento que muchos de mis estimados oyentes sólo conocerán de nombre y que sin embargo he usado con éxito para extraer cuerpos extraños no magnéticos; me refiero al forceps capsular de Desmarres. Su introducción al vítreo sólo produce una herida ligera y lo maltrata muy poco, pero sólo es aplicable cuando el cuerpo está libre y visible en el vítreo por medio del oftalmoscopio, ó mejor con el espejo frontal, así como lo practica el Dr. Knapp cuando emplea su gancho acanalado. De este modo hice la extracción de un fragmento de cobre en un niño, convenciéndome de lo difícil que es coger un cuerpo en el vítreo por medio de pinzas; hasta seis veces se me escapó antes de

poderlo asegurar. La curación fué sin embargo feliz y años después el ojo del enfermo permanecía en buenas condiciones. En un caso anterior había extraído un fragmento de cobre en otro paciente por medio de pinzas y con la mayor suavidad. Curó el ojo satisfactoriamente con una visión normal, pero cuatro años más tarde, un desprendimiento de la retina vino á presentarse, por haber sido el vítreo interesado muy seriamente por las pinzas.

Rebabas de hierro.—El diagnóstico y extracción de éstas es mucho más fácil que las del grupo anterior. Poseemos en la actualidad medios muy buenos para el diagnóstico y localización de los cuerpos extraños del ojo (rayos X, sideroscopio, imán gigante). Los de 1mm. no se definen con exactitud por los rayos X, y respecto del sideroscopio de Asmus, la observación de Knapp es excelente. Este instrumento, dice, es una maravilla de delicadeza, pero su manejo requiere la paciencia de un santo, y puedo agregar, que exige un sitio fuera de la influencia de las corrientes eléctricas fuertes, usándolo de noche cuando cesa el tráfico de los tranvías. Algo más sencillo, aunque no tan sensible es el sideroscopio simplificado de Hirschberg, pero según mi experiencia tampoco señala las partículas muy pequeñas. De estos instrumentos y de la aguja magnética se puede prescindir, pues el imán de grandes dimenciones ofrece grandes ventajas, tanto para el diagnóstico como para la extirpación de las rebabas de fierro, y ni aun es precisa su exacta localización usando dicho instrumento.

Empleo del imán.—Cuando se usa un imán pequeño es necesario localizar el cuerpo extraño para aplicar aquel lo más cerca posible. Según mi sentir el principio que debe normar el uso del imán es la posibilidad de hacerlo obrar á distancia.

Esto es lo que le da su valor completo, supuesto que le permite extraer los cuerpos sin tener que herir el vítreo introduciendo un instrumento. Los modelos pequeños que antes se empleaban para el vítreo han quedado reducidos al campo de la cámara anterior en la cual obran mejor que el forceps, pero desde hace años aplico como regla el imán gigante, aun para la cámara anterior.

Diez años hace precisamente, que una muger recibió en el cristalino un fragmento de fierro y tuve la oportunidad, el 2 de Julio, de encontrar una manera de extraer los cuerpos alojados profundamente obrando con un imán á distancia. Sin conocer los casos semejantes de Mc.Hardy y de Hill Griffith que diez años antes habían extraído del cristalino cuerpos metálicos, hice la aplicación de un electro imán de Ruhmkorff á fin de extraer el cuerpo extraño alojado en la parte posterior de la lente. Por otra parte conocía ya el hecho de Knies, quien doce años antes operó sobre una rebaba localizada detrás del iris, logrando que pasara á la cámara anterior valiéndose del mismo imán.

Pero mientras que Knies limitó desde luego su método á los casos en que la masa permanecía en el segmento anterior del ojo y sin que estuviera firmemente enclavado, descubriendo el gran efecto que á distancia posee el gran electro imán, yo avancé en ese sentido, convenciéndome de que aun fragmentos de fierro situados más profundamente en el vítreo y aun en la retina seguían con facilidad al imán siempre que las circunstancias fueran favorables.

Origen del imán gigante.—El primer instrumento que construí tenía por mira principal el poder operar perfectamente permitiéndome vigilar al ojo durante la operación y sujetándome al mismo tiempo al principio de que el imán debe ser tan fuerte como sea posible. Después de haber hecho el estudio cuidadosamente del asunto, comuniqué mis primeras intervenciones, en Heidelberg y de allí tomó la idea Schlösser, para construir un imán de grandes dimensiones. Lamento este detalle porque dicho instrumento es muy pequeño para su objeto en un gran número de casos; pero sin embargo es muy usado en Alemania á causa de su precio. Por otra parte me felicito de que en América el imán gigante haya sido adoptado rápidamente.

La forma y construcción de mi aparato es bien conocida y se encuentra perfectamente descrito en el tratado de Oliver y Norris "System of diseases of the Eye." El modo como lo empleo lo manifiestan las fotografías que acompaño.

Técnica.—Cierro la corriente por medio del pie obrando sobre un pedal, mejora á la que concedo gran importancia pues permite el abrir ó cerrar el circuito de una manera fácil y rápida.

El hecho de haberse aplicado este método en 165 casos, para extraer rebabas de fierro del ojo, me permiten recomendar el procedimiento que sigue y que amplío en algunos de los puntos señalados por Knapp eu su excelente tratado de operaciones oculares. (Norris y Oliver).

El ojo del paciente debe ser colocado en tal posición que la punta del imán quede enfrente del medio de la córnea porque sobre todo debemos evitar que el fragmento vaya á herir el cuerpo ciliar, sitio de donde es muy difícil hacerlo avanzar. Sólo cuando se presuma que el cuerpo extraño es tan grande que al caminar hacia el centro de la cámara anterior rozaría hiriendo el cristalino, pondremos el imán en contacto con la porción lateral de la córnea; pero si se atiende á que en la gran mayoría de los casos la lente ha sido herida por el mismo cuerpo al penetrar, no merece gran importancia tal consideración por el cristalino.

Camino que recorre el cuerpo al salir.—Generalmente sucede que la partícula situada en el vítreo ó la retina sale despacio ó con rapidez deslizándose alrededor de la lente, sigue después la dirección donde encuentra menos resistencia, suele atravesar con facilidad la zónula de Zinn y aparece detras del iris al que levanta un poco. Esta saliente debe ser notada desde luego por el opedor, porque cuanto antes es preciso cortar la corriente ó bien hacer hacia atrás rapidamente la cabeza del enfermo. Hay que impedir la perforación del iris procurando que el cuerpo metálico salga oblícuamenfe por la abertura pupilar y caiga en la cámara anterior. Si por ejemplo queda detrás de la parte temporal del iris se hará mirar al paciente en dicha dirección y si se ha empleado la atropina y cocaina antes de operar, es generalmente fácilhacer salir al cuerpo extraño por la abertura pupilar. Este tiempo de la operación exige toda la habilidad y paciencia del cirujano quien nunca debe esperar extraer la masa metálica por el

iris, pues si es pequeña no lo perfora, y si grande lo desgarra demasiado.

Complicaciones.—Si durante la extracción se ve que el cuerpo se adhiere detrás de la porción periférica del iris punto de donde es muy difícil el extraerlo por la pupila se recurrirá á una maniobra que he empleado con éxito varias veces. Se hace una incisión con el cuchillo lanceolar en el margen de la córnea lo más cercana posible, se introduce una pinza en la cámara anterior y se coge al iris como en la iridectomia, pero no se le tira hacia la incisión, sino que más bien se le empuja hacia el lado de la cámara anterior opuesto al cuerpo extraño, de lo que resultará una pequeña irido-dialisis enfrente del cuerpo extraño por la cual se desliza éste en cuanto la punta del gran imán es ligeramente insertada en la herida. Esta dialisis cura en unos cuantos días.

Si el cuerpo no fuera susceptible de extraerse por la abertura pupilar, no es necesario recurrir á la iridectomia, aun queda el recurso de penetrar por una incisión corneana, con la punta más pequeña del electro imán pequeño, llegando hasta detrás del iris. Se hará para esto el corte en el punto opuesto al cuerpo, por el lado nasal si estuviera en el temporal y viceversa. Hace años que no aplico este procedimiento porque siempre he logrado como regla la salida por la abertura de la pupila.

(Concluirá.)

SOCIEDAD OFTALMOLÓGICA MEXICANA.

Sesión del 7 de Julio de 1902.

Presidencia del Dr. Montaño.

Papilomas gigantes de la conjuntiva tarsiana en la periconjuntivitis exuberante.

El Dr. D. M. Vélez presentó á una señorita de 14 años de

edad, de México, enferma desde los 5 años, á cuya edad ella misma se invirtió casualmente los párpados y entonces le notaron la presencia de las granulaciones, de las que aun padece. Varias veces el Sr. Dr. Chávez le hizo la extirpación de los pequeños tumores que tenían aspecto de papilomas, volviendo siempre á reproducirse.

El examen microscópico de dichas granulaciones, practicado en 1899 por el Dr. Toussaint, dice lo siguiente:

"La capa periférica está formada por un epitelio pavimentoso estratificado, que en algunos puntos tiene engrosamientos notables. Las celdillas del epitelio que forman las capas superficiales están hinchadas, algunas vesiculosas y entre ellas hay celdillas emigrantes. Este epitelio forma un contorno casi completo á algunos de los tumorcitos, pues sólo una porción no muy grande se ve desprovista de él. El resto está constituído por tejido fasciculado en algunos lugares, con numerosos vasos sanguíneos; en su mayoría tiene grandes aglomeraciones de celdillas, de las cuales muchas son pequeñas, escasas de protoplasma y con un solo núcleo muy rico en cromatina; otras grandes con abundante protoplasma, afectan dos tipos: "celdillas plasmáticas de Unna" y "celdillas granulosas de Erlich." Se observa en varios lugares que las celdillas plasmáticas forman zonas alargadas al rededor de los vasos sanguíneos. En determinados puntos el tejido tiene los caracteres generales de estructura de las granulaciones infecciosas."

Los tratamientos emprendidos por el autor, casi sin resultado, han sido la cauterización primero y la electrolisis después, pero desde hace casi un año se ha puesto en práctica el tratamiento recomendado por el Dr. Montaño (iodo en glicerina), con bastante éxito, pero sin que los papilomas, que han disminuído de tamaño, desaparezcan.

Discusión. El *Dr. Uribe Troncoso* considera la enferma muy interesante porque contribuye al estudio clínico de las formas de la periconjuntivitis y á su diagnóstico diferencial. Cuando vió á la enferma por primera vez, dos ó tres meses antes, con los Dres. Vélez y Montaño, los papilomas de la conjuntiva tarsiana estaban mucho más grandes que en la actualidad y cubrían toda la extensión del tarso. Su desarrollo era tal, que daban la impresión de una verdadera neoplasia primitiva. Aunque se hubiera pensado á primera vista en una forma de tracoma, la falta de las granulaciones características, y la existencia de la limbitis, hablaban en favor de la periconjuntivitis exuberante. El hecho de que después de cada extirpación los papilomas reincidieran con mayor vigor que antes, y el éxito aunque relativo del tratamiento conservador, militan en favor de éste último.

Dr. Montaño. Cree también que la enferma está mejorada y anima al Dr. Vélez á proseguir con el mismo tratamiento.

Cisticerco del vítreo.

Dr. Montaño. Presenta una enferma que llegó á su consultorio con el diagnóstico de desprendimiento de la retina, y en la cual encontró un cisticerco vivo del cuerpo vítreo. Esta enferma le ha llamado vivamente la atención, por despertar problemas llenos de interés en lo relativo al tratamiento. Recuerda ser el Dr. Ramos el primero que describió en México, en 1887, un caso de cisticerco del vítreo. Desde entonces ha podido observar dos casos de cisticerco en la coroides y uno en la cámara anterior, que han podido ser diagnosticados y algunos presentados ya en otra Sociedad. El cisticerco en cuestión ha producido trastornos en la vista, y los producirá tal vez más grandes en el globo, por lo que cree que el tratamiento es de la más alta importancia, y pide que sea examinado por los miembros de esta Sociedad. Recuerda que el tratamiento puede ser médico ó quirúrgico. El primero; administración de cápsulas de helecho macho, ó cualquier otro medio por el que se quiera matar al animal, por medicamento ingerido, dan poca confianza por sus resultados casi nulos, y es peligroso por el tiempo que se pierde en observar sus efectos.

En cuanto al tratamiento quirúrgico está dividido en tres opiniones, por los médicos que han estudiado ya á su enferma, y son: la enucleación, á la cual se adhiere él de preferencia, así como al Dr. Ramos, por la sencillez del procedimiento, la poca duración de las consecuencias post operatorias, y por la seguridad en que queda el ojo sano. 2ª, extracción con pinzas como lo propone el Dr. Uribe Troncoso á través de una incisión hecha en la conjuntiva, y el globo del ojo hacia adentro y abajo, atrás del cuerpo ciliar, es decir, lo más cerca posible del punto en que está implantado el cisticerco. Este medio lo considera inferior á la enucleación y superior aun á la 3ª opinión, que es buscar la muerte del cisticerco por punción con una aguja electrolítica, á la cual le reprocha la poca seguridad de tocar el animal y por consecuencia de haber conseguido el resultado que se desea.

Dr. Ramos. Es el segundo caso que observa, y el cisticerco despierta al recuerdo de muchos detalles importantes de lo que se podría llamar su historia natural oculística que está todavía por completarse. En este caso, como en algunos otros, el diagnóstico es fácil y pueden observarse hasta los más insignificantes detalles de forma, de crecimiento, etc., del pará-

sito, pero al lado de estos enfermos se presentan otros en que la confusión entre el cisticerco y el leuco-sarcoma es casi segura, á pesar de la existencia de vasos propios en los casos de tumores, la falta de ellos tratándose de los cisticercos y otros signos que facilitan algunas veces el diagnóstico.

Recuerda dos enfermos: uno operado por él en el hospital de San Andrés, en el que se trataba de un leuco-sarcoma y otro operado por el Sr. Dr. López y que él mismo pudo estudiar, enfermo que tenía un cisticerco sub-retiniano. En ambos el diagnóstico fué casi imposible, y hace notar como resultado verdaderamente inesperado, que el enfermo que operó de leuco-sarcoma obtuvo una curación completa no obstante la conocida malignidad de dichos neoplasmas.

En todos los casos de cisticerco él prefiere la enucleación por las mismas razones que da el Dr. Montaño, y dice que la práctica de extraerlo con pinzas es difícil; que al Dr. Galezouski lo vió intentarla, y que no obstante su reconocida habilidad, y haber determinado el sitio exacto del parásito por la determinación de las coordenadas, se perdió una gran cantidad de vítreo y obligó á practicar la enucleación sin pérdida de tiempo. Que este procedimiento es posible, pero que no conoce todavía ningún caso en que haya dado un resultado satisfactorio. Puede además venir consecutivamente el despegamiento de la retina. Recomienda la anestesia general en el caso que se intente la extracción.

En cuanto á la electrolisis, la considera inferior á la misma extracción, pues cree que muerto el animal, su cadáver obra como cuerpo extraño de naturaleza orgánica, y por lo tanto teme que sea origen dé accidentes graves. Desecha en consecuencia el procedimiento como nocivo.

Dr. Uribe Troncoso. Cree que estando el cisticerco atrás de la corona ciliar, y siendo fácil el observarlo, debe dejarse la enucleación *in extremis*, y que antes de producir una deformidad tan seria, debe intentarse la extracción con pinzas. Aunque se perdiera la tercera parte del vítreo éste se reproduce, como sucede en las operaciones de catarata, y no siempre origina el despegamiento de la retina. El sitio de elección sería entre los rectos inferior é interno. Hay muchos casos en la literatura médica de extracción de cisticercos (Graefe, Leber Hirschberg), algunos que han estado implantados cerca de la papila, y ha servido mucho el poder vigilar constantemente los instrumentos ayudándose con el alumbrado directo.

No es partidario de dejarlo muerto adentro del ojo, no sólo porque obre como un cuerpo extraño, sino porque teme no se pueda determinar con seguridad si ha muerto ó no.

Dr. Vélez. Lee una carta del Dr. López, en que se decide por la punción electrolítica con una aguja, y expone que á su juicio este ojo no obliga á practicar la enucleación. No hay fenómenos reaccionales; es accesible y la colocación del cisticerco un poco atrás de la corona ciliar es favorable. En el caso de muerte del animal, los fenómenos irritativos son menos pronunciados que cuando éste vive, puesto que en este último caso el ojo sufre los movimientos incesantes que son peculiares al parásito; la suerte de ese cadáver puede ser diversa, transformación en núcleo fibroso, degeneración hialina, etc., que puede soportar perfectamente el vítreo. No concediéndole ninguna acción al tratamiento médico, recomienda por orden de gravedad y en la esfera de acción de la cirugía: 1º, la punción simple, pues vaciando la vesícula se impide la vida del animal. 2º, la punción electrolítica, la que le parece más útil y que subdivide en continua y catafortética (empleando una aguja de cobre en el polo negativo). 3º, incisión y extracción; difícil y expone á la pérdida de vítreo siempre inconveniente. 4º, inyección antiséptica (pueden ser débiles á semejanza del método de Deutschmann en el desprendimiento de la retina; y 5º, enucleación que siempre deja una deformidad aun cuando puede remediarse mucho con los procedimientos modernos.

De todos ellos la punción electrolítica con agujas finas y largas, tal como se emplean para tratar tumores vasculares, etc., punciones que pueden variarse en número y dirección á voluntad, forman el procedimiento que cree es el que presta más garantías.

SOCIEDAD MÉDICA AMERICANA.

Sección de Oftalmología.

[*Continúa.*]

Saratoga, Junio 10 á 18 de 1902.

¿Debe el práctico general tener un conocimiento suficiente del manejo del oftalmoscopio y los vidrios de prueba?

Dr. A. R. Baker. El autor considera que es posible para la mayoría de los estudiantes de medicina alcanzar un conoci-

miento práctico del instrumento en el tiempo asignado. Hace veinte años no sucedía esto; pero el estudiante entra ahora á la escuela médica habiendo aprendido la manera de estudiar y llega á su último año con su entendimiento, su vista y su mano amaestrados; es una excepción que alguno de ellos no vea el fondo del ojo desde la primera vez que tome el oftalmoscopio en sus manos y que no pueda hacer un dibujo de lo que ve, logrando siempre obtener un buen conocimiento práctico de su uso antes de recibirse.

La enseñanza de la Oftalmología á los estudiantes.

El Dr. F. C. Todd dijo que consideraba el asunto desde dos puntos de vista: enseñanza didáctica y práctica clínica; debería haber textos adaptados á las necesidades del estudiante por los cuales podrían darse las clases; el método de más valor es la enseñanza clínica donde pudieran presentarse una serie de casos ilustrativos. El trabajo de laboratorio debe enseñarse al estudiante antes de que llegue á la clínica; cree que hay ciertas partes de la oftalmología esenciales al práctico general como la diferencia entre glaucoma é iritis. El cree que mientras anteriormente se daba demasiado poca atención á las especialidades, estamos cayendo ahora en el otro extremo.

El Dr. Swan Burnett (Washington), cree que mientras menos el práctico en general tenga que trabajar con el oftalmoscopio mejor, porque la oftalmoscopía es un arte difícil de aprender; arte que requiere práctica constante, pues "pocos conocimientos son peligrosos." Para ser de valor real el instrumento debe ser usado por una persona experta.

El Dr. Casey Wood (Chicago), dijo que él había renunciado á operar delante de clases numerosas y prefería dar sus enseñanzas por medio de un aparato de proyección, insistiendo en que el estudiante debería entender los síntomas de las enfermedades de los ojos tan completamente como cualquiera otros.

El Dr. William Wilder (Chicago), estuvo de acuerdo con la opinión del Dr. Baker, que el práctico en general debería tener bien conocido el oftalmoscopio y describió detalladamente el método de enseñanza en el *Rush Medical College* que consiste principalmente en instrucción práctica en la clínica.

El Dr. Eduardo Jackson (Denver), dijo que la oftalmoscopía debería ser considerada como una rama muy importante de la educación del médico práctico en general, y que era demasiado descuidada. La consideró justamente tan importante como la enseñanza de la microscopía.

El Dr. Suker (Chicago), cree que un estudiante antes de re-

cibirse debe estar en aptitud para describir el fondo normal, sinó algo más, y debe ser apto para apreciar las variaciones del fondo del ojo normal.

El Dr. Connor (Detroit), cree que debería enseñarse oftalmoscopía á los estudiantes, solamente para que vean que hay algo absolutamente cierto en medicina.

El Dr. Herman Knapp (N. York), no cree que ningún movimiento retrógrado debería permitirse á este respecto; que en Viena no podía conseguirse permiso de practicar medicina sin un examen de oftalmoscopía y que los Estados Unidos, como un país progresista, tendrían pronto los mismos requisitos.

El Dr. Crum (Utica), piensa que la enseñanza de la oftalmoscopía haría que el médico práctico en general apreciara propiamente toda la habilidad requerida y le pondría en aptitud de poder dirigir estos casos oportunamente á un oculista.

El Dr. Carmalt (New Haven), estima que la discusión se ha extendido en realidad á otro terreno, porque los oftalmologistas todos prácticamente convienen en la importancia de la enseñanza conveniente de la materia.

El Dr. Frank Allport dijo que en sus enseñanzas usaba ojos de papier maché, los cuales le prestaban mucha ayuda.

Como conclusión el Dr. Baker manifestó que el estudiante podría ser enseñado á usar el oftalmoscopio en tan corto tiempo con la pupila dilatada como con ojos de papier maché.

Extracción de cuerpos extraños del ojo.—Prof. Haab (Zurich, Suiza).

El Profesor Haab habló favorablemente de la pinza capsular de Desmarres para extraer los cuerpos extraños del interior del ojo, diciendo que no ocasionaban sino una ligera herida y ofendían el vítreo lo menos posible, pero que sólo podían usarse cuando el cuerpo extraño estaba libre y era visible en el cuerpo vítreo. Tenemos medios de diagnóstico de gran valor con los rayos X y el sideroscopio, pero se necesita mucha habilidad y paciencia para su empleo y puede uno pasarse sin ellos usando el imán de grandes dimensiones. Describió con detalles el uso del gran imán en la extracción de varios cuerpos extraños del ojo, el cual en 165 casos sólo ha fallado 25 veces en sus manos, y en estos casos el inéxito fué debido á que el cuerpo estaba demasiado firmemente implantado en la pared posterior del globo ó lo había perforado por completo, ó estaba situado en el cuerpo ciliar, ó había producido un exudado fibrinoso purulento, ó había sido abandonado sin curación por meses ó años. El nunca había observado ningún pe-

ligro con su uso, y no juzgaba necesario tener tres tamaños diferentes como aconsejaba Hirschberg, bastando el imán de grandes dimensiones para todos los casos. En este país el gran imán fué usado casi inmediatamente después de su introducción y con éxito.

Cuerpos extraños del ojo.—Dr. William M. Sweet (Philadelphia.)

El Dr. Sweet dijo que la mayor parte de las lesiones eran ahora debidas á partículas de acero ó fierro, pero accidentalmente también á munición pequeña, pedazos de cobre, vidrio y carbón. Que una herida pequeña con opacidad del cristalino es casi una prueba positiva de que el cuerpo extraño ha pasado al interior del globo del ojo y ha sido retenido; cuando hay estado nebuloso de los medios los rayos X son el mejor medio de diagnóstico; se han obtenido excelentes resultados con el sideroscopio, pero debido á su delicadeza tiene una utilidad limitada. El escaso poder del imán de Hirschberg necesita la introducción de su extremidad en el vítreo, y por ello los imanes de grandes dimensiones son ahora más generalmente usados. Presentó una lista que enseña el poder de atracción de los diferentes imanes y demuestra la superioridad del imán de Haab. Si la herida de entrada ha cerrado es mejor extraer la partícula á través de una incisión en la esclerótica. El tratamiento posterior consiste en la aplicación de frío complementado por la atropina.

Relación de algunos casos de cuerpos extraños del ojo en los cuales se usó el imán de Haab.

Dr. Myles Standish (Boston).—El autor refiere una serie de ocho casos, en los cuales fragmentos de acero largos y delgados fueron sacados á través de la córnea y el cristalino y extraídos sin hacer incisión en la esclerótica. La inconveniencia de tal incisión se debe al peligro en la coroide y la retina. En todos estos casos el cuerpo fué obligado con el uso del imán de Haab á volver á seguir el camino por el cual había entrado.

El método seguido consistió en poner la punta del imán casi en contacto con la córnea con su eje en la proyección de la línea de entrada.

Discusion.—El Dr. Kipp (Newark) refirió un caso en el cual había sacado satisfactoriamente un gran pedazo de hierro por medio de la inversión de los polos del gran imán, remoción que no podía haber sido hecha de otra manera.

El Dr. Herman Knapp (New York) se refirió al peligro de extracción de los cuerpos extraños á través de la esclerótica y dijo que prefiere sacarlos á través de la herida de entrada.

El Dr. H. W. Woodruff (Joliet) ha tenido 25 casos de lesiones por partículas de acero, localizadas y extraídas por un gran imán en 22 casos.

El Dr. Sherman (Cleveland) dijo que el costo del imán de Haab impedía su uso en muchas circunstancias y habló de uno que había sido hecho por la "Brush Co." con el cual se trabajaba muy bien.

El Dr. Weiner (St. Louis) habló de un caso en el cual no había logrado sacar un cuerpo extraño por medio del imán de Haab y había tenido que hacer una incisión para extraerlo con un imán pequeño.

Ha hecho construir un imán según el modelo del de Haab, con un costo de menos de 50 pesos.

El Dr. Holt (Portland) prefiere hacer la extracción á través de la esclerótica y ha operado en casos en los cuales había supuración en el ojo y ha visto la supuración cesar.

El Dr. J. A. Lippincott (Pittsburg) dijo que muchos enfermos tenían razón de estar agradecidos al Dr. Haab por haber inventado el mejor método de extraer los cuerpos extraños del ojo. Cree que todos los otros imanes son realmente hijos del de Haab. El mejor método de diagnostico era por medio de los rayos Roentgen, pero las dificultades para usarlos eran bien grandes.

El Dr. E. C. Ellett (Memphis) refirió un caso en el cual el cuerpo extraño había pasado á través del cristalino sin producir catarata y otro caso en el cual hubo que hacer la evisceración.

El Dr. S. D. Risley (Philadelphia) refirió un caso en el cual no teniendo á la mano un imán de Haab, había hecho por medio de un cuchillo de Graefe una incisión meridiana justamente pegada al lado nasal del recto inferior y colocando la extremidad del imán de Hirschberg en la pequeña herida sacó el cuerpo extraño. No hubo reacción.

El Dr. Hiran Woods Jr. (Baltimore) refirió un caso en el cual se usó el mismo procedimiento descrito por el Dr. Risley, siendo usada la punta de un imán de Johnson; no hubo reacción; mejoría; pero el enfermo volvió seis semanas después con despegamiento de la retina.

El Dr. Appleby (St. Paul) dijo que debemos prestar especial atención á la localización de los cuerpos extraños en estos casos y con este propósito emplear el siredoscopio y los rayos X.

El Dr. Greenwood (Boston) refirió un caso en el cual fué localizado un pedazo de acero poco más ó menos en la misma posición que aquel del cual habló el Dr. Risley; fué quitado por una incisión en la esclerótica; tres años después el paciente tenía $V = \frac{20}{15}$ y un cristalino completamente transparente.

El Dr. Sweet, por último, dijo que cualquier cuerpo que pudiera entrar al ojo podría ser localizado por medio de los rayos X y presentó algunos cuerpos muy pequeños que habían sido localizados de esta manera.

El Profesor Haab al discutir las memorias dió las gracias á los miembros de la sociedad por los casos referidos y por la aprobación de su imán. Dijo que era con frecuencia ventajoso en los enfermos nerviosos usar el imán por atrás. La primera regla debe ser siempre dejar intacto el vítreo.

[*Continuará.*]

SOCIEDAD FRANCESA DE OFTALMOLOGÍA.

Paris, Mayo 5 á 8 de 1902.

[*Continúa.*]

M. Domec (Dijon.)—*Moldeado de la cavidad orbitaria por medio de la parafina desde el punto de vista de la prótesis ocular.*

M. Coppez de Bruselas se sirve de una pasta reblandecida al calor (*Gilbert's temporary stopping*); se cubre con ella la cara posterior de un modelo de ojo artificial convenientemente elegido y se pone todo en la cavidad orbitaria oprimiendo con bastante fuerza. El autor procede de esta manera:

1º Se funde y se deja enfriar la parafina hasta la consistencia de jarabe.

2º Se hace con la mano una bola con la parafina en el momento en que no se adhiere ya á los dedos;

3º Se pone la bola en la cavidad orbitaria y se cierran los párpados encima.

4º Ligero masage de la parafina á través de los párpados de la periferia al centro y compresión durante veinte minutos con ayuda de una venda.

Al cabo de este tiempo se retira el molde que se sumerge en agua fría durante uno ó dos minutos. Se marca con tinta el punto pupilar y se traza con el compás el círculo del iris. El molde está entonces listo para el envío, teniendo cuidado de dar de una manera precisa el color del iris, el color y la transparencia de la esclerótica.

Vignes (Paris.)—*Nota sobre la adrenalina.*

La adrenalina es el principio activo del jugo de las cápsulas suprarrenales. Se asegura su conservación disolviéndola en la solución fisiológica de cloruro de sodio adicionada con 0.5 p% de cloretona. La cloretona es un anestésico que se obtiene por la acción de la potasa cáustica sobre partes iguales de cloroformo y acetona. Es un poderoso germicida. La solución así obtenida es francamente isquemiante de la conjuntiva normal ó patológica, al mismo tiempo que ligeramente anestésica. No determina perturbación del epitelio de la córnea, ni modifica el poder de acomodación ni el tono.

En las inflamaciones de la conjuntiva y las inflamaciones superficiales de la córnea atenúa las sensaciones dolorosas, en tanto que el poder germicida de la cloretona influye felizmente en la marcha de la afección. En las iritis ciliares, facilita la absorción de los midriáticos; sucede lo mismo con los mióticos en el glaucoma; en cuanto á tener acción antiglaucomatosa, no nos ha parecido evidente.

Como hemostático puede prestar servicios en ciertas hemorragias intra-oculares y disminuye el derrame sanguíneo operatorio. Empleada concurrentemente con la cocaina la anestesia es más rápida y más completa.

M. A. Terson emplea desde hace varios meses la adrenalina. En las conjuntivitis hiperhémicas secas y en las escleritis ayuda mucho la curación.

M. Schrameck.—La irregularidad de la pupila; su valor semeiológico; sus relaciones con el signo de Argyll-Robertson.

Esta deformación es un signo que indica que la motilidad del iris está ó va á quedar extinguida.

La forma que puede tomar el orificio pupilar es muy variable.

La deformación es algunas veces monolateral muy al principio, pero se presenta con frecuencia de los dos lados desde los primeros exámenes.

La deformación de la pupila es el primer signo en fecha de las perturbaciones que indican una alteración en la inervación del iris, la primera etapa en la marcha regresiva de esta inervación; parece preceder á la alteración de los reflejos y el autor ha podido ver desarrollarse poco á poco y progresivamente el signo de Argyll en paralíticos generales, en los cuales se había observado antes únicamente irregularidad del contorno de la pupila.

Toda deformación pupilar (en ausencia de anomalía congénita y de sinequias) debe hacer pensar, cuando los reflejos pu-

pilares están aún intactos en la tabes, en la parálisis general ó en la sífilis; su valor semeiológico es el mismo que el del signo de Argyll, cuyo principio indica de cierta manera.

M. Terrien no pone en duda el valor de este síntoma, pero cree que no se tienen en cuenta suficientemente las deformaciones consecutivas á iritis ligeras que pueden pasar desapercibidas. Aun en la inflamación benigna del iris, el esfínter de la pupila, conforme á la ley de Stockes, es siempre alterado, pierde parte de su tonicidad, y esta alteración puede traducirse para después, por deformaciones é irregularidades de la pupila que recuerdan un poco las que son consecuencia de las desgarraduras del borde pupilar, y esto sin que exista la menor huella de sinequias posteriores. El autor ha tenido con frecuencia ocasión de verlo; en muchos casos, una iritis anterior se traduciría solamente por esta deformación de la pupila, un ligero engruesamiento de la membrana y algunas veces perturbaciones del vítreo apenas perceptibles.

M. A. Terson.—He señalado, hace varios años, en el tratado de Cirugía de Le Dentu et Delbet, la importancia de la *irregularidad de las pupilas* que he observado casi constantemente en la tabes y la parálisis general. Este signo tiene un valor real y es mucho más constante en estas enfermedades que en otras afecciones nerviosas.

He encontrado además que otros observadores (Salgo, E. Berger, Kahler) habían observado también la deformación de la pupila. La pupila es con frecuencia *oblicua-ovalar* según la expresión que he propuesto.

J. Chaillous (Paris).—*Perturbaciones pupilares en los casos de dilatación de la aorta.*

M. Babinski ha referido recientemente las observaciones de dos enfermos á la vez con perturbaciones pupilares y aneurismas de la aorta. No pudiendo explicar estas perturbaciones pupilares (el signo de Argyll-Robertson) por una lesión del simpático, admite que se deberían considerar estas perturbaciones como independientes de toda lesión del simpático y al contrario, en relación con la causa más frecuente del aneurisma de la aorta, la sífilis. Dos casos observados por el autor vienen en apoyo de esta conclusión.

En el primer enfermo, la dilatación de la aorta torácica se acompañaba de midriasis bilateral muy marcada.

En el segundo caso, el enfermo presenta los síntomas de un tumor del mediastino y el signo de Argyll-Robertson. En la autopsia se encontró un aneurisma del cayado de la aorta.

En estos dos casos, las perturbaciones pupilares no pueden atribuirse á una irritación ó á una lesión del simpático. Son la

prueba de una lesión sifilítica del sistema nervioso central y se unen á otros hechos que demuestran la frecuencia de la sífilis, en la etiología de los aneurismas.

Bull (Paris).—*Astenopía por el parpadeo.*

El autor ha establecido que existe una astenopía ó fatiga funcional de los ojos, producida por el parpadeo.

La astenopía por el parpadeo es importante y su conocimiento facilita el diagnóstico de las otras astenopías.

Los síntomas de la astenopía por el parpadeo consisten en perturbaciones visuales y en signos de irritación de los nervios sensibles de la córnea. Muchas personas atribuyen sus sufrimientos al estado de sus párpados, mientras que se deben únicamente á la irritación de la córnea.

Los médicos mismos no aprecian tal vez lo bastante la importancia de la irritación de la córnea. Se habla con frecuencia de conjuntivitis, cuando la congestión de los vasos de la conjuntiva no es sino el efecto secundario de una afección de la córnea.

El autor ha citado el caso de un artista pintor que había sufrido toda clase de tratamientos para la conjuntivitis, para la astenopía muscular y de la acomodación, cuando la astenopía era causada únicamente por el parpadeo. Para hacer resaltar el valor del diagnóstico, el primer remedio es la prohibición del parpadeo. Los vidrios esfero-cilíndricos y algunas veces los vidrios ahumados son útiles. Llama la atención sobre la importancia de la posición que se toma para la lectura y para cualquier trabajo en que se vea de cerca. Para la lectura se mantendrá el libro levantado, con ayuda de un pupitre si es necesario. Si es indispensable tener en parte baja el objeto que se mira, es preciso bajar la cabeza y no los ojos, porque bajando los ojos el párpado superior desciende relativamente más abajo que el ojo y llega así sobre la parte de la córnea que él llama la zona peligrosa. Permaneciendo allí, el párpado produciría la perturbación visual y la irritación de los nervios sensibles, lo cual constituye la astenopía por parpadeo.

M. Chevallereau.—Corrección total de la miopía.

El autor niega completamente la influencia de la acomodación sobre la progresión y las complicaciones de la miopía. Los miopes no acomodan su vista, no teniendo ninguna razón para entregarse á contracciones sin ventaja y sin objeto.

La ausencia de acomodación trae consigo la dilatación de

las pupilas, habitual en los miopes, su tendencia al estrabismo divergente y la atrofia de las fibras circulares del músculo ciliar.

La causa de la progresión y de las complicaciones de la miopía es la convergencia. Es preciso que los miopes jóvenes, al principio de la evolución de su miopía, usen lentes que deberán llevar en todas circunstancias. Aun cuando se haya dejado pasar desapercibido cierto grado de miopía puramente espasmódica, si hay sobrecorrección, no hay inconvenientes; los enfermos serán comparables á hipermétropes, en los cuales los esfuerzos de acomodación traen astenopia de la acomodación, pero sin que resulte de ella nunca ninguna lesión oftalmoscópica. Hay además hechos bastante numerosos de enfermos que han llevado durante largo tiempo vidrios cóncavos demasiado fuertes sin que haya resultado jamás el menor accidente.

El autor ha reunido todas las observaciones de miopía fuerte superior á 10 dioptrías ó acompañadas de complicaciones graves y ha comprobado que todos estos enfermos ó bien no habían usado jamás lentes ó bien no llevaban sino lentes mucho muy débiles. La ausencia de corrección ó una corrección demasiado incompleta, se encuentran pues como base, en todos los casos de miopía fuerte ó complicada de una lesión grave. Al contrario, el autor refiere observaciones de enfermos vistos muy jóvenes, en la edad en que la miopía progresa siempre, y que han debido á la corrección total de esta miopía el que quede estacionaria aun después de muchos años. Es sobre todo para la visión de cerca que importa hacer llevar lentes.

De una manera general la corrección total y permanente es indispensable para impedir la progresión y las complicaciones de la miopía.

Vacher (de Orleans) et *Bailliard. Influencia de la corrección total de la miopía sobre su progresión.*

La corrección incompleta es incapaz de hacer perder las costumbres que, según Foerster, son las causas principales de la progresión de la miopía, resultado de dos factores principales: acomodación y convergencia. La corrección total restablece el paralelismo entre estas dos funciones. Según Jackson, la acomodación desempeña un papel importante en la nutrición del ojo. Las investigaciones de Rochon-Duvigneaud sobre el ángulo del iris han demostrado que las contracciones del músculo ciliar contribuyen á dirigir los líquidos oculares hacia el ángulo de filtración y regularizan su salida.

La corrección total de la miopía da al ojo el funcionamiento de toda su acomodación. Se debe prescribirla desde la edad de 6 ó 7 años. El hecho de llevar lentes se hace sin peligro. La

nutrición y el funcionamiento del músculo ciliar son la causa de esta regla, sin esto las fibras circulares de este músculo no tardan en atrofiarse. Si no es uno consultado antes que el número de dioptrías de miopía haya pasado el número de años del sujeto, es preciso hacer la corrección *progresivamente* para evitar estiramientos bruscos sobre la coroide. En presencia de lesiones activas de la coroide, es preciso una curación de atropina prudente y el reposo absoluto del órgano; más tarde los lentes soportados sin fatiga, porque estos ojos están expuestos á despegamientos retinianos.

En ciertos casos es preciso suprimir la convergencia suprimiendo la visión binocular de cerca por una pantalla colocada alternativamente delante de cada ojo. De 6 á 12 años la progresión de la miopía alcanza su máximum, en seguida camina menos aprisa. Es, pues, á partir de los 6 años cuando es preciso vigilar los ojos miopes. Evitar sobre todo que los miopes aproximen los objetos á más de 30 centímetros y corregir su miopía totalmente.

Prof. Badal (Burdeos). *Tratamiento de las cataratas incipientes por los colirios y por los baños oculares yodurados.*

Desde hace próximamente cuatro años, hacemos ensayos para tratar las cataratas por los preparados de yodo. Numerosas tentativas han sido hechas sin determinar una gran convicción en los oftalmologistas. La causa de estos fracasos puede atribuirse á que desde luego se han atacado cataratas llegadas á un período avanzado de su evolución.

Concediendo la preferencia al tratamiento local, era interesante establecer de qué manera se verificaba la penetración y la acción del agente medicamentoso al nivel del globo ocular.

Hace tiempo que esta cuestión ha sido suscitada. Recientemente hemos aconsejado á los profesores Ulry y Frezals proseguir nuevas investigaciones sobre la penetración y rapidez de absorción del yoduro de potasio á través las diversas vías por las que puede ser administrado. Los doctores Aubaret y Dufour han reanudado estos trabajos con el fin de establecer lo que sucede con el cristalino sometido á la acción del yoduro.

Resulta de ellos que el yodo traspasa difícilmente la cápsula y que el cristalino no ha dado jamás la reacción yódica; pero en cambio, descúbrese siempre el yodo en el cuerpo vítreo y en el humor acuoso, haciéndose la penetración cómodamente á beneficio de los colirios y baños oculares.

Era natural utilizar los resultados del método en la terapéutica de las afecciones oculares, en que el yoduro está indicado al interior.

Por lo que á las cataratas se refiere, hay que mostrarse cir-

cunspecto en extremo; sin embargo, fuerza es confesar que existen cierto número de hechos favorables. En tanto que la patogenia de la afección no sea establecida más sólidamente, no tenemos el derecho de decretar por adelantado que es incurable.

De las observaciones recogidas, ya en regular número, parece que la catarata es detenida en su evolución; y permanece estacionaria.

Recordaremos que las preparaciones empleadas son las siguientes:

1º *Colirio:*

Agua destilada..... 10. gramos
Yoduro de potasio..... 0'25 „
En instilaciones tres ó cuatro veces al día.

2º *Solución:*

Agua destilada..... 300. gramos
Yoduro de potasio..... 7'50 „
Dos ó tres baños oculares al día, con un lava ojos.
Los enfermos prefieren con mucho los baños á las instilaciones.

3º *Pomada:* La estamos ensayando.

Vaselina..... } aa. 5 gramos
Lanolina ..... }
Yoduro de potasio..... 0'25 „

(Continuará.)

CORRESPONDENCIA CIENTIFICA.

(Para los Anales de Oftalmología.)

Friburgo, Alemania, Agosto 8 de 1902.

Un alemán, amigo mío, me decía pocos días hace: "ciertamente vdes. los americanos son bien ambiciosos; no se contentan nunca con estar tranquilos en un solo lugar: viajan; ven otros países; estudian otros hombres y obtienen por este

medio muchas mejores bases para fundar sus propios métodos."

Esta apreciación se refiere, por supuesto, á los médicos tanto de los Estados Unidos como de México, y he pensado que quizá aquellos colegas que no han tenido este año, como yo, la fortuna de visitar las Clínicas Alemanas, podrían tener interés en conocer lo que en ellas pude ver y oir, así como algunos pormenores respecto del Congreso de Oftalmología celebrado últimamente en Heidelberg y al cual asistí.

El primer hospital que visité fué el nuevo de Hamburgo (Eppendorf), colocado bajo la hábil dirección del Dr. Mannhart y de su distinguido asistente el Dr. Treutler. Tiene cerca de 120 camas en un edificio separado, completamente moderno (todo el hospital está construído bajo el sistema de pabellones que tan rápidamente se extiende en Alemania), pero no hay policlínica, es decir, enfermos ambulantes. Los cuartos de examen son muy completos y perfectamente equipados con todos los más modernos instrumentos para un examen sistemático de los enfermos. Los laboratorios son usados allí como una parte del trabajo diario de la clínica. Estuve en Hamburgo muy poco tiempo para alargarme á más que una simple visita, y no tuve, por lo tanto, oportunidad de observar nuevos métodos de tratamiento que difieran de los usuales. Supe, sin embargo, que el Dr. Mannhardt es enemigo del uso del calomel y que el Dr. Treutler da particular atención á la nariz y garganta de los niños, muchos de los cuales son desde luego *raspados* á causa de la buena influencia que esto tendría sobre los ojos (??). Todos los enfermos son enviados al hospital por los dispensarios de la ciudad.

Pasaré por alto á Kiel, mi antigua Universidad, y á Berlin, adonde las oportunidades para estudio son magníficas pero difíciles de alcanzar, y llegaré á Breslau, en donde visité uno de los más nuevos hospitales oftálmicos universitarios dirigido por el Prof. Uhthoff y el Docent Dr. Heine, que tan buenos servicios han prestado ya á la ciencia oftálmica. El último de ellos posee una hermosa colección de vistas estereoscópicas de enfermedades oculares, tanto macroscópicas como microscópicas, y las usa con gran provecho para ilustrar objetivamente sus lecciones no sólo con el estereoscopio sino también con el aparato de proyección (stereopticón) tan frecuentemente empleado ahora en todas las grandes clínicas. El método de Uhthoff para la enseñanza clínica, aunque no especial á él solo, es muy interesante y de grandes ventajas en toda lección en que se trate de individuos vivos. Como en todas las universidades alemanas, los estudiantes de me-

dicina asisten cuando quieren al salón de clases y son llamados por turnos para examinar y describir á los enfermos, que pueden proceder ya sea de una sala del hospital ó ya de los que siguen el tratamiento en la policlínica (casos ambulantes). Después de que el estudiante (*practicante*) ha dicho lo que encontró en el enfermo, ha hecho el intento de establecer y fundar un diagnóstico, y formulado el tratamiento que cree debe seguirse, el Profesor rehace la historia completa del caso, lo analiza cuidadosamente, entra detalladamente en su etiología y patogénesis y ratifica ó rectifica el diagnóstico y tratamiento del estudiante.

En las clínicas modernas el maestro llama sólo á tres ó cuatro alumnos para este trabajo, reservando la última parte de la hora para las particularidades especiales de los casos presentados y se intenta siempre presentar en un día los casos que tienen más semejanzas unos con otros.

Uhthoff, como V. Michel en Berlin, y Herz en Würzburg, emplea también otros métodos accesorios de instrucción: el estereopticón es usado para mostrar por medio de fotografías algunos casos previamente tratados ó secciones microscópicas muy aumentadas, de manera que se armonicen los conocimientos del estudiante sobre las particularidades varias de los distintos casos y sobre los períodos de la enfermedad. Con el mismo objeto se ponen también bajo la vista de los alumnos cortes histológicos colocados en microscopios y á su disposición, de tal manera que después de la lección puedan á sus anchas examinarlos, lo mismo que á los enfermos observados y confirmar sus ideas sobre los detalles todos.

Todo esto, por supuesto, demanda un material inmenso y numerosos ayudantes, pero ninguna clínica universitaria alemana es deficiente en este sentido, y cualquier asunto indicado por el Profesor es inmediatamente investigado y preparado por estos jóvenes attachés. Breslau y Würzburgo son semejantes en el sentido de que cada una tiene un hospital oftálmico moderno, cuyo edificio es separado y distinto de los otros, conteniendo sus laboratorios propios, sus salones de clases y sus aparatos especiales, que de hecho no forman parte del hospital quirúrgico sino que constituyen ya una rama independiente de las ciencias médicas.

Esta disposición de edificios separados se extiende rápidamente en Alemania y el sistema de pabellones en los hospitales está reemplazando á todos los otros usados antes con tanta boga.

No describiré á Würzburgo porque no difiere esencialmente de Breslau ó Hamburgo, pero se me permitirá dar á cono-

cer mis impresiones acerca de lo que atrajo mi atención, suprimiendo sólo nombres y lugares cuando tenga que hacer alguna crítica favorable ó desfavorable. Había hecho notar ya que en Hamburgo se está haciendo un esfuerzo fructuoso para combatir los desórdenes orgánicos nutritivos agregando al tratamiento local del ojo la extracción de todas las producciones nasales y de la garganta que puedan empobrecer la sangre de los enfermos. Esto no es, por supuesto, un intento para restablecer la antigua unión entre las dos especialidades, pues estos enfermos se tratan también en el departamento aural, sino que constituye un laudable progreso en la buena dirección de considerar al ojo como parte inseparable del organismo entero.

He asistido á algunos de los más maravillosos intentos de la cirugía aséptica moderna, y he visto enfermos cuya cabeza era cubierta por una gorra, los pies con zapatos de hule, la cara y la nariz con una máscara de gasa, y he visto también buenas operaciones practicadas sin haber quitado aún los vestidos exteriores.

En una clínica el saco lacrimal es extirpado siempre que existe pus (dacriocistitis crónica), mientras que en otra nunca se pone en práctica, considerándose más racional el método del cateterismo prolongado. Todo esto deja la impresión de que con los fundamentos científicos de la moderna ciencia médica, la mejor guía es, después de todo, la experiencia personal, puesto que ninguna regla de tratamiento puede ser preconizada como infalible ya sea por los alemanes, los franceses, los ingleses ó los americanos.

Trataré de dar alguna idea del Congreso de Oftalmología de Heidelberg, que va á terminar pronto sus sesiones de este año. Como casi todas las sociedades alemanas, sus reuniones se caracterizan por una combinación de formalidad é irregularidad muy atractiva para el extranjero. La primera tarde, el domingo 3, no hubo cita definida, pero por una inteligencia simpática todos los que se interesaban por el Congreso de Oftalmología se reunieron en el Jardín del Estado (Stadtgarten) á las 8 de la noche para oir música, beber cerveza y hablar. Se hicieron las presentaciones mutuas de estilo y se discutieron planes para los tres días siguientes. La primera sesión oficial fué abierta el lunes en la mañana, á las 9, por el Prof. Leber (Heidelberg), que durante muchos años ha llevado sobre sus hombros todo el peso del Congreso. Pronunció algunas palabras de bienvenida y llamó en seguida á ocupar la presidencia al Dr. Dor, de Lyon. Es costumbre ceder este lugar todos los días á algún extranjero que sea miembro

de la Sociedad y cuyo nombre sea bien conocido de todos los presentes.

No intentaré aquí discutir científicamente el programa de las sesiones. Hubo algunos buenos trabajos y algunos bastante malos. Por regla general los oradores no leen sus memorias, sino que las dicen de memoria ó á lo más se valen de notas escritas en un pedazo de papel.

El reglamento dice que ningún trabajo durará más de 20 minutos, ni las discusiones más de 5 minutos por cada miembro, pero el Presidente fué mucho más tolerante de lo que lo somos nosotros y casi todos los oradores gastaron más tiempo. Las discusiones fueron por lo general muy sencillas; únicamente suplementarias del trabajo leído, y en ellas tomaron parte los miembros cuyos estudios anteriores los hacían interesarse especialmente en el asunto tratado. A veces se oía algún corto comentario refutando al autor, pero nunca con acrimonia, siempre con nobleza y ni una sola vez sorprendí la violencia de las discusiones que es con frecuencia una de las más divertidas particularidades de las reuniones médicas americanas. Los alemanes son hombres, como todos, por supuesto, y es una sorpresa agradable ver cómo están tan ansiosos como nosotros por empezar siempre con la obligada introducción: "Desearía referir un caso de....." que ellos ridiculizan tanto; injustamente á mi manera de ver.

De hecho, aunque el extranjero tema al principio que todo sea nuevo para él, sabiendo que está en una de las sociedades de mayor importancia en el mundo, se encontrará muy pronto como en su casa, y se convencerá que, excepto por la distinta lengua, una sociedad médica en Heidelberg es lo mismo que otra en Chicago ó en México.

La sesión de la tarde fué consagrada á demostraciones, principalmente microscópicas, destinadas á ilustrar ya los trabajos leídos en la mañana, ó ya algún otro asunto nuevo. Aquí se conceden sólo 5 minutos á los oradores y todos concluyen antes de que termine la sesión para que las preparaciones puedan ser estudiadas. Se presentaron algunos instrumentos nuevos. Aunque mucho más rara vez suelen presentarse también enfermos ó animales.

A las 6 de la tarde de ese día tuvo lugar una comida oficial en el hotel Bellevue, en la falda de la colina que domina el antiguo Castillo y el Valle de Neckar. Se pronunciaron pocos brindis y estos no fueron discursos hechos sino simples notas por los miembros más antiguos. A las 9 de la noche los asistentes con sus señoras (al banquete pueden concurrir las señoras) fueron abandonando el salón poco á poco.

El segundo día fué igual al primero excepto que fué el Prof. Gullstrand, de Upsala, Suecia, el que presidió la sesión. En la tarde de ese día, después de las demostraciones, hubo una excursión privada al campo. En la tercera y última mañana se observó la prisa de siempre para concluir, que caracteriza á nuestras sociedades. Algunos miembros habían partido ya, otros hacían sus preparativos, y todos parecían cansados. Poco después de las doce, en pocas palabras, el Prof. Leber declaró cerradas las sesiones hasta el año próximo.

Debo mencionar que los trabajos leídos fueron principalmente consagrados á la patología; algunos tocaron puntos de anatomía, otrós puntos de diagnóstico, y algunos pocos de terapéutica. Si tuviera que juzgar acerca de su importancia comparativa, elegiría el de Römer, de Würzburg, que trata de un nuevo suero para el tratamiento del *Ulcus serpens*, el que, según sus conclusiones, sería debido principalmente al pneumococo y puede por lo tanto ser destruído por un suero antineumocóquico, y la memoria de Krückmann, de Leipzig, en la que discute el diagnóstico diferencial de la iritis sifilítica. Tengo la intención de traducir ambas para los *Anales*, cuando se publiquen.

Una palabra para terminar acerca de la Universidad de Friburgo (de donde escribo la presente), construída en una hermosa posición cerca del Rhin, entre las colinas del Bosque Negro y junto á la maravillosa catedral. El Director del hospital oftálmico, el Prof. Axenfeld, redactor del *Klinische Monatsblätter für Augenheilkunde*, me recibió cordialmente y se mostró muy hospitalario para conmigo. Aunque no tiene gran número de enfermos, los examina en cambio con un gran cuidado y atención. En la sala de operaciones es un verdadero genio, y su habilidad y precisión son una delicia para el espectador. Es abogado de la extirpación del saco lacrimal; hace sus enucleaciones bajo la anestesia cocáinica únicamente y consagra gran atención á los cuidados de asepsia. Los extranjeros deben gastar una semana ó dos en Friburgo, donde les estarán muy bien empleadas.

ALBERTO B. HALE.

REVISTA BIBLIOGRAFICA Y DE LA PRENSA.

PROFESOR PFLÜGER. (Berna).—**Un caso de arteritis y de flebitis retiniana. Inyección de aceite biyodurado. Gan-**

grena parcial de la nalga.—(*Sociedad Francesa de Oftalmología 1902.*)

Refiere tres casos de gangrena parcial consecutiva á las inyecciones de biyoduro de mercurio en los músculos de la región glútea, únicos que se encuentran en la literatura y que lo han decidido á comunicar un caso parecido, que desgraciadamente tuvo que tratar antes de haber sido publicadas las observaciones de LESSER y de BROCQ.

Trátase de un relojero de 27 años, que fué á consultarle el 27 de Octubre de 1897, después de haber estado en tratamiento con otros oculistas durante dos á tres semanas.

Sufría en ambos ojos de arteritis y flebitis subaguda de la retina; las arterias estaban rodeadas por anchas líneas blancas, las venas muy obscuras y dilatadas, onduladas, acompañadas y parcialmente cubiertas de numerosas hemorragias y de placas blanquecinas. El ojo derecho tenía todavía una agudeza visual de 0.4; el ojo izquierdo de 0.1. No se observaban huellas de sífilis, que por lo demás negaba el enfermo. El estado general era por completo satisfactorio. Le prescribió el yoduro potásico y le aconsejó guardase cama.

El 9 de Noviembre fué por segunda vez á la consulta con ligera mejoría de la agudeza visual, que era de 0.6 en el ojo derecho, y 0.4 en el izquierdo.

El 20 de Noviembre, acceso de *glaucoma hemorrágico fulminante* de los dos ojos, dolores violentos, pupilas muy dilatadas. T=+1. Ingresa en la clínica. No era cuestión de operar en este caso de glaucoma hemorrágico bilateral. La morfina y los mióticos no aliviaron más que un poco los síntomas graves de la enfermedad. En esta situación desesperada se decidió el autor á atacar directamente el estado patológico de las paredes de los vasos intraoculares. Por no molestar demasiado al enfermo, no recurrió á las fricciones mercuriales, inyectando el aceite byodurado en los músculos de la nalga.

Las primeras inyecciones fueron bien soportadas pero á la 31ª sobrevino un dolor local intolerable, que duró tres días, formándose una escara que se eliminó al octavo día, durando la cicatrización mucho tiempo. El autor cree que el accidente fué debido á la lesión de una rama del nervio ciático y deduce de su observación que es necesario:

1º Abandonar completamente las inyecciones intramusculares, reemplazándolas por inyecciones subcutáneas, suponiendo que la necrosis de los tejidos sea forzosamente mucho menos profunda y menos grave en los casos en que se presente, por haber tocado una rama cutánea del nervio ciático.

2º No usar el aceite byodurado en inyecciones y emplear en su lugar soluciones mercuriales acuosas.

En cuanto á la función visual, en el caso referido no desmintió en lo más mínimo el pronóstico ordinario de los casos de glaucoma hemorrágico agudo. En cambio, ofrece todavía una singularidad en el cuadro de los síntomas clínicos, digno de mencionarse *in extenso* por lo que toca á la patogénesis del glaucoma.

El ataque glaucomatoso fulminante fué acompañado no sólo de un gran edema de la retina, sino también de una *exudación coagulable* por encima de toda la cara anterior del iris, formando sobre ella una especie de pseudo-membrana. Pocos días después de la explosión glaucomatosa esta capa, superpuesta sobre el iris, empezó á cambiar su color gris azulado por el rojo, que aumentó de intensidad de día en día. A la simple vista no se distinguían más que algunos vasos sanguíneos, los más gruesos, mientras que con una lente binocular de aumento se observaban innumerables vasos sanguíneos finos, más numerosos sobre la mitad nasal que sobre la mitad temporal. Después de algún tiempo, los vasos de nueva formación empezaron á desaparecer, y el iris adquirió sucesivamente un color y una estructura que se aproximaba más ó menos á la normal.

Esta transformación regresiva se inició sobre la mitad temporal del iris, habiendo sido mucho más intenso el proceso por el lado nasal.

El aspecto del iris no recobró del todo su normalidad; parecía que se había formado un tejido conectivo en las capas superficiales de esta membrana. El color del iris quedó más pálido que el que tenía antes del acceso glaucomatoso, y con estrías radiadas blanquecinas. Todo el borde pupilar está ectropionado como fenómeno de retracción. Del lado nasal, el ectropión pupilar del iris reviste dimensiones mayores, correspondiendo á la mayor intensidad de la exudación edematosa, la neoformación de los vasos sanguíneos y la neoformación del tejido conectivo.

DR. MANUEL CARMONA Y VALLE.

Tomo V. NOVIEMBRE DE 1902. Núm. 5

ANALES

DE

OFTALMOLOGIA

EL DR. MANUEL CARMONA Y VALLE.

Tenemos la honda pena de participar á nuestros lectores la muerte del venerable maestro y por mil títulos notable oculista, acaecida el 23 de Octubre último. La Oftalmología Nacional está de duelo y con ella la Ciencia Médica entera, pues el Dr. Carmona cultivó con igual provecho sus diferentes ramas y contribuyó á sus progresos con trabajos importantes y originales.

Fué ante todo, desde el principio de su carrera un oculista, y si abandonó más tarde la oftalmología, especialmente la operatoria, por la patología interna, le conservó siempre gran amor y una especial predilección.

Nacido en 1831 en la ciudad de México, después de brillantes estudios obtuvo el diploma en Diciembre de 1854 y al año siguiente partió para Europa á donde durante dos años siguió las enseñanzas de Desmarres en Paris. Comenzaba entonces á usarse el oftalmoscopio inventado hacía poco tiempo por Helmholtz, mas el maestro parisiense calificaba de *fantasía germánica* la aserción de los primeros adeptos que habían creído ver la mácula. A pesar de opinión tan respetable, el Sr. Carmona con su gran talento de observación pudo convencerse de que la mácula podía realmente ser vista, y cuando de

regreso á México comenzó sus lecciones de oftalmoscopía, haciendo conocer y difundiendo el método, así lo hizo observar á sus discípulos.

Para el concurso de Profesor de Clínica Quirúrgica en la Escuela Nacional de Medicina en 1869, presentó un estudio acerca de "Las Anomalías de la refracción y la acomodación," que contenía ideas avanzadas para aquella época. Habiendo observado que existía un gran número de enfermos en los cuales la corrección por los vidrios esféricos no daba resultados ópticos completos y en los cuales la agudeza visual quedaba muy baja á pesar de no existir lesiones de los medios ópticos, no sabiendo á qué atribuir este estado, pues era entonces desconocido el astigmatismo, calificó la afección con el nombre paradójico de "Catarata transparente," que expresa sin embargo bien la ceguera á que estaban condenados esos enfermos.

En 1871 leyó ante la Academia Nacional de Medicina su Memoria acerca del "Mecanismo de la Acomodación del ojo á diversas distancias," en la que formuló una teoría enteramente opuesta á la de Helmholtz y basada en la tracción que hace sufrir á la zónula el músculo ciliar. Esta teoría ha recibido un considerable apoyo, después, por las investigaciones y experiencias de Tscherning acerca de la formación pasajera de un lentícono anterior durante la acomodación.

En 1878, practicando una iridectomía en un caso de queratocono tuvo la desgracia de herir el cristalino, que se opacificó, por lo que tuvo que extraerlo, notando después una notable mejoría de la agudeza visual que lo llevó á considerar este tratamiento como uno de los más útiles en el queratocono. Habiendo observado también que en los casos de miopía elevada la extracción de la catarata senil hace inútil en muchos casos el porte de vidrios convergentes para lejos, pensó en la extracción del cristalino transparente para curar las miopías de alto grado, pero estando entonces en plena época pre-antiséptica hubiera sido quimérico querer erigir en método una operación tan peligrosa.

El año de 1893 describió como una entidad patológica nueva la *periquerato-conjuntivitis exuberante*, agrupando y clasificando los diversos síntomas de una manera completa y trazando el cuadro de la afección. Este trabajo vino en momentos en que distintos observadores que habían podido comprobar ya le existencia de una entidad especial, trataban de completar su historia clínica, y fué desde luego acogido con todo el interés que merecía.

Debemos hacer notar que el Dr. Carmona no tenía noticia alguna de las descripciones del catarro primaveral, hechas principalmente en Alemania y que fué hasta 1894 que el Dr. Chacón demostró la identidad entre las dos afecciones.

Habiendo florecido en la época pre-antiséptica el Dr. Carmona tuvo que luchar en sus operados contra la terrible supuración: recordamos á este propósito una interpretación suya que pinta su carácter observador: habiendo operado de catarata con un mismo cuchillo y sucesivamente á tres personas, á pesar de que el cuchillo era nuevo las dos primeras tuvieron una infección seria, la última curó sin complicaciones. El atribuyó el éxito á que el cuchillo se había *limpiado* en las dos primeras operaciones.

El Dr. Carmona fué el primer oculista de su tiempo en México, y gozó de una grande y merecida boga.

La corriente de los sucesos lo llevó después á ocuparse especialmente de patología interna y sus trabajos é investigaciones en esta dirección le hicieron ocupar también el primer lugar entre nuestros clínicos.

Dotado de un gran talento, de una notable imaginación y de una constancia y pasión por el estudio, excepcionales, si sufrió algunos errores en bacteriología, de los que también es responsable en parte el estado de la ciencia entre nosotros cuando comenzó sus investigaciones, el haberlas abordado á su edad y con sus numerosas ocupaciones oficiales, es sin embargo una muestra de su decidido y notable empeño por la formación y el avance de nuestra ciencia original.

Entre sus numerosas contribuciones á la medicina interna debemos mencionar la descripción de la entidad morbosa que designó con el nombre de *Cirrosis supra-hepática*, su estudio acerca del *Infarto pulmonar*, de la *Astenia deambulatoria*, *los Abscesos hepáticos*, *la Pardlisis espástica cerebral de los adultos*, etc., etc.

En 1894 publicó una serie de *Lecciones Clínicas* que forman un tomo de cerca de 300 páginas, llenas de nutridas enseñanzas y que revelan en él las cualidades de clínico eminente que siempre lo distinguieron.

El Dr. Carmona fué Profesor de Fisiología en la Escuela Nacional de Medicina, por concurso, en 1866: de Clínica Quirúrgica en 1869, Profesor de Clínica Médica desde 1877 hasta su muerte y por último Director de la Escuela de Medicina desde 1881. Primero, oculista del Hospital de Jesús, tuvo en seguida á su cargo una Sala de Medicina y fué por último nombrado Director de la Institución en 1898. En 1892 presidió el primer Congreso Medico Nacional reunido en la Ciudad de México; fué Presidente del primer Congreso Médico Pan-Americano reunido en Washington en 1893; representó á México en los Congresos Internacionales de Berlin, Roma y Moscou y en diversas sesiones de la Asociación Americana de Salubridad Pública, y por último presidió también, en 1896, el 2º Congreso México Pan-Américano reunido en México con tanto brillo.

El Dr. Carmona ocupó puestos públicos importantes, fué Senador, Presidente del Ayuntamiento de la Capital, Presidente de la Junta de Beneficencia, etc.

Ultimamente, al fallecimiento del Dr. Lavista, ocupó la Dirección del Instituto Patológico Nacional al que imprimió nuevo rumbo en sus investigaciones, tratando de metodizarlas y hacerlas más prácticas.

La antevíspera de su muerte dictaba todavía un artículo sobre hematopoiesis para su publicación en el Boletín del Instituto. Murió como había vivido, con la muerte del justo y la conciencia del deber cumplido.

M. URIBE TRONCOSO.

TRABAJOS ORIGINALES.

TRASTORNOS OCULARES DE ORIGEN OBSTÉTRICO. [1]

Por el Dr. Juan Santos Fernández.

Habana. Cuba.

La literatura oftalmológica no abunda en observaciones de este género; fuera de la oftalmía purulenta de los recién nacidos que por su gravedad ha merecido la atención de cuantos se ocupan de la patología ocular, las otras afecciones de los ojos que siguen al parto, apenas se mencionan.

Siempre nos mereció especial interés el particular y por tanto hace algunos años publicamos dos ó más observaciones respecto de las opacidades de la córnea en el claustro materno, [2] pero puede decirse que el asunto no fué abordado de modo directo hasta que el profesor De Wecker publicó su interesante artículo sobre la materia en los "Annales d'Oculistique" [3] en 1897.

En él señaló el silencio que guardan los tratados de Oftalmología acerca de las perturbaciones oculares que pueden presentarse en el recién nacido como consecuencia de alguna presentación anormal y sobre todo cuando la lentitud del trabajo del parto ó la estrechez de la pelvis exigen la aplicación del forceps.

De Wecker, no obstante, en su tratado completo de oftalmología [4] hace mención de las parálisis oculares sobrevenidas en el acto del nacimiento y más recientemente los Dres. Valude

1 Comunicación leída en la Sociedad Oftalmológica Mexicana.

2 Opacidades de la córnea en el claustro materno. Crónica Médico-Quirúrgica de la Habana. Tomo 5º. Página 211. Año 1879.

3 Tomo 116. Página 40. Les lesions oculaires obstétricales.

4 Tomo 1º. Página 566.

y Truc [1] hacen alusión al ptosis producido durante las maniobras del parto.

Puede decirse que la primera observación publicada y que incitó á De Wecker á publicar las suyas, corresponde al profesor Noyes, de New York. [2] Se refiere á un niño bien constituído cuyo pericráneo fué lesionado hacia el lado izquierdo, sobre todo con el forceps, naciendo con tumefacción y equimosis de la mejilla; la córnea izquierda de color opalino é irritación conjuntival del mismo.

El Dr. De Wecker menciona un caso en que fué vaciada la órbita izquierda de un niño en una presentación de cara durante el parto por haber sido tomada aquella como el orificio anal; introducido violentamente el dedo poco ejercitado ó anestesiado por la compresión que suele experimentarse al explorar la región, el ojo tuvo forzosamente que salir de la cavidad orbitaria.

Da cuenta asimismo de tres casos análogos al de Noyes, describiendo muy especialmente uno de ellos, en que la córnea izquierda presentaba una coloración uniforme, blanco azulosa. A los diez días después del parto cuando vió al niño, aún permanecían las señales del forceps á través de la ceja y del parietal izquierdo, lo que le permitió desechar el diagnóstico de afección específica hereditaria que se había formulado.

Nuestras observaciones difieren de las citadas en que si hubo aplicación de forceps en el parto de uno de los niños, no se evidenció según me informó el tocólogo, la compresión producida por el instrumento; pero como en los dos niños sobrevino la meningitis que determinó la lesión ocular en los primeros días que siguieron al nacimiento, hay derecho á creer que la meningitis fué una consecuencia del trabajo del parto y que las perturbaciones oculares que citamos pueden considerarse como de origen obstétrico.

1 Nouveaux éléments d'ophtalmologie. Página 566. 1896.

2 Henry Noyes. Transactions of the Americam Ophthalmological Society Session 1895. Hartford 1896, pág. 454.

Observación 1ª—El día 27 de Junio de 1902 recibimos en nuestra consulta al niño E. B., de seis meses de edad, y al decir de sus padres falto de vista desde poco tiempo después del nacimiento. El niño en la actualidad está robusto y con peso fisiológico.

Refieren que el parto fué laborioso y hubo necesidad de aplicar el forceps, pero que terminó bien; que diez días después el niño fué atacado de meningitis diagnosticada por el distinguido tocólogo que lo asistió, el cual me confirmó el diagnóstico en contestación á la carta que le dirigimos inquiriéndolo.

El niño curó de la meningitis, durante la cual hubo días en que tuvo 28 ó 30 ataques convulsivos y observó la madre que antes de ser atacado notó contracciones espasmódicas de los párpados y nistagmus del ojo derecho, pasajeros. Desaparecida la meningitis empezó la madre á advertir que el niño estaba falto de vista porque no conseguían que se fijara en nada ni acertaba ó coger las cosas que le mostraban.

El Dr. S. M. lo vió á los dos meses de nacido para asistirlo de una afección intestinal, y entonces comprobó que tenía las fontanelas extremadamente abiertas, que aun padecía de insomnios, lanzaba gritos anormales y presentaba una dentición muy precoz. Estos síntomas los atribuye el Dr. S. M. á inanición, pues creía que el cerebro del niño estaba íntrego porque no tenía parálisis; tenía la cabeza blanda, oía y se le notaba tendencia á hablar. El padre pertenece, añade, á una familia de escrofulosos y tuberculosos.

El Dr. R. C. con quien consultó, me dice conoció al hermanito de este niño, nacido antes que él y que pareciendo hidrocéfalo no lo era porque tuviese la cabeza grande, sino porque los diámetros del cráneo y la cara eran desproporcionales y no guardaban relación entre sí.

En el primer examen oftalmoscópico que le hicimos á este niño, tuvimos dudas acerca del estado del nervio óptico, ya porque lo examinamos con gran dificultad debido á la poca

quietud del pequeñuelo, ya porque muchos niños recién nacidos diagnosticados de amaurosis por atrofia de la papila, después de examinados hemos encontrado que tenían la papila de un aspecto desemejante á la del adulto pero común á la de todos los niños en los primeros días y meses de su vida y el resultado posterior confirmó nuestro juicio; mas en el segundo examen, en el que logramos que soñoliento el niño y tomando el pecho de la nodriza se dejase ver cómodamente, pudimos precisar que había un principio de atrofia de la papila. En exámenes sucesivos nos ha parecido cada vez más confirmada la atrofia y esto concuerda con la ausencia de toda inclinación por parte del niño á coger los objetos ó fijarse en la luz artificial. El niño, conviene consignar que es alegre y juguetón, de modo que si viese con facilidad, cogería los objetos y seguiría la luz. Los padres se hacen la ilusión de que esto ocurre alguna vez pero en realidad no es así.

Observación 2ª—La niña C. P. y L., de nueve meses de edad, fué dirigida á nuestra consulta por el Dr. S. B. el día 14 de Agosto de 1902. Esta niña según nos había informado ya el citado colega nació después de un parto lento pero sin necesidad de intervención quirúrgica. Desde el primer momento observó el Dr. S. B. que la niña presentaba en la región parieto–frontal izquierda una úlcera de más de tres centímetros cuadrados aproximadamente y poco después le asistió de una meningitis, y restablecida de ésta, advirtió la madre la falta de vista, debido á que no hacía ninguna manifestación de las que corrientemente hacen los niños para fijarse en los objetos que más les llaman la atención.

Cuando le vimos el 14 de Agosto de 1902 el niño presentaba un volumen y peso inferior al fisiológico, temperatura de 36.4. En el sitio en que estuvo la úlcera se nota pronunciamiento de la porción parieto–occipital sobre la frontal, y una depresión á lo largo de la sutura fronto–parietal de ambos lados, más apreciable en el izquierdo, como si el parietal cabalgase sobre el frontal. Dice la madre que nunca ha llorado, ni cuando nació siquiera.

Su mirada es lánguida y sin expresión y su aspecto facial de conjunto afecta un estado de imbecilidad.

No hay antecedentes específicos ni tuberculosos. Su abuela por línea materna murió loca á consecuencia de un parto.

El Dr. F. aconsejó á la madre una operación y habiéndolo interrogado, el colega nos informó que creía que se trataba de un caso de sínfisis prematura de los huesos del cráneo, lo cual impidiendo el desarrollo del encéfalo es la causa del idiotismo de la niña.

El examen oftalmoscópico practicado diferentes veces nos evidenció la atrofia de la papila en ambos ojos; esta carecía de vasos propios y ofrecía un color blanco azuloso.

LA EXTRACCION DE LOS CUERPOS EXTRAÑOS DEL OJO. [1]

Por el Prof. O. Haab.

Zurich, Suiza.

(Concluye.)

Precauciones que deben tomarse.--Ninguna partícula de fierro situada detrás del iris debe ser extraída con el imán de tal manera que se abra la cámara anterior y salga al través del iris y la herida corneal, pues al hacerlo así se corre gran riesgo de desgarrar todo el iris ó una parte muy grande de él. Si el cuerpo es largo, cuando menos la punta debe estar en la cámara anterior, si es que se quiere sacarlo directamente por el corte corneano.

Las partículas una vez que han pasado á la cámara anterior, pueden ser extraídas por una incisión hecha en un punto conveniente de la cornea y de acuerdo con las dimensio-

1 Trabajo leído en la 53ª reunión anual de la American Medical Association. Junio de 1902.

nes del cuerpo. Para el efecto, lo mejor es el empleo del cuchillo de catarata de Gräfe, penetrando á la córnea lo más perpendicularmente que sea posible. No debe salir humor acuoso. Se insinúa entonces la punta más delgada del electro imán y al cerrar el circuito se ve por lo general, que el cuerpo extraño es rápidamente atraído. Esta parte de la operación á menudo requiere paciencia y cuidado. Si la masa es de ciertas dimensiones hay que preocuparse mucho de que no vaya á herir el cristalino. Se procurará mantenerla en frente del iris y lo más lejos que se pueda de la pupila.

Si la herida por donde penetró estuviera en la córnea se puede aprovechar aquella para hacer la extracción, siempre que no hayan transcurrido arriba de tres ó cuatro días y no sea muy periférica. En mi práctica he observado 165 casos, de los cuales atravesó el cuerpo extraño la córnea en 133 y en 12 permaneció la masa en contacto con aquella; sólo en 17 casos el punto de entrada estuvo en la esclerótica.

Al principio era de opinión de que los cuerpos debían extraerse por el mismo camino seguido para la entrada, idea que hace mucho tiempo he dejado. Aun los que han penetrado por la esclerótica salen mejor por la cámara anterior y es prudente no tocar la herida escleral evitando así mayores trastornos del vítreo. Hasta para ver mejor es preferible seguir el procedimiento por la córnea. Practicar una operación sin ver lo que se hace, es siempre peligroso. Además es claro que un cuerpo extraño halla más fácilmente un camino por la córnea que al través de un canal que comprende la retina, la coroides y la esclerótica.

Extracción desde la retina.—Si el cuerpo ha penetrado en la retina, el trabajo de extraerlo no debe abandonarse demasiado pronto y aun llevar la corriente á su máximun de intensidad. La localización en dicha membrana no es rara, pues la he observado en 34 casos y en 28 pudo hacerse la extracción por medio del imán. En estas circunstancias si el cuerpo no aparece pronto detrás del iris ó en la cámara anterior, y si

con el oftalmoscopio se ha podido definir el sitio que ocupa, se puede procurar el hacerlo hacia un lado. Por ejemplo, si está en el polo posterior sería conveniente llevarlo hacia el ecuador del ojo y de ahí al frente. Sólo se procurará el no hacerlo penetrar á la pared del globo en el ecuador, pues sería muy difícil hacerlo salir de allí. Si durante esa maniobra el paciente experimentare una sensación dolorosa, debe interrumpirse la corriente y hechar la cabeza hacia atrás.

Observación oftalmoscópica.—En muchos casos es de aconsejarse el seguir la extracción del cuerpo enclavado en la retina por medio del oftalmoscopio. Para el efecto utilizaba una lámpara de gas colocada cerca del imán, la que he sustituido ventajosamente con un foco eléctrico pequeño que da un alumbrado muy intenso.

La observación es no sólo útil sino interesante. A menudo he podido seguir el desprendimiento gradual del cuerpo extraño de la retina ó del exudado ligero que lo hacía adherirse y su marcha al través del vítreo. Mientras mayor es dicho exudado más difícil es la extracción y aun falla esta cuando coexiste con un proceso supurativo.

Cuando el cuerpo extraño no obedece desde luego, hay que cerrar el circuito de un golpe para darle á aquel una especie de sacudida vigorosa. En casos obstinados puede moverse el ojo hacia la derecha ó á la izquierda á fin de que el imán obre en diferentes direcciones.

Si por un movimiento accidental del ojo se ha puesto el cuerpo en contacto con los procesos ciliares, es conveniente llevarlo primero hacia atrás por medio del imán hacia el ecuador del ojo y aún mejor hacia el polo posterior; hasta entonces se hará la extracción directa al frente.

Motivos de fracaso.—Siguiendo las reglas expuestas se logra por lo general la extracción de los cuerpos del ojo aun alojados en la retina. De mis 165 casos sólo fracasé 23 veces. La operación fué útil en 141, lo que da un 86 por 100. Si consideramos los 134 casos difíciles en que el cuerpo penetró de-

trás del iris y del cristalino, encontramos que el imán gigante sólo falló 23 veces y fué útil en 111, lo que da un 83 por 100 de éxitos.

Los fracasos se debieron á las circunstancias siguientes:

1º El cuerpo extraño estaba enclavado de un modo firme en el segmento posterior del globo ó lo había perforado por completo.

2º Estuvo colocado en el cuerpo ciliar, ya desde el principio ó lo fué accidentalmente durante la operación.

3º Existía un exudado fibrino-purulento, el que según mi experiencia dificulta grandemente su movilidad.

4º Se había producido un trabajo de enquistamiento sobre el cuerpo extraño en el curso de meses ó años.

En un caso en que la masa visible al oftalmoscopio, se había adherido en la pared nasal del globo y resistía á la acción del imán, procedí como sigue: Introduje una aguja de reclinación en el vítreo, en la parte lateral del globo y cerca del ecuador. Usando siempre del oftalmoscopio llevé la punta de la aguja hasta el cuerpo extraño aflojándolo y después hice la aplicación del electro imán. Esta operación sólo es aplicable en ciertos casos. En uno semejante no escogí este procedimiento porque el cuerpo estaba cerca de la papila, debajo de un vaso retiniano de importancia que podía ser desgarrado por la aguja. Después de cuatro años y de haberle extraído su catarata, el paciente conservaba una vista de $\frac{1}{3}$, soportando su cuerpo extraño bastante bien.

Contraindicaciones.—Los cuerpos que llevan tiempo de estar tolerados en el fondo del ojo y que no causan molestias deben ser respetados, especialmente si la vista ha sufrido mucho. Las maniobras podrían despertar una inflamación que sería un peligro para el congénere.

Los opositores al uso del gran electro-imán han hablado mucho acerca de los peligros que hace correr al ojo. Son teorías solamente y en mi práctica jamás he observado peligro alguno. Nunca he llegado á herir el cristalino y los trastor-

nos que hubiera podido causarle la extracción del cuerpo son á mi juicio mucho menores que los que hubieran seguido á la introducción de un imán adentro del vítreo y además el cuerpo por su misma entrada origina trastornos que no se deben atribuir á la operación.

Esto es lo ocurrido en 80 de mis 165 casos y en muchos existía muy probablemente catarata aunque no visible. Los cuerpos muy grandes capaces de lastimar al cristalino y al iris durante su extracción, se presentan rara vez, y estas piezas de hierro requieren maniobras lentas, lo que se consigue acercando el instrumento gradualmente y manteniendo el ojo á cierta distancia del imán. Esto debilita considerablemente la potencia de atracción. El reóstato que disminuye la corriente, no es indispensable, pues basta escoger la distancia apropiada entre el imán y el ojo, ó bien adherir una masa de fierro al instrumento, concluyendo entonces la operación por medio de este recurso que debilita la intensidad de la atracción.

Un imán basta.—El consejo de Hirschberg que se refiere á la necesidad de poseer tres imanes de diferente poder en relación con la magnitud de los cuerpos extraños, no tiene valor, es un detalle teórico y costoso que me recuerda aquella historia de una mujer que era feliz dueña de dos gatos, uno grande y otro pequeño, y para que pudieran entrar por la gatera había hecho perforar su puerta de modo que tuviera dos agujeros, uno grande y otro chico.

En mis últimas 38 operaciones nunca he usado del imán chico. En mis últimos 120 casos seguidos de éxito sólo tuve la oportunidad de aplicar dicho imán 3 veces y en todos los 141 casos felices sólo 13 veces. Respecto del modelo mediano de Schlosser no es necesario. Debemos contar con un imán lo más grande que sea posible, supuesto que en la mayoría de los casos los cuerpos que han penetrado son pequeños y el imán gigante es suceptible de debilitarse como se ha dicho.

Estadísticas del autor.—Respecto de los resultados obtenidos en los 165 casos tratados por mí, mencionaré brevemente los hechos que siguen: Como he indicado, pude hacer la extracción en 141 casos, lo que da una idea de la utilidad del instrumento. Estos números quedan influenciados por un factor independiente del método de extracción, es decir, por *la infección* que algunas veces sigue á la herida causada por la masa. Desgraciadamente, no nos es posible quitar con el cuerpo extraño la infección. En mis 165 casos tuve que enuclear el ojo 39 veces, obligado por la inflamación purulenta de la herida primitiva. En 9 casos sobrevino una ciclitis de marcha lenta, producto de la herida, no de la operación. 19 ojos fueron salvados de la inflamación aunque quedaron sin vista. En 71 casos el ojo pudo utilizarse ó se hizo útil después por una operación de catarata y 51 de estos 71 curaron conservando una visión buena.

Empleo de las pastillas de yodoformo.—¿Pero cómo contrarrestar la infección del ojo producida por el cuerpo extraño? Suele verse desaparecer espontáneamente un hipopión después de extraída una partícula metálica y esto es de tal manera cierto que importa extraer los cuerpos lo más pronto posible.

Hace diez años que comencé á introducir directamente el yodoformo en el ojo, para el tratamiento de las inflamaciones tuberculosas y otras semejantes y desde hace algún tiempo he estado aplicando este medio de desinfección de un modo más conveniente. Empleo pequeños lápices y pastillas de gelatina yodofórmica que inserto en el globo.

El ojo tolera perfectamente al antiséptico en la cámara anterior, y en el vítreo lo he introducido con igual éxito. Es cierto que muchas veces la infección es más fuerte que el antiséptico, pero en muchos casos he tenido razón en concederle al yodoformo un efecto benéfico sobre el proceso inflamatorio.

Este método merece pruebas ulteriores; actualmente sólo

puedo recomendarlo con calor, tanto más cuanto que nunca perjudica y con seguridad influye de una manera favorable. La barrita de yodoformo penetra á la cámara por la herida causada por el cuerpo extraño y si es necesario se la hace llegar hasta el vítreo, ó bien se practica una incisión para hacerla entrar al ojo. Por medio de unas pinzas puede hacerse la introducción de dichas barras, las que se cortan en bisel con el objeto de facilitar su entrada. Sólo debe procurarse el que realmente penetren á la cámara anterior ó al vítreo, pues de otro modo se sale el medicamento.

Exito obtenido con el imán gigante.—Todo lo que llevo dicho es el resultado de las observaciones hechas por mí durante diez años y de muchas experiencias sobre ojos humanos y de animales. Era pertinente tratar esta cuestión actualmente, tanto más cuanto que no he publicado nada acerca de mi instrumento y de mi método durante siete años, persuadido de que el imán gigante se abriría paso por sí solo á despecho de todos sus opositores. Puedo asegurar que se ha conquistado su lugar y experimento una verdadera satisfacción en saber que en este país en donde tengo el honor de hablar, ha sido usado dicho instrumento en muchas partes y á muy poco tiempo de su introducción al arte.—F. A.

SOCIEDAD OFTALMOLÓGICA MEXICANA.

Sesión del 4 de Septiembre de 1902.

Presidencia del Dr. F. López.

El Dr. M. Uribe Troncoso propuso: que mientras se discuten las Bases y Reglamento nuevo de la Sociedad, se apruebe la fracción 5ª del Proyecto presentado por la Secretaría y se nombre una Comisión que reglamente esta fracción y presente á la Sociedad en forma práctica la manera de realizar

la idea concebida en dicha fracción. La Secretaría da lectura á la fracción 5ª del proyecto de bases que á la letra dice: "La Sociedad se reunirá mensualmente en sesión ordinaria y anualmente en una sesión extraordinaria á la que serán convocados todos los miembros. En dicha reunión se discutirán dos temas de interés general, escogidos de antemano, y para cuyo estudio se habrán nombrado dos relatores."

Puesta á discusión fué aprobada por unanimidad y la presidencia nombró á los Dres. Chávez, Uribe y Vélez para presentar el proyecto.

Casos Clínicos.

El Dr. L. Chávez dijo: que ha observado un enfermo de *catarata zonular* con sus caracteres propios, presentando además placas de atrofia coroidea. Él ha practicado la iridectomía con muy buenos resultados en casos semejantes. Otro caso de su práctica se refiere á una señorita que sufrió la enucleación de un ojo y que por algún tiempo usó un ojo artificial imperfecto, quedando una cavidad estrecha con pólipos, grietas y cicatrices que la reducen considerablemente, y en la cual existe abundante secreción. Procedió á la operación ampliando la abertura palpebral, y aunque pensó en el injerto de pterigión, que ha usado con éxito, se resolvió finalmente á tomar dos colgajos de conjuntiva de una quemosis y los implantó; éstos han prendido bien y restaurado los fondos de saco conjuntivales. Fué acompañado en esta operación por el Dr. Silva. Pregunta el autor si con la piel daría mejores resultados el injerto.

Discusión.—El Dr. Uribe Troncoso ha hecho la implantación de piel en un español atacado de tracoma, que sufrió la enucleación de un ojo y presentaba un muñón insuficiente; tomó piel del brazo y aunque los injertos prendieron bien hubo retracción completa á los seis meses; él considera que los otros injertos (conjuntiva, pterigión, etc.) se retraen más todavía. Los fracasos parecen depender, como dice Weeks, de que no se les dan puntos fijos de inserción á los colgajos trasplantados. Este cirujano para obviar el inconveniente hace debridaciones profundas en el muñón, corta colgajos una tercera parte más grandes de lo que es necesario para cubrir las pérdidas de substancia, y los fija *hasta el periostio* con suturas profundas, colocando en seguida moldes á propósito que forma con varias hojas de baudruche.

El Dr. López dice: que hay casos de irritación conjuntival por largo uso de un ojo artificial que producen deformidades

del tarso, las que están ya fuera de los recursos de la cirugía. Los injertos de conjuntiva, de piel de rana, etc., etc., no dan resultado porque no se reforman los fondos de saco. Recuerda de una hermosa joven quien, por mal uso de un ojo de esmalte, tiene grandes deformaciones, ectropión, encorvamiento de los tarsos y bridas cicatriciales. Procedió á operarla valiéndose del muñón atrófico de otro enfermo, bien cubierto de conjuntiva, de la que tomó para mejorar el estado de la cavidad, pero todo buen resultado desapareció con el tiempo.

El Dr. Vélez dice que se pueden obtener bastante buenos resultados tomando colgajos más amplios que la pérdida de substancia donde se van á implantar, fijándolos profundamente por suturas y sobre todo manteniéndolos aplicados por medio de una dilatación excéntrica que se obtiene, ó bien aplicando desde luego conchas oculares de vidrio, de las cuales presenta varios modelos, ó por medio de la parafina ablandada por el calor y la cual llenando todas las anfractuosidades de la cavidad orbitaria, mantiene los injertos bien aplicados sobre las superficies sangrantes. Así lo ha practicado con bastante buen resultado en un caso último. El molde de parafina, como el que presenta, sirve además para obtener una pieza de esmalte apropiada á la forma de la cavidad restaurada.

El Dr. Montaño no conocía las conchas oculares, pero algo semejante ha hecho utilizando ojos artificiales y practicando la blefarorrafia.

Forma melanótica de la periconjuntivitis exuberante.

Dr. M. Uribe Troncoso. La pigmentación difusa de la conjuntiva, principalmente de la porción interpalpebral, ha sido observada de tiempo atrás entre nosotros y el Dr. Ramos proponía llamarla "Conjuntivitis óxido de fierro." Esta pigmentación es un síntoma que se presenta en gran número de casos típicos de periconjuntivitis exuberante, pero á veces existe como signo predominante de la afección, estando los otros apenas bosquejados. Ha sido señalado ya en Europa por Fuchs, quien habla de "un color *blafard* especial y permanente del globo ocular, presentándose como único signo de la afección," y en los Estados Unidos por el Dr. Swan Burnett, que ha encontrado el tinte moreno de la conjuntiva muy pronunciado en los negros, existiendo además, á menudo, manchas morenas en las vegetaciones circuncorneales que caracterizan el catarro primaveral.

Entre nosotros la pigmentación de la conjuntiva es suma-

mente frecuente, y aunque casi siempre está asociada con la periconjuntivitis exuberante, existe en otras ocasiones como entidad independiente. En el primer caso puede ser casi el único signo manifiesto, pero siempre lo ha hallado unido á una vascularización conjuntival acentuada, á ligeras placas como grasosas en los extremos del meridiano horizontal y á limbitis. En el enfermo que presentó ésta última es notable y aunque no tan opaca como en la forma ordinaria, tiene de curioso que en ella existe también una infiltración de pigmento de color chocolate, debajo de las láminas de la córnea, en su parte externa. La limbitis se extiende además, á todo el derredor de la córnea, disminuyendo de anchura y tiene un color amarillo sucio. La coloración difusa de la conjuntiva se limita sólo á la parte descubierta, interpalpebral, de la conjuntiva y á la parte inferior; la superior tiene el color normal y sólo se observan manchas apizarradas circunscritas. El enfermo es un adulto de 30 años, que hace 3 meses está enfermo.

Fuera de esta forma, que debiera llamarse "forma melanótica de la periconjuntivitis exuberante," la pigmentación conjuntival *difusa* se presenta como entidad independiente, y es lógico creer que en muchos casos precede á la irritación conjuntival de la periconjuntivitis. En el segundo enfermo que presento se verá que no existen vegetaciones, ni limbitis, ni signos de irritación de la conjuntiva, como en el primero; se trata simplemente de una melanosis conjuntival difusa.

El Dr. Montaño presenta un joven español con restos de tracoma clásico, para compararlo con los casos de periquerato conjuntivitis.

El Dr. Chávez manifiesta que la coloración obscura de la conjuntiva en los casos de periquerato-conjuntivitis es muy frecuente y ya conocida de antiguo por el Dr. Ricardo Vértiz, quien la llamaba *conjuntivitis agávica* por haberla encontrado siempre en niños provenientes de los Llanos de Apam.

Cisticerco del cuerpo vítreo.

El Dr. López presentó un enfermo con un cisticerco del cuerpo vítreo en la parte inferior y cerca de la región ciliar. El diagnóstico es indudable y no puede haber confusión. El enfermo es un pintor á quien hace 3 meses le venían vértigos y trastornos visuales cuando levantaba la vista para pintar una bóveda; en aquella época sólo se encontró algo muy indefinido en la papila; ahora no cabe la menor duda, se trata de un parásito, la tenia inerme *(medio canellata)*, puesto

que tiene vesícula grande, ventosas elípticas y cuello alargado, y no una corona de ganchos como la tenia armada.

El individuo tiene su agudeza visual normal y el campo es casi completo. Seguro del diagnóstico importa estudiar y definir el tratamiento. Se ha hecho la enucleación inmediata, pero ella es el mayor desastre para el órgano. Como tratamiento interno no existe ninguno. Estos órganos se pierden casi siempre por alteraciones retinianas, iridociclitis y opacificación del vítreo, y fenómenos que llegan hasta la oftalmía simpática que obliga á practicar operaciones mutilantes. El ideal sería la muerte del animal y su enquistamiento. Se citan casos de muerte espontánea y de enquistamiento, demostrando así la curación que ofrece la naturaleza.

Para obtener la muerte del animal se pueden intentar medios internos como los tenífugos (helecho macho, etc.) y medios quirúrgicos; entre estos figura la punción electrolítica y y la del galvano-cauterio; en este enfermo, como la vesícula se desaloja, la aguja de electrolisis se puede cambiar de lugar y en el punto más favorable se hará pasar por ella la corriente. La operación puede ser tolerada bien ó producir fenómenos reaccionales que obliguen á hacer un vaciamiento con implantación de grasa. El autor no opina por la enucleación. La extracción de la vesícula con ganchos ó pinzas no está indicada si no es en casos de cisticerco sub-retiniano que queda fijo, pero en los libres la técnica es muy difícil.

El Dr. Montaño dice que este caso es muy semejante al de la señorita que presentó en la sesión pasada. La vesícula está implantada más atrás, pero casi en el mismo meridiano, habiendo aquí la ventaja de que la agudeza visual está conservada, al contrario de su enferma, en la que casi no existía. En la sesión pasada se aprobó el programa del Dr. Vélez y se practicó: 1º una inyección subconjuntival de cianuro de mercurio, la cual produjo inyección conjuntival y edema y el cisticerco se desalojó atrás y arriba. Días después el Dr. Vélez practicó la punción electrolítica del ojo, habiendo podido llegar á tocar la vesícula con la aguja en el polo negativo y entonces se pasó una corriente de 7 miliamperes por espacio de 1 minuto, colocando el polo positivo sobre la esclerótica. Los movimientos del animal se suspendieron y su vesícula se ha rodeado de exudados que impiden verla claramente como antes. La enferma tuvo agudos dolores por dos días.

El Dr. Vélez dijo que como lo manifestó en la sesión pasada su programa de tratamiento quirúrgico consiste en: 1º inyección subconjuntival; 2º punción simple; 3º punción electrolítica; 4º extracción con pinzas; 5º inyección intraocular

de substancias irritantes; 6º operaciones mutilantes, y 7º enucleación, y que si después de la electrolisis no vienen fenómenos reaccionales se intentará la extracción con pinzas ó la inyección intraocular ó intravesicular de substancias irritantes (tintura de yodo, etc.), y si nada de esto da resultado entonces se hará el sacrificio del órgano.

El Dr. López dice que el caso de los Dres. Montaño y Vélez sirve para fijar la terapéutica; habla de la rareza de los casos de cisticerco del vítreo; él ha hecho ya dos enucleaciones por este motivo y está decidido á no practicar más. En la enferma operada no está seguro de que el animal esté muerto. Esta enferma no veía ya, y por lo tanto se estaba autorizado á practicar la electrolisis. El Dr. López se propone ensayar las inyecciones subconjuntivales de helecho macho ó bien directamente sobre la vesícula, antes de intentar la electrolisis.

Teniendo que retirarse el Dr. López se aplaza la discusión para la próxima sesión.

SOCIEDAD MÉDICA AMERICANA.

Sección de Oftalmología.

[*Continúa.*]

Saratoga, Junio 10 á 18 de 1902.

Operación para la restauración de los fondos de saco para usar un ojo artificial, y descripción de algunos casos.

Dr. John E. Weeks (New-York).—El autor habló de la dificultad para establecer un fondo de saco, de las varias operaciones recomendadas y dijo que habían sido trasplantadas varias clases de tejidos, siendo empleado con más frecuencia un colgajo de piel ó de mucosa; un éxito parcial ha seguido á todos, pero á causa de la retración se pierde ordinariamente el resultado favorable del principio. La operación que él aconseja es disecar el párpado separándolo de los tejidos de la órbita y llevando la disección hacia abajo hasta los tejidos que quedan justamente arriba del periósteo; la piel de la parte interna del brazo es tomada en forma de colgajo y se suturan sus extremos á los de la pérdida de substancia y al periostio, manteniéndo-

dolo en su sitio por un pedazo de baudruche untado de vaselina biclorurada.

Ha hecho siete operaciones todas coronadas de éxito.

Indicaciones relativas á la enucleación y á la operación de Mules.

Dr. N. J. Hepburn (New-York.)—El autor habló de las indicaciones de la extirpación del globo del ojo, á saber: peligros que corre el otro ojo, dolores en el ojo enfermo, destrucción progresiva del globo del ojo, tumor maligno y efecto cosmético, manifestando que la consideraba en el mismo rango que las operaciones mayores, tales como una amputación. La operación de Mules es preferible cuando no ha pasado mucho tiempo, cuando la esclerótica está sana y no hay lesiones del nervio óptico. Los globos han sido por lo común de vidrio, pero han sido usados también el oro y el platino y últimamente se han hecho experimentos con globos de parafina endurecida que son menos pesados, se adaptan bien y no son absorbibles. La operación está contraindicada cuando la esclerótica no está sana y en los padecimientos malignos ó tuberculosos de cualquier parte del tractus uveal; también está contraindicada en el glaucoma, en las afecciones gotosas y cuando existe una ciclitis antigua.

Discusión.—El Dr. Casey Wood (Chicago) ponderó las dificultades de formar un fondo de saco y dijo que las tentativas para emplear injertos de Thiersch fracasan casi invariablemente; se debe emplear algo para sostener el colgajo en su lugar y el autor usa, por lo común, tiras de gasa yodoformada con este objeto.

El Dr. Sivan Burnett (Washington) refirió un caso en el cual había usado un pedazo de baudruche casi según el método del Dr. Weeks, obteniendo un fondo de saco perfecto que medía dos y media pulgadas inglesas desde el párpado superior al fondo.

El Dr. Nelson M. Black (Milwaukee) preguntó si la parafina no podía usarse en lugar del baudruche.

El Dr. F. C. Todd (Minneapolis) dijo que él había implantado un globo de vidrio en 50 operaciones y solamente en dos fué expulsado; en una de ellas fué quitado en vista de la irritación.

El Dr Weeks, por último, dijo que era necesario adherir el colgajo á algún punto fijo y prefería unirlo al perióstio; era necesario tener una hoja firme para sostener el colgajo en posición y que la parafina es demasiado quebradiza.

Como conclusión, el Dr. Hepburn dijo que la operación de Mules había caído un poco en descrédito, pero que había resucitado y que en los últimos cuatro años había visto 70 ú 80 casos y creía que se hace mejor ahora porque los casos son mejor elegidos.

Sobre la simetría de nuestro aparato visual como un órgano doble. Una modificación de la notación habitual de los meridianos oculares.

Dr. Herman Knapp (New-York.)—El autor dijo que en 1,473 casos examinados, en el 80 por 100 los meridianos estaban simétricamente colocados y en 20 por 100 asimétricamente. El meridiano vertical tenía una curva más fuerte como cinco veces más frecuentemente que el horizontal. En las posiciones intermedias el meridiano más fuerte se inclina al lado nasal cerca de dos veces más frecuentemente que hacia el temporal. Con objeto de establecer una designación uniforme de los meridianos del ojo y del campo visual, recomendó un método que consiste en empezar la graduación por la extremidad nasal del meridiano horizontal de los dos ojos, contando hacia arriba y continuando por todo el rededor del círculo, lo cual nos pone en perfecta armonía con las leyes de la simetría, y el diagrama se leerá lo mismo ya sea que se mire por su parte anterior ó posterior. Las cartas perimétricas contienen círculos meridianos y paralelos en todo el rededor, así es que cualquier punto ó defecto puede designarse por dos números el del meridiano y el del grado de latitud. El autor considera la proposición que hizo en Utrecht al Congreso Internacional de Oftalmología, la mejor de las que se han dado, porque reposa sobre una base científica, es fácil de aplicar y satisface las exigencias de la práctica diaria. El cambio del método antiguo requeriría: 1º Una nueva placa sobre el armazón de los anteojos del ojo izquierdo colocando el cero en el lado nasal y 180 en el lado temporal. 2º Un diagrama de la receta con el mismo cambio, para el óptico. 3º Cartas perimétricas marcadas de un modo simétrico.

Discusión.—El Dr. S. D. Risley (de Philadelphia) dijo que lamenta no convenir con el Dr. Knapp en la ventaja de abandonar los métodos empleados durante los últimos treinta años y confundir la nomenclatura ya hecha por la adopción de un método nuevo, á menos que fuese incuestionablemente mejor y más científico. Que en todas las ciencias donde se usa el círculo, el extremo izquierdo ó al Este del diámetro horizontal se usa

como punto de partida y se cuentan los grados hácia la parte superior, y debemos vacilar antes de hacer diferir la nomenclatura oftalmológica de los métodos usados tan universalmente por todos los hombres de ciencia.

El Dr. Swan Burnett (Washington) no está conforme con que el aparato visual del hombre sea un órgano doble en el mismo sentido que lo son las manos, sino que debe ser considerado como un ojo de cíclope, y que la simetría del aparato de la visión no consiste en las relaciones nasal y temporal de cada globo respecto al plano vertical. El ojo de cíclope no tiene lado nasal y temporal sino un lado derecho é izquierdo, y este procedimiento divide el aparato visual en dos mitades para lo cual no hay autorización. No ve ventaja práctica en eso.

El Dr. Edward Jackson (Denver) dijo que la tendencia es tener una base de que partir y usarla en las distintas circunstancias de la vida, y que es mejor hacer corresponder nuestros métodos á los de las otras ramas de la ciencia.

Sintomatología y etiología de ciertas variedades de uveitis. Dr. Geo. E. de Schweinitz (Philadelphia). El autor habla de la importancia del síntoma queratitis puntuada: depósito de puntos opacos generalmente colocados en forma triangular sobre la capa posterior de la córnea. Existen tres manifestaciones morbosas á las cuales se aplica este nombre: (a) queratitis superficial puntuada; (b) queratitis puntuada verdadera ó sifilítica; (c) queratitis puntuada ó Descemetitis. Ha sido sostenido por muchos autores que cuando los depósitos característicos se presentan en la superficie posterior de la córnea se encuentran con frecuencia y tal vez siempre, placas de coroiditis en alguna porción del fondo del ojo; en todas las variedades de iritis las lesiones de la córnea se pueden demostrar por un examen cuidadoso. Las causas de uveitis pueden ser diatésicas, tóxicas ó infecciosas, como por ejemplo el reumatismo, la gota, la diabetes, la sífilis, la gonorrea, ó la tuberculosis; las fiebres infecciosas y las enfermedades de la sangre. Habló de la sintomatología de la uveitis maligna ó recurrente que termina en el glaucoma secundario y en la catarata, y de la importancia del tamaño, disposición y color del depósito; de la uveitis aguda que principia por una esclero-coroiditis, especialmente en los sujetos jóvenes, y que termina en la miopía y en la opacidad lenticular polar posterior; de la uveitis crónica de tipo ligero en sujetos de edad acompañada de hemorragia del vítreo; de la uveitis plástica de recaída refiriéndose á la llegada insidiosa de ciertas variedades en individuos gotosos y reumáticos. En una forma la lesión primitiva aparece en el fondo como una modificación de la coroide bien definida; en otra clase aparece primero como una congestión conjuntival

pasajera el *hot eye* de Jonathan Hutchison, la dilatación vasomotora de Swan Burnett y la epiescleritis periódica de Fuchs.

Análisis de treinta y siete casos de uveitis con especial mención: 1º *de su etiología;* 2º *Recaídas,* 3º *Síntomas precoces raros;* 4º *Importáncia de los exámenes perimétricos. Dr. Hiran Woods Jr.* (Baltimore).

El autor estudia estos casos desde el punto de vista: 1º Síntomas visuales y aspecto intraocular; pérdida repentina y en algunos casos completa de la vista; descemetitis con metamorfopsia, fotopsia, escotoma y moscas volantes; área opaca en el campo visual deducida por el examen perimétrico. 2º Etiología: existen pocos enfermos que presentan sífilis, escrófula ó reumatismo, padecimientos intestinales ó de la menstruación, infección aguda sistemática ú oftalmía simpática. 3º Recaídas: Los 37 casos indican como causas de coroiditis plásticas, ya sea como causas directas ó por disminuir la resistencia del organismo: la menstruación al establecerse, ó después si es anormal, los desórdenes intestinales y los padecimientos naso-faríngeos. Los casos de etiología obscura presentan gran tendencia á las recaídas; los cambios de la llamada hiperhemia coroidea tienen un pronóstico reservado y exigen exámenes repetidos.

Importancia del diagnóstico de la queratitis puntuada. Dr. Harry Friedenwald (Baltimore).—El autor dice que la queratitis puntuada interna ó descemetitis se observa en varias enfermedades vasculares, en todos los casos de iritis; es un síntoma casi constante de las coroiditis exudativas y se encuentra algunas veces en las coroiditis sifilíticas y en las ciclitis agudas y crónicas. Cuando no se notan otros signos de uveitis que la descemetitis, es debido á falta de cuidado en el examen. El autor ha referido 53 casos, y aun incluyendo los casos más antiguos en los cuales el examen no se hizo tan completo como en los últimos años y aquellos en los cuales las opacidades de los medios impedían el examen, cerca de tres quintos tenían coroiditis exudativas. A falta de cuidado en el examen se dede que tantos casos son anotados como iritis y ciclitis serosas; los exudados de la porción anterior de la coroide pueden estar fuera del alcance del examen oftalmoscópico; se encuentran las descemetitis en las coroiditis, únicamente cuando hay una inflamación exudativa. La "iritis serosa" y la "ciclitis serosa" no tienen bases clínicas y estos términos deben ser abandonados.

Traumatismos del ojo que producen padecimientos del tractus uveal. Dr. Howard F. Hansell (Philadelphia).—El autor dice que los traumatismos del ojo que originan enfermedades del tractus uveal comprenden la inmensa mayoría de los traumatismos á los cuales puede estar expuesto el ojo, y que trauma-

tismos aparantemente insignificantes son seguidos en algunos casos de resultados desastrosos; que el caracter y la intensidad de la enfermedad dependen de la naturaleza del traumatismo y del estado del paciente en el momento de recibirlo; la contusión, conmoción, heridas cortantes y penetrantes del ojo y la entrada y permanencia de cuerpos extraños, producirán casi siempre una inflamación plástica ó purulenta del tractus uveal, que rara vez curará por completo y dejará por lo común pérdida parcial ó completa de la visión; las diátesis sifilítica, diabética y tuberculosa retardan la curación; los padecimientos ulteriores se modifican por las intervenciones quirúrgicas precoces; debe practicarse la enucleación inmediatamente cuando un cuerpo extraño permanece incrustado en la región ciliar y no puede extraerse ó cuando el ojo está muy estropeado.

Patología de la uveitis. Dr. W. H. Wilder (Chicago).—Sostiene el autor que todas las divisiones del tractus uveal, iris, cuerpo ciliar y coroide, pueden ser afectadas por una inflamación de importancia de cualquiera de ellas. Considera en particular las lesiones de la coroide. Es difícil hacer una clasificación satisfactoria de ellas; pueden agruparse en plásticas, serosas y purulentas; en la coroiditis aguda supurativa, hay infiltración rápida de las capas vasculares, los vasos se obstruyen, las capas externas se distienden por el exudado; hay despegamiento de la retina la cual queda envuelta en el proceso inflamatorio; el vítreo se enturbia y la tensión intra-ocular aumenta. Puede sobrevenir panoftalmia. La mayor parte de los casos son de origen traumático, pero pueden ser metastáticos y puede sobrevenir pseudo glioma. En la corio-retinitis y en la coroiditis central las alteraciones del cuerpo vítreo pueden preceder á la coroiditis. El autor ha observado opacidades tan ligeras del vítreo que escapan á un examen rápido sin un midriático, y que preceden á lesiones coroideas manifiestas.

Ciertas lesiones no específicas del tractus uveal y su tratamiento por medio de las inyecciones de pilocapina y baños turcos.—El autor observa que en el tratamiento de los padecimientos del tractus uveal, principalmente en las coroiditis exudativas, padecimientos del cuerpo vítreo é irido-ciclitis crónicas muy pocos medicamentos son útiles. Los trastornos de la salud general son causa frecuente de degeneraciones inflamatorias de este tractus aunque muchas veces el factor etiológico queda desconocido. Aunque muchas lesiones son irreparables, una gran mayoría son susceptibles de mejoría. No obstante la boga de muchas medicinas nuevas, por ejemplo, la administración interna de la tiosinamina, las inyecciones subconjuntivales de sales de mercurio, etc., ninguna de ellas da tan buenos resultados en casos

especiales como las inyecciones hipodérmicas de pilocarpina en dosis de $\frac{1}{8}$ á $\frac{1}{4}$ de grano en unión de los baños de sudor y la administración al interior del yoduro de potasio. No se ha ponderado lo bastante el valor extremo de estos agentes en ciertas lesiones profundas del ojo.

Discusión. El Dr. de Schweinitz (Philadelphia) dijo que quería ponderar, así como lo había hecho su compañero el Dr. Friedenwald, la gran importancia de ver el fondo del ojo en estos casos. Creía que los métodos antiguos de tratamiento eran mejores y que no había visto un caso en que no se obtuviera beneficio con el uso del mercurio.

El Dr. Short (Georgia) llamó la atención sobre la gran frecuencia de esta enfermedad entre los negros y que las mugeres estaban especialmente predispuestas á contraerla.

El Dr. Ziegler (Philadelphia) dice que la trementina es tambien un remedio excelente en esta clase de casos y cree que su acción se asemeja un poco á la que tiene en la fiebre tifoidea.

El Dr. J. E. Colburn (Chicago) dice le ha llamado la atención la tendencia á la recaída de ciertas formas de uveitis, en el invierno ó en los primeros meses de primavera y ha observado cierto número de casos en los cuales pudo predecir una recaída en los meses de Marzo y Abril. En estos casos ha advertido que la eliminación por los riñones era inferior á la normal con ligera presencia de albumina.

El Dr. Connor (Detroit) ha obtenido buenos resultados con el uso del yoduro de sodio ó de potasio en los casos crónicos, principiando con dosis moderadas y aumentando poco á poco.

El Dr. E. Gardiner (Chicago) habla de la importancia del ejercicio y la electricidad diciendo que son excelentes adyuvantes.

El Dr. Hiram Woods, jr., (Baltimore) dijo como conclusión, que los casos de estos padecimientos son más frecuentes en las mugeres y es de la misma opinión que el Dr. Woodruff con respecto al valor de la pilocarpina.

(Concluirá.)

SOCIEDAD FRANCESA DE OFTALMOLOGIA.

PARIS, MAYO 5 Á 8 DE 1902.

[*Concluye.*]

E. Bellencontre (Paris). *El aceite hiperyodado en terapéutica ocular (iodipin, lipiodol).*

El iodipin y el lipiodol son combinaciones estables, en las

cuales el yodo está combinado á los ácidos grasos de los aceites, en proporciones desconocidas hasta ahora, 10 y 25 por 100 para el iodipin, 40 por 100 para el lipiodol.

Su superioridad es poder ser administrados á dosis macizas en inyecciones hipodérmicas *sin dolor, sin peligro y sin iodismo.* Obran como el yodo y como los yoduros. Su eliminación es lenta, dura varias semanas y aun varios meses.

El tubo digestivo tolera bien el aceite hiperyodado: se puede darlo puro ó en emulsión:

Lipiodol á 40 por 100.....	20 centímetros cúbicos
Goma tragacanto.....	1 gramo
Goma arábiga.....	15 „
Azúcar pulverizada.....	40 „
Agua c. b. para.....	310 centímetros cúbicos

Cada cucharada de bebida contiene un centímetro cúbico de lipiodol.

Las inyecciones hipodérmicas se hacen en los músculos ó en el tejido celular. La cantidad que hay que inyectar varía con la edad y los casos.

De 1 á 5 años la dosis ha sido de un gramo por día; de 5 á 10 años, 2 gramos; en el adulto 5 á 10 gramos por día. Como tratamiento general el iodipin y el lipiodol pueden ser empleados en la sífilis terciaria, la sífilis hereditaria, la escrófula, el linfatismo y el artritismo, la *queratitis intersticial*, las *queratitis escrofulosas*, las blefaritis y las otras manifestaciones: *impétigo*, *adenopatías*. En el adulto las *iritis* graves y tardías que corresponden al período terciario de la sífilis, las iritis dudosas con descemetitis, condilomas, exudados, las hialoiditis, los enturbiamientos del vítreo, son felizmente modificadas por las inyecciones hipodérmicas y subconjuntivales.

Las instilaciones y las inyecciones subconjuntivales se hacen con la preparación al 10 por 100.

Pflüger (Berna). *Arteritis y flebitis retiniana; inyección de aceite biyodurado; gangrena parcial de la nalga.*

M. Armaignac hace las inyecciones en la parte postero-inferior del brazo, región poco sensible y en la cual son bien toleradas.

M. Aubineau observa que todas las preparaciones aceitosas son de preparación delicada. Si el aceite se calienta á 170° por ejemplo, se descompone, los óxidos grasos se desdoblan y el aceite se vuelve irritante.

Hansen (Copenhague). *Los vidrios en el queratocono.*

El autor es partidario, en individuos enfermos de queratocono, de lentes de superficie esférico-cóncava ó plano-cóncava.

M. Badal se admira de que no se prescriba ya las lentes ó conos de Steinheim.

M. Sulzer encuentra siempre astigmatismo irregular en evolución continua. El enfermo se encuentra bien con el uso de la hendedura ó agujero estenopeico.

Augiéras (Laval). *Resección de la carúncula lacrimal para el tratamiento del lacrimeo.*

La ablación de la carúncula lacrimal hipertrofiada restablece el paralelismo de los puntos lacrimales, quitando la yema caruncular que hace oficio de tapón delante del punto lacrimal.

Sulzer (Paris). *Observación sobre los vidrios á la Chamblant.*

En las correcciones de astigmía ciertos enfermos prefieren la corrección por cilindros cruzados positivos y negativos. Los afaquicos (que carecen de cristalino) tienen una agudez visual muy superior con una corrección hecha por medio de dos cilindros positivos, colocados perpendicularmente uno al otro.

M. Javal desearía que, aprovechando esta comunicación, los oculistas estudiaran de nuevo la cuestión del perfeccionamiento de la agudez visual en los operados de catarata. Aprovechándose de todo lo que ha sido ya hecho estarían seguros de obtener éxitos en una vía muy despreciada desde hace largo tiempo.

Cosse (Tours). *Operación de Motais en un caso de ptosis de origen operatorio.*

El autor se ha servido con éxito del músculo recto superior para suplir la acción insuficiente del elevador del párpado, destruído precedentemente por un traumatismo.

F. Terrien (Paris). *Corrección de la diplopía en las parálisis de los músculos del ojo.*

En lugar de suprimir completamente el uso del ojo paralizado, el autor prescribe delante de este ojo un vidrio del cual sólo la mitad es opaca.

Su empleo está indicado sobre todo en las parálisis del músculo recto interno. Se trata, por ejemplo, de una parálisis del músculo recto interno: se tendrá una diplopía cruzada que aparece desde que el objeto franquea la línea media y se dirije á la izquierda. El empleo de un vidrio cuya mitad interna sola está despulida, suprimirá la diplopía, encontrándose la pupila cubierta siempre que el ojo se dirija á la izquierda, pero al mismo tiempo dejará intacta la mitad externa del campo visual del ojo paralizado.

El autor ha notado que los enfermos prefieren mucho estos vidrios á los enteramente opacos. Gracias á la integridad de la mitad externa del campo visual del lado paralizado pueden mucho más fácilmente dirigirse y evitar los obstáculos. Por

último, siempre que la mirada se dirige hacia afuera de la esfera de acción del músculo paralizado se conserva la visión binocular.

Se puede, por medio de una pequeña montadura de ensayo *ad hoc*, modificar más ó menos la pequeña escotadura media y cubrir más ó menos la pupila según el grado de paresia del músculo.

REVISTA BIBLIOGRAFICA Y DE LA PRENSA.

Dr. Kopff.—**Traumatismo del ojo y queratocono.**—(*Bulletin Medical*, 9 de Julio de 1902.)

Con el anterior título hace el Dr. Kopff el relato de dos casos en los que la causa eficiente de la aparición del queratocono ha sido un traumatismo. En el primer enfermo el choque produjo los síntomas generales graves de una neurosis. Respecto del segundo se pregunta el autor si la acción traumática no pudo haber provocado alteraciones en las fibras nerviosas tróficas de la córnea, y por consiguiente perturbaciones de nutrición susceptibles de traer el adelgazamiento y la ectasia de la membrana.

El interés de la comunicación consiste en las siguientes particularidades:

1ª El hecho de haber tenido la oportunidad de examinar los ojos del paciente hace nueve años, cuando el ojo derecho no era aún miope y presentaba todos los caracteres de un ojo sano.

2ª Después, el haber podido comprobar la agravación de una miopía que en realidad no era sino el principio del proceso ectásico de la córnea y que se manifestaba después de un traumatismo ocular.

3ª El haber seguido durante ocho años la progresión de este proceso, hasta el punto que ha llegado actualmente, sin que durante ese lapso de tiempo el ojo izquierdo, no traumatizado, se modificara ni en su forma ni en su miopía, quedando siempre á —1.50, con una agudeza normal después de la corrección, siendo así que el queratocono es por lo común binocular. Particularidades todas que quizá autorizan para atribuir gran influencia á la causa de que se trató ó sea el traumatismo.—F. A.

EXTRACTOS DE LA PRENSA OFTALMOLÓGICA AMERICANA.
POR EL DR. CARLOS A. OLIVER.
ASISTIDO POR EL DR. BURTON K. CHANCE.
FILADELFIA. E. U.

G. JC. SUKER.—**Gomas separadas de la carúncula y de la conjuntiva ocular. Reseña de un caso y bibliografía completa de la materia.**—(*American Journal of Ophtalmology*, Marzo de 1902.) Aun cuando las gomas de la conjuntiva no sean frecuentes, Suker, después de pesquisas bibliográficas completas, concluye que no constituyen una manifestación sifilítica tan rara como los tratados parecen indicarlo. Sin embargo, considera la goma de la carúncula con un engrosamiento de la conjuntiva como proceso consecutivo que rara vez se presenta. El tiempo de su aparición varía de los diez y ocho meses después de la lesión inicial hasta los veinte años, siendo el término medio de tres á cinco años. El lugar de la producción generalmente es la mitad inferior de la conjuntiva ocular. No es difícil encontrar la ulceración superficial que cicatriza después. El diagnóstico se facilita hallando el infarto de los ganglios preauriculares y submaxilares. El tamaño varía desde el de un chícharo al de una almendra, elevándose y extendiéndose desde el párpado superior hasta el fornix.

El autor refiere un caso en el que existía un tumor de la carúncula y otro en el pliegue conjuntival inferior. Quedaron separados aun cuando el primero llegó á desarrollarse hasta un grado notable. Las gomas se presentaron como cinco años después de la lesión inicial y fueron acompañadas por el infarto ganglionar preauricular y submaxilar. La evolución de las lesiones fué clásica: después de un curso completo de tratamiento por dosis crecidas y ascendentes de yoduro de potasio, seguidas de unciones mercuriales, terminó la curación en el espacio de cuatro semanas.

R. DENIG.—**Un caso de quiste libre en la cámara anterior.**—(*The Ophtalmic Record*, Mayo de 1902.) Refiere Denig un caso en el que podía verse un pequeño quiste rojo moreno y translúcido en la cámara anterior del ojo derecho. La visión no estaba afectada, pudiéndose notar una película blanquizca sobre la cápsula del cristalino y adherencias irianas. Al discutir la etiología de estos casos, cita el autor las teorías de que pueden provenir, ya de corpúsculos libres de pigmento uveal, ó de tejido pigmentario conectivo desprendido, lo mismo que de restos de la membrana pupilar.

B. K. CHANCE.—**Historia clínica y patológica de un caso de cuerpo extraño retenido en un ojo durante vein-**

tiséis años.—(*The Ophtalmic Record*, Marzo de 1902.—Un enfermo que se presenta para tratarse de un traumatismo corneano reciente con inflamación simpática incipiente, había llevado por veintiséis años un cuerpo extraño en el ojo. Se localiza dicho cuerpo por medio de la radiografía y se enúclea el ojo lo que trajo el restablecimiento rápido del otro ojo. Se comprobó entonces que se trataba de un cuerpo metálico grande encapsulado en la retina. Se hizo un estudio histológico de los tejidos, encontrando la retina degenerada por efecto de las reacciones químicas de los fluidos del ojo sobre el cuerpo extraño, existiendo además perturbaciones notables de los tejidos producidas por las sales solubles formadas. El autor insiste en el empleo de todos los medios utilizables para descubrir y localizar los cuerpos extraños que se sospechen, é indica la conveniencia de intentar su extracción, pues retenidos producen con seguridad cambios degenerativos en el órgano que los contiene, y el congénere queda siempre amenazado por la probabilidad de una oftalmía simpática.

Otto Landman.—**Implantación de una esfera de alambre en la órbita.**—(*American Journal of Ophtalmology*, Mayo de 1902.) El autor sustituye la bola metálica lisa y llena por una esfera hecha de alambre de plata fino en forma de círculos geográficos, siete verticales y tres horizontales, soldados en sus puntos de intersección. Dicha esfera, al decir de Landman, puede insertarse por medio de unas pinzas ordinarias, uniendo los tejidos sobre aquélla. El autor encomia su facilidad de manufactura y aplicación, su ligereza y lo fijo de su permanencia en la esclerótica por las adherencias inflamatorias que se forman dentro.

H. C. Parker.—**Intervención operatoria en las complicaciones corneales de la oftalmía gonorreica. Doce casos.**—(*The Ophtalmic Record.* Abril de 1902.) Siguiendo la idea de intervenir en las úlceras de la córnea en los casos de conjuntivitis blenorrágica, Parker ha podido hacer la relación de doce casos tratados con éxito. Practica una paracentesis completa de lado á lado de la córnea al través del área necrótica. Debe mantenerse abierta la herida por varios días y se facilitará la canalización. Ninguno de sus casos ha dado muestras de infección secundaria y la córnea se limpia rápidamente después del procedimiento quirúrgico.

Burnett.—**Un caso más de ambliopía con escotoma central para los colores y perversión de la percepción general de éstos, consecutiva á la ingestión de ginebra de Jamaica.**—(*The Ophtalmic Record.* Junio de 1902.) Al examen de los ojos de un dipsomaniaco que en dos ocasiones

había ingerido como dos onzas de ginebra, pudo notarse que además de una nublazón repentina de su vista, existía un escotoma central para todos los colores en el campo del ojo izquierdo y lo mismo en el derecho, salvo la percepción del azul. En cada uno estaba disminuída la percepción de las formas, aun cuando el campo de ésta no se había limitado sino ligeramente. Los ojos eran muy miopes y las papilas bien definidas y blancas. No se notaban cambios vasculares claros:

El autor se inclina á atribuir los síntomas á una neuritis que afectara de preferencia los haces máculo-papilares, esto favorecido por cierta suceptibilidad para el alcohol metílico, pues otros individuos que lo acompañaron durante la ingestión del líquido y que tomaron mayores cantidades que el paciente no sufrieron accidentes análogos.

NOTICIAS.

XIV Congreso Internacional de Medicina. Madrid, Abril 23 á 30 de 1903. Por renuncia que del cargo de Secretario de la Sección de Oftalmología hizo el Dr. R. del Castillo, la Mesa Directiva ha quedado formada como sigue:

Presidente, Dr. D. Santiago de los Albitos.

Vicepresidentes, Dres. D. Antonio de la Peña y D. Eduardo Reina.

Secretario, Dr. D. Francisco Sanz y Blanco.

Secretarios adjuntos: Dres. D. Manuel Márquez y Rodríguez y D. Jacinto de las Cuevas y Pulido.

Los temas propuestos son:

1º "Tratamiento quirúrgico de las afecciones de las vías lagrimales."—Ponentes: Dr. Castresana y Goicoechea, Reymond (Turin), Tartuferi (Bolonia), Lapersonne y Rochon-Duvignaud (Paris).

2º "Necesidad de la unificación de las escalas optométricas."—Ponentes: Dr. D. Jacinto de las Cuevas y Pulido, Landolt (Paris).

3º "Las neuritis ópticas en el curso de las infecciones agudas."—Ponentes: Dr. D. Francisco Sanz y Blanco, Vincenti (Nápoles), Antonelli (Paris).

4º "Investigaciones acerca de la acción de los medicamentos sobre la pupila, la acomodación y la tensión intra-ocular."—Ponente: Dr. D. Manuel Márquez Rodríguez.

Entre las conferencias que se darán en las asambleas generales se encuentra la del Dr. J. Santos Fernández: "Las enfermedades de los ojos en un país tropical."

Tomo V. DICIEMBRE DE 1902. Núm. 6

ANALES

DE

OFTALMOLOGIA

TRABAJOS ORIGINALES.

DOS CASOS DE PARÁLISIS DEL MÚSCULO OBLICUO SUPERIOR, CONSECUTIVA Á LA TREPANACION DEL SENO FRONTAL.[1]

Por el Doctor Manuel Quintela.

Montevideo. Uruguay.

Stanculeanu, interno de los Hospitales de Paris, ha publicado en el número de Enero de los "Archives d'Ophtalmologie" del corriente año, un artículo con el título de nuestra comunicación, en el que relata dos casos de parálisis del oblicuo superior, observados por él.

En el primero de los casos de Stanculeanu se trataba de una sinusitis frontal aguda, operada por el procedimiento de Kuhnt, de Königsberg (resección de las paredes anterior é inferior del seno frontal, adherencia del colgajo cutáneo-músculo-perióstico á la pared craneana, supresión de la cavidad sinusal). El segundo hace referencia á una sinusitis fronto-etmoido-maxilar crónica trepanada por Lermoyez, siguiendo también el procedimiento de Kuhnt. En ambos casos se observó una parálisis del oblicuo superior, al cambiar el primer

1 Sociedad de Medicina de Montevideo. Marzo de 1902.

apósito en uno de ellos y cuatro días después de la intervención en el otro.

En los meses de Marzo y Junio del año aterior he tenido ocasión de observar, con mis colegas los doctores Isola y Demicheri, dos casos análogos á los de Stanculeanu, de los que haré una breve exposición.

Observación número 1.—*Sinusitis fronto–etmoido–maxilar derecha.—Trepanación.—Parálisis consecutiva del oblicuo superior.*

Angela D., italiana, de 33 años, me fué enviada del departamento de Flores, por el Dr. J. P. Freitas, ingresando á mi servicio del Hospital de Caridad el 22 de Junio de 1901. Desde un año atrás sufría de una cefalalgia continua muy intensa, localizada en la región frontal derecha y de un escurrimiento purulento, muy fétido, por la fosa nasal correspondiente.

Examen.—*Rinoscopia anterior.*—Fosa nasal izquierda: normal. Fosa nasal derecha: pólipo mucoso inserto en el meato medio y bañado por un pus fluido, muy fétido.

Rinoscopia posterior.—Nada de anormal.

Transiluminación de la cavidad bucal.—Opacidad de la región subpalpebral derecha, falta de percepción con el ojo derecho del reflejo luminoso de la lamparilla.

Transiluminación de las regiones frontales.—Opacidad de la región frontal derecha.

Percusión de la región frontal derecha: muy dolorosa; indolente la izquierda.

Por la presión hecha con los pulgares, sobre la cara orbitaria de los senos frontales, se provocaba un dolor intenso en el lado derecho.

Punción exploratriz del seno maxilar derecho al través del meato inferior, seguida de lavado evacuador: sale una gran cantidad de pus, grumoso, muy fétido.

Punción del seno maxilar izquierdo.—El agua vuelve limpia.

Diagnóstico. — Sinusitis fronto–etmoido–maxilar crónica, derecha.

Operación.—4 de Julio. Trepanación del seno frontal por el procedimiento de Luc. Encontramos un seno frontal pequeño, de paredes espesas, tapizadas por una mucosa fungosa, Hicimos saltar la pared anterior con el escoplo y resecamos parcialmente la pared orbitaria, con la pinza de Chatellier. Al desprender el periostio deslizó la legra, penetrando á bastante profundidad en el ángulo interno de la fosa orbitaria.

Algunos días después de la operación nos manifestó la enferma que veía doble, cosa que nunca había observado antes de la operación. No dimos importancia á este hecho, pensando que el edema post-operatorio, del párpado superior, bastante considerable en nuestra enferma, lo explicaba. Sin embargo, el edema desapareció y la visión doble no, razón por la cual rogamos á nuestro compañero el profesor Isola, que examinara á la enferma y nos hiciera conocer su opinión. Esta fué categórica: se trataba de una parálisis del oblicuo superior, tal vez producida por infiltración sanguínea del músculo.

1º de Agosto. Trepanación del seno maxilar por el procedimiento de Luc y raspado de las células etmoidales á través del seno maxilar.

El 17 de Septiembre volvía la enferma á su departamento conservando siempre su diplopia.

Observación número 2.—*Sinusitis fronto-etmoido-maxilar izquierda.—Trepanación por el procedimiento de Luc.—Parálisis consecutiva del oblicuo superior correspondiente.*

Juan P., oriental, de 30 años. guardia civil. Se presentó á la Policlínica del Hospital de Caridad el 19 de Marzo de 1901, quejándose de obstrucción de la fosa nasal izquierda que databa de más de un año.

Examen.—*Rinoscopia anterior.*—Pus y pólipos mucosos en el meato medio izquierdo. Nada de anormal en la fosa nasal derecha.

Rinoscopia posterior.—Nada de anormal.

En varias sesiones se extrajeron los pólipos y se practicó

un raspado del meato medio, y del laberinto etmoidal, invadido por los pólipos y la supuración.

La obstrucción nasal desapareció, la supuración del meato medio no.

Investigaciones del lado de los senos nos dieron el siguiente resultado: Transiluminación de la cavidad bucal: opacidad de la región subpalpebral izquierda y falta de percepción con el ojo correspondiente del reflejo luminoso de la lamparilla. Dolor á la presión al nivel de la pared orbitaria del seno frontal izquierdo. Lavado del seno maxilar izquierdo al través de su orificio natural: sale abundante cantidad de pus, en extremo fétido.

Lavado del seno maxilar derecho: el agua vuelve limpia.

Diágnóstico: sinusitis etmoido-maxilar crónica izquierda y probable sinusitis frontal del mismo lado.

El 30 de Mayo trepanamos el seno maxilar por el procedimiennto de Luc (trepanación por la fosa canina, raspado cuidadoso de las paredes del seno,—contra-abertura y drenaje nasal—sutura de la mucosa bucal). Encontramos un seno maxilar grande, completamente lleno, atascado de fungosidades, bañadas por un pus fluido muy fétido.

Curación diaria, consistiendo en lavados del seno maxilar con un catéter de la trompa de Eustaquio, que se hacía penetrar al través del hiatus artificial hecho en el meato inferior.

La supuración del seno maxilar desapareció rápidamente; y á pesar de ello se encontraba en todos los exámenes rinoscópicos pus en el meato medio.

La persistencia del escurrimiento nasal (que no venía del seno maxilar) y del dolor á la presión de la pared orbitaria del seno frontal nos decidió á trepanar esta última cavidad.

El 20 de Julio lo abrimos por el procedimiento de Luc. Encontramos un seno muy grande que se extendía hasta la apófisis orbitaria externa, desdoblando la mitad interna de la bóveda orbitaria, tapizado por una mucosa fungosa, considerablemente aumentada de espesor, y bañada por un pus fluido,

no fétido. Con la pinza de Chatellier hicimos saltar una parte de la pared orbitaria, desprendiendo previamente el periostio orbitario.

El canal fronto–nasal fué agrandado con el escoplo hasta permitir el paso del dedo pequeño, las células etmoidales anteriores cuidadosamente raspadas.

Drenaje con un canalizador de Luc, sutura de la piel, vendaje.

Cuatro días después al cambiar el vendaje se notó un edema considerable del párpado superior izquierdo que persistió algunos días más.

Tratamiento consecutivo, lavados del seno frontal al través de su orificio natural con soluciones antisépticas diversas (agua oxigenada, formol, etc.). La supuración persiste aún.

En el mes de Octubre se quejó el enfermo de que desde la trepanación del seno frontal veía doble.

Nuestro ilustrado colega el Doctor Demicheri que lo examinó hizo el diagnóstico, parálisis del oblicuo *superior*.

¿Cuál es la causa de esta parálisis?

Como lo observa Stanculeanu, la parálisis ha sido descubierta en cada uno de sus casos en el primer examen hecho después de la operación; antes de ella los enfermos no habían notado trastorno alguno de la visión; es pues lógico suponer que aquélla ha sido ocasionada ó por el traumatismo operatorio ó por la reacción inflamatoria que ordinariamente le sigue.

Si la parálisis fuera debida al edema post–operatorio, sería tan fugaz como él, desaparecería seis ú ocho días después. No ha sucedido así en los casos del autor, la diplopia sólo desapareció mediante una intervención quirúrgica (avanzamiento del recto inferior) hecha por M. Landolt. Debe, pues, atribuirse la parálisis al traumatismo operatorio.

"Si se admite, dice Stanculeanu, que el gran oblicuo ha sido lesionado durante la operación, el hecho no ha podido producirse sino en uno de los momentos siguientes: *A*) al rese-

car la parte inferior de la pared anterior del seno ó aun la pared orbitaria; *B*) al raspar el canal fronto-nasal. El canal naso frontal se encuentra situado muy lejos del músculo gran oblicuo y de su polea y es casi imposible que pueda ser alcanzado por la cucharilla. Mucho más verosímilmente se interesa el músculo ó su polea por la resección de las paredes anterior é inferior del seno frontal. Como se puede uno dar cuenta por el estudio anatómico de la región, la polea del oblicuo se inserta sobre el techo orbitario á 5 ó 6 mm. por debajo del reborde orbitario superior y á 1 mm. ó 1½ mm. detrás del borde anterior de la cara interna de la órbita."

Con estas palabras textuales explica M. Stanculeanu el origen de la parálisis del oblicuo mayor, observada en sus dos casos. La misma explicación puede aplicarse á los nuestros. En el primero resecamos parcialmente la pared orbitaria del seno y desprendimos inadvertidamente el periostio orbitario; necesariamente la polea de reflexión ha debido ser interesada. En el segundo también resecamos una parte considerable de la pared orbitaria.

SOCIEDAD OFTALMOLOGICA MEXICANA.

Sesión del 2 de Octubre de 1902.

Presidencia del Dr. López.

Dr. J. Santos Fernández (de la Habana).—*Trastornos oculares de origen obstétrico.* (Publicado *in extenso* en el número anterior.)

La Mesa acordó se den las gracias al Dr. Santos Fernández por el envío de su importante trabajo.

Dr. M. Uribe Troncoso. Vesícula flotante del vítreo. (Será publicado *in extenso.*)

El Dr. López considera el caso extraño y difícil de formu-

lar acerca de él una opinión, sin previo estudio y consulta. Propone aplazar la discusión para la próxima sesión.

Cisticerco del vítreo. Tratamiento por la electrolisis.

Dr. F. López. Ha seguido estudiando su enfermo de cisticerco presentado en la sesión anterior, y no encuentra cambio alguno en el estado del ojo, aunque el enfermo dice estar mejor, tal vez por temor al tratamiento. En los experimentos que ha emprendido acerca del valor parasiticida de algunas inyecciones subconjuntivales, se encontró con que el extracto de helecho macho es muy espeso y sólo fácilmente soluble en el éter; pero el Profesor Calderón logró ya disolverlo, á partes iguales en aceite esterilizado. Inyectada una gota de extracto bajo la conjuntiva de ojos de perro y conejo, produjo una gran inflamación y edema que cedieron luego. Inyectado en el vítreo éste se opacó por completo. Hará la enucleación y comunicará las lesiones que se encuentre.

Siendo la substancia en forma de extracto poco manejable, se propone hacer con la mezcla en aceite nuevos experimentos.

Pensando en la punción electrolítica, encuentra que todos los autores la hacen con el polo positivo en el tratamiento de las opacidades del vítreo y en el despegamiento de la retina. El polo positivo es menos activo, menos destructor, á él van los ácidos y el oxígeno y éste último se combina formando una pequeña escara. Al polo negativo van los álcalis y el hidrógeno, que se desprende en forma de burbujas y forma una escara más grande. Si se resuelve á hacer la electrolisis empleará el polo positivo dentro del ojo y no el negativo.

El Dr. Uribe y Troncoso ha estado estudiando el punto sirviéndole de base la enferma de cisticerco que presentó el Dr. Montaño en sesiones pasadas. La absorción de las substancias inyectadas bajo la conjuntiva es tan pequeña, que se cifra en millonésimos. La del bicloruro de mercurio es tan mínima, que Mellinger le niega toda acción útil, y ha preconizado en su lugar el cloruro de sodio simple. No cree en la utilidad de las inyecciones subconjuntivales como parasiticidas en estos casos, pues todavía del humor acuoso ó del vítreo, la sal mercurial tendría que atravesar la vesícula del cisticerco.

Con el animal vivo, el ojo está expuesto á la irido-coroiditis, á la atrofia, etc., y estos ojos están por lo tanto en estado de oportunidad morbosa y deben ser tratados sin pérdida de tiempo. La electrolisis es un procedimiento racional que parece en principio más fácil que la extracción con pinzas,

pero sus resultados son más dudosos é inciertos. En el caso del Dr. Montaño, el Dr. Vélez practicó la electrolisis con el polo negativo, y al pasar la corriente hubo dolor intenso y miosis, demostrándose así el efecto sobre el ojo. Le caben muchas dudas acerca de lo aseverado en la sesión anterior, respecto á la muerte del animal.

Piensa que la electrolisis en las condiciones de antisepsia que fué hecha no fué perjudicial, probablemente, y que la vesícula al seguir creciendo produjo la irido-coroiditis intensa que obligó á enuclear el ojo, pues había ya hipopión.

Panas duda de la eficacia de la electrolisis, y todos los autores europeos están de acuerdo en que el mejor procedimiento es la extracción con pinzas. Para demostrar este aserto, citó las estadísticas siguientes:

A. Graeffe, en 45 tentativas de extracción, fracasó 15 veces (30 éxitos). Leber, 4 veces en 18 (14 éxitos). Con pocas excepciones el ojo ha conservado su forma y volumen y á veces algo de su función.

Hirschberg, cuenta 8 curaciones en 30 extracciones; Cohn 4 en 5; Treitel 3 en 4, y Manz una en una. Gallemaerts, una en una (sub-retiniano). De Vincentiis, una en un caso en el vítreo; el enfermo no sólo conservó la agudeza visual que tenía ($\frac{1}{60}$) sino que aumentó; deduce de allí que la extracción es el procedimiento de elección.

Schmidt-Rimpler ha observado en varias clínicas alemanas, que la proporción es de un cisticerco para 100 enfermos. En 7 casos de cisticerco en el vítreo, tres veces ha obtenido $V = \frac{1}{2}$ á $\frac{1}{4}$, y en todos ha evitado la inflamación y la tisis del ojo, conservando el órgano.

Griffith ha tenido dos éxitos en dos intervenciones.

En resumen, todos han tenido casi el 60 á 70 por 100 de éxitos.

El Dr. Uribe opina que el procedimiento de extracción es más fácil en los cisticercos sub-retinianos, pero que en los intra-vítreos no es mucho más difícil; que se debe determinar el lugar geográfico del parásito, y vigilar con el oftalmoscopio la marcha de las pinzas. No importa perder algo de vítreo, pues en la catarata se pierde hasta un tercio de su volumen sin que venga siempre el despegamiento. La extracción da todas las facilidades, no produce opacidades del vítreo como la electrolisis y la herida se puede cerrar violentamente.

La determinación de las coordenadas por el procedimiento de Schmidt-Rimpler da seguridad, y como incisión basta 1 á $1\frac{1}{2}$ centímetros.

El caso del Dr. Montaño le parecen interesante además,

por la *emigración del cisticerco*, que de las cercanías de la corona ciliar pasó á la parte posterior y superior del ojo, y para explicarla se adhiere á las opiniones siguientes de De Vincentiis. 1º, las tranformaciones de las paredes quísticas son las que obligan al cisticerco á salir de los quistes para no morir. 2º La emigración se efectúa habitualmente á través de alguna laguna por constitución incompleta; excepcionalmente por ruptura de las paredes. 3º El gusano se detiene en donde encuentra un medio mejor. Forma otro quiste en el cual permanece, aunque la comunicación con el quiste precedente persiste siempre (Annali di Ottalmologia, 1899).

El Dr. Montaño toma la palabra para apoyar las ideas del Dr. Uribe, considera la aplicación de la electrolisis en su caso como un fracaso evidente, y es partidario de la enucleación siempre; pero dice que se debe intentar la extracción del cisticerco con pinzas, y si no se obtiene entonces enuclear. Presenta además el corte meridiano del ojo con el cisticerco preparado por el Dr. Uribe Troncoso, en el cual se ve claramente conservado el parásito y su vesícula.

El Dr. López dice que el procedimiento de extracción es conocido desde Graefe, pero que también se han tenido fracasos, y que por lo tanto se deben intentar antes otros medios. Que no debe dudarse la absorción por sobre la conjuntiva, pues que por ahí se absorben las soluciones de atropina, etc., que aplicamos diariamente. Que en la mayor parte de los casos citados como éxitos por la salida de la vesícula, no se dice cómo quedó el globo ocular después de operado.

El Dr. Vélez no considera el caso del Dr. Montaño como un fracaso, puesto que no se pedía á la electrolisis otra cosa que la muerte del animal, y cree que ésta se obtuvo, puesto que durante quince días que aún fué explorable el fondo del ojo, la vesícula no tuvo movimientos, y que se recuerde por otra parte, que cuando se operó ya ese ojo tenía algunos exudados en el vítreo y que no debemos culpar á la electrolisis, medio aséptico de tratamiento, de haber producido una irido-coroiditis.

En un artículo publicado en los "Anales de Oftalmología" ha hablado de varios casos de extracción de cuerpos metálicos intra-oculares por medio del electro imán, y estas intervenciones le han dado la oportunidad de trabajar en el vítreo, palpando las dificultades que se tienen para extraer un cuerpo metálico con el electro-imán, que es como si dijéramos un agente animado que atrae, buscando así sin vacilación el cuerpo extraño, y esas intervenciones lo han vuelto más prudente al hacer operaciones sobre el vítreo, no considerando fácil la

extracción con pinzas de una vesícula redonda y transparente, sobre la que no se puede hacer presa fácil.

La vesícula puede salir, es verdad, al salir el vítreo, pero no opina porque sea sin peligro la salida de este importante medio ocular. Por último, no se debe juzgar del valor de un procedimiento terapéutico por un solo caso favorable ó adverso. El seguirá ensayando la electricidad como más sencilla que la extracción, y entonces podrá fundar conclusiones.

El Dr. Chacón dice que las tentativas de los Dres. López y Vélez no son criticables científicamente, puesto que intentan una nueva vía en el tratamiento de la afección que se estudia; pero que él se adhiere á las opiniones de los Dres. Uribe y Montaño, reconociendo que el cuerpo vítreo es un humor transparente que con facilidad pierde esta propiedad y además está dispuesto para infectarse á pesar de todos los cuidados; por otra parte, el cisticerco al principio es inofensivo, pero después secreta toxinas que producen la irido-coroiditis, por esto es que no se debe dejarse pasar mucho tiempo sin intervenir enucleando.

El Dr. Chávez opina por que la electrolisis fué un fracaso, puesto que aun cuando se cree que mató al cisticerco no salvó al ojo. Habla del poco peligro que tienen las heridas de la esclerótica bien tratadas, y recomienda para la extracción de la vesícula, el gancho de preferencia á la pinza. Cuando la incisión se hace muy atrás se debe hacer antes una tenotomía.

El Dr. M. Uribe Troncoso insiste también en que este caso fué un fracaso manifiesto de la electrolisis, pues de dos cosas uno: ó no produjo la muerte del animal y entonces la vida subsecuente de éste fué la causa de la irido-coroiditis que destruyó el órgano y la intervención resultó inútil, ó habiéndola producido la permanencia del cadáver del animal fué la causa de los accidentes infecciosos que reclamaron la enucleación, y entonces fué enteramente ineficaz para salvar no sólo la función sino el órgano. A su juicio, la mejor intervención es la extracción inmediata.

COLEGIO DE MÉDICOS DE FILADELFIA.

Sección de Oftalmología.

Sesión del 21 de Octubre de 1902.

Ruptura múltiple de la coroide.

El Dr. H. F. Hansell, presenta un hombre de 22 años de edad con ruptura múltiple de la coroide, luxación parcial del cristalino y glaucoma pasajero, consecutivos á un fuerte golpe sobre el ojo izquierdo con un cerrojo de hierro. Sobrevino ceguera de varios días de duración. Se siguió un período de mejoría parcial que fué reemplazado de nuevo por la pérdida casi completa de la visión y con el globo del ojo excesivamente duro. La tensión fué reducida á + 1 por el uso local de eserina y los sudores provocados por la pilocarpina, pero la congestión peculiar del ojo sugería más bien una uveitis general que un glaucoma; la pupila ligeramente dilatada y casi inmóvil, las diferentes profundidades de la cámara anterior, y la lentitud en obtenerse la mejoría indicaban cesar el uso de la eserina y sustituirla por la atropina. Esto fué seguido inmediatamente por diminución de la congestión, desaparición del dolor agudo y mejoría rápida de la visión. El tratamiento se continuó hasta que el paciente salió del hospital. Este caso es interesante: 1º Por la coexistencia de ruptura múltiple de la coroide, sub-luxación del cristalino y glaucoma posterior. 2º El valor del tratamiento por medio de la atropina en ciertas condiciones, en el glaucoma traumático. 3º La presencia de los síntomas encontrados por otros observadores en la luxación parcial del cristalino: la ondulación y temblor de las líneas. 4º El aumento en la refracción del ojo.

Discusión.—El Dr. Schweinitz ha visto recientemente un caso análogo en el cual aparecieron todos los síntomas de un glaucoma después de un fuerte golpe sobre el globo del ojo. La pupila estaba dilatada y el cristalino sub-luxado. Al uso de la eserina siguió un alivio inmediato del dolor y de la tensión que estaba aumentada, pero al cabo de 36 horas los síntomas empeoraron con la eserina y entonces fueron aliviados por medio de la escopolamina. El Dr. Randall citó un caso de sub-luxación del cristalino que producía 5 D. de astigmatismo que después desaparecieron. Cree que algo más que la sub-luxación del cristalino es necesario para producir síntomas de aumento de tensión, y mencionó un caso visto

recientemente por él, de luxación parcial del cristalino dentro de la cámara anterior, en el cual podría haberse esperado que sobreviniera glaucoma, pero sin embargo la tensión permaneció normal. El Dr. Harlan observa que la atropina no siempre origina glaucoma, aun en los casos en que hay predisposición á esta enfermedad. Ha atendido á una mujer en un ataque agudo, en el cual se prescribió eserina como una medida temporal preparatoria para una iridectomía, siendo mejorados los síntomas por completo por la duboisina administrada por un error del farmacéutico. El Dr. Hansell cree que debe darse cualquiera otra explicación distinta de la obstrucción del ángulo de filtración, para explicar el aumento pasajero de la tensión consecutiva á los traumatismos del ojo. Cree que se presenta una colección de fluido en la cámara vítrea, la cual por la presión retarda el paso de la sangre en los grandes troncos venosos y origina los síntomas glaucomatosos. El Dr. Risley cree que el glaucoma consecutivo á la extracción de la catarata se explicaría por la presencia del cuerpo vítreo en la cámara anterior, el cual obstruiría el ángulo de filtración, y que la diminución de la hipertensión sigue á la reposición del cuerpo vítreo á su posición primitiva.

Flemón intenso de la órbita consecutivo al empiema del etmoide.

El Dr. William Campbell Posey, presenta un caso que tenía todos los síntomas de una celulitis orbitaria idiopática. La operación á través de los tejidos de la órbita parecía durante algún tiempo necesaria, pero el descubrimiento de un escurrimiento nasal purulento, y el drenaje subsecuente de gran cantidad de pus proveniente de las celdillas etmoidales, después de la extirpación de una parte del cornete medio, demostró que la afección ocular era consecutiva á la lesión del seno accesorio. El dolor agudo en la parte posterior del ojo y en la sien, la gran exoftalmía y el hinchamiento de los párpados, se curaron rápidamente después de la evacuación del pus. El ojo quedó ciego por una semana después de la aparición de los síntomas iniciales, y permaneció en este estado aun después que el globo del ojo había vuelto á su posición normal y todos los síntomas de la inflamación habían desaparecido. El nervio óptico estaba pálido y la circulación retiniana disminuída. No había habido neuritis. Llamó la atención sobre la importancia de un examen completo de la nariz y sus senos accesorios en todos los casos de celulitis orbitaria y la ventaja de dar salida al contenido del seno afectado á través de la nariz, cuando esto sea posible, mejor que por una incisión orbitaria.

Perforación espontánea de la córnea.

El Dr. C. A. Veasey refiere un caso de perforación espontánea de la córnea con prolapsus del iris, que se produjo en el centro de una pequeña mancha consecutiva á un ataque de conjuntivitis purulenta con ulceración de la córnea seis años antes. La paciente es una mujer joven y llena de salud.

La perforación se produjo sin prodromos y sin violencia de ninguna especie. No se presentaron síntomas inflamatorios ni se pudo descubrir ningún cambio apreciable con una lente corneana. La perforación no se cerró hasta el vigésimo día.

Discusión.—El Dr. Ziegler cree que los pocos casos de ruptura espontánea de la córnea que él ha visto, son debidos á la degeneración calcárea; el frotamiento de los párpados sobre la área afectada adelgaza la córnea y provoca la perforación. En contestación á una pregunta del presidente, el Dr. Veasey dijo que esta mujer no tenía padecimiento orgánico y no era anémica.

Cuerpos extraños metálicos en el interior del ojo, localizados por el método de radiografía de Sweet y extraidos por medio del imán.

El Dr. G. E. de Schweinitz refiere 5 casos de cuerpos extraños metálicos descubiertos en el interior del ojo por medio de los rayos Roentgen, habiendo llegado los enfermos á su servicio en el Hospital de la Universidad durante el mes pasado.

I. Cuerpo extraño metálico incrustado en la coroide cinco semanas antes del examen; área hemorrágica en la retina y despegamiento de su porción inferior y nasal; V = los movimientos de la mano. El cuerpo extraño fué extraído á través de una pequeña incisión de la esclerótica hecha en el punto indicado por los rayos X, habiendo sido colocada la extremidad del imán de Sweet cerca de la herida, pero no dentro de ella. Siguió la curación sin interrupción con conservación de la visión como existía antes de la operación.

II. Catarata traumática enviada para su extracción; los rayos X revelaron la presencia de un cuerpo extraño en la región ciliar inferior; fué extraído de la misma manera que la descrita anteriormente; curación sin interrupción; V = buena proyección luminosa sobre todas las porciones del campo visual; la catarata será extraída después. El cuerpo extraño había estado incrustado por más de dos meses, pero su presencia no se había sospechado.

III. Cuerpo extraño incrustado en la coroide más allá de la región de la mácula durante seis meses; los medios del ojo claros, de tal manera, que la masa de exudado que rodeaba el cuerpo extraño podía ser vista con el oftalmoscopio, aunque el cuerpo extraño mismo no era visible. La punta del imán aplicada á la esclerótica sobre la región descrita produjo dolor agudo y fué seguida de desalojamiento del cuerpo extraño; el examen posterior por los rayos X confirmó su presencia. El imán colocado sobre los labios de una incisión de la esclerótica no extrajo el cuerpo extraño. La introdución de la punta de extensión del imán dentro del cuerpo vítreo fué igualmente sin éxito. El ojo curó sin reacción de importancia; V = los movimientos de la mano, debido á un despegamiento extenso de la retina que había existido antes de la operación. El examen subsecuente por los rayos X fué impotente para descubrir el cuerpo extraño, haciendo esto creer posible que pudiera haber salido y escapado al examen.

IV. Cuerpo extraño en la región ciliar inferior é interna incrustada durante dos días; el ojo ya estaba infectado cuando fué visto; presencia de pus en la cámara anterior con iris descolorido. El cuerpo extraño fué llevado por medio del imán hasta la cámara anterior según el método aconsejado por Haab y extraído á través de una incisión de la córnea; extracción subsecuente del cristalino y llenamiento de la cámara anterior con barritas de iodoformo, según el método aconsejado por Haab y Ostwalt. El caso es demasiado reciente para definir su marcha ulterior, pero la panoftalmía no ha sobrevenido y el ojo está mejorando.

V. Catarata traumática con antecedentes de cuerpo extraño el cual sin embargo no era visible; el examen por los rayos X revela su presencia en la porción posterior del cristalino; el enfermo fué sometido después á una operación para extraer el cristalino.

El Dr. de Schweinitz aunque está seguro del gran valor del imán gigante y la conveniencia en cierto número de casos recientes, de llevar el cuerpo extraño á la cámara anterior, según el procedimiento descrito por el profesor Haab, cree que con los métodos exactos de localización actuales, especialmente cuando el cuerpo extraño ha existido por un largo período de tiempo, hay menos probabilidades de que sobrevengan complicaciones si se hace una pequeña incisión en la esclerótica directamente sobre el punto que ocupa el cuerpo extraño y éste es sacado á través de esta herida sin la introducción de la punta de extensión del imán dentro del cuerpo vítreo, que si el cuerpo es atraído á la cámara anterior. Bajo este

respecto está enteramente de acuerdo con un escrito reciente del Dr. Risley.

La importancia de someter los enfermos de catarata traumática á la fotografía con los rayos X, queda bien ilustrada por dos de los casos.

Discusión.—El Dr. Risley reitera su convicción en la superioridad de la extracción á través de una incisión escleral cerca de la posición previamente determinada del cuerpo extraño, comparada con el empleo de imanes poderosos para atraer el cuerpo metálico del vítreo á la cámara anterior. Cuando los cuerpos extraños han permanecido en el globo del ojo por largos períodos de tiempo, hay el peligro adicional de desgarrar la retina usando imanes de fuerte poder de atracción. En un caso reciente en que se trataba de un pedazo delgado de acero que había permanecido en el cuerpo vítreo durante dos días, tuvo oportunidad de observar al aplicarse el imán que el cuerpo metálico dió una vuelta completa dentro del cuerpo vítreo apareciendo primero el extremo romo por la herida de la esclerótica. El Dr. A. G. Thomson se refiere á la indicación hecha por el Dr. Kipp, de sacar partido de esta imantación del metal que está en el ojo, por la construcción de un imán cuyos polos pudieran invertirse rápidamente, creyendo que por este medio las partículas metálicas pudieran ser libertadas del tejido en el cual están incrustadas. El Dr. Sweet manifestó que la posición del cuerpo metálico afecta en gran extensión la rapidez con la cual se cubre de exudado. Relativamente pocos cuerpos extraños alcanzan el interior del ojo con fuerza suficiente para incrustarse ellos mismos en la retina ó la coroide, la mayor parte caen á la parte inferior del cuerpo vítreo después de entrar al ojo. Cuando el cuerpo metálico está situado cerca del cuerpo ciliar, puede formarse al rededor de él una masa de tejido nuevo en pocos días, mientras que varias semanas puedan pasar antes que los cuerpos extraños colocados atrás del ecuador del ojo sean cubiertos de manera semejante. El Dr. William Thomson recordó un caso que había referido antes, demostrando el poder de atracción del imán de Sweet. El cuerpo metálico estaba situado arriba y del lado temporal del ecuador del ojo. Cuando el imán fué colocado en la herida de entrada cerca del cuerpo ciliar, la partícula de acero pasó á través á todo lo largo del cuerpo vítreo y fué extraído. El Dr. Zentmayer mencionó un caso de inéxito del imán gigante para extraer una partícula de hierro situada cerca de la mácula, siendo sacado el cuerpo metálico después, por la punta del imán de Johnson, introducida en la situación indicada por las fotografías tomadas por los rayos X.

SOCIEDAD MÉDICA AMERICANA.

Sección de Oftalmología.

[*Continúa.*]

Saratoga, Junio 10 á 18 de 1902.

Discurso del presidente de la Junta de exposición de literatura oftalmológica antigua, americana, inglesa y colonial. Dr. Casey A. Wood (Chicago).—El autor dice que es imposible separar la literatura oftalmológica de la literatura médica general. Las escuelas griegas obtuvieron muchos de sus conocimientos de terapéutica ocular de los egipcios. En la región del antiguo Nilo había "médicos de los ojos." De la escuela griega salieron los oculistas romanos, seguidos de los oftalmologistas árabes. Se refirió á la obra de Bartolomé Traheron (1543) en la cual estaba descrita la catarata como "un humor viscoso viniendo á la niña del ojo." El primer tratado especial y completo del ojo escrito en inglés, fué el de Ricardo Banister, que observó desde muy temprano el daño hecho á los ojos inflamados por la aplicación de medicinas astringentes. En la exposición hay la primera edición del libro de Newton que desempeñó un papel en el desarrollo de la oftalmología. Uno de los oculistas mejor conocidos del siglo diez ocho fué Tomás Woolhouse, seguido por su discípulo John Taylor; el primero fué autor de muchos libros que trataban del ojo y el primero que indicó la posibilidad de hacer una pupila artificial. En 1759 William Porterfield publicó su tratado magistral del ojo y en 1743 William Rowley publicó una obra ilustrada con grabados hechos sobre acero y cobre. John Ware, que murió en 1816, escribió muchos libros de oftalmología. Al principio los oftalmologistas mejor conocidos eran los ingleses y franceses, pero fueron eclipsados pronto por los cirujanos alemanes. En seguida apareció el más grande de los libros de texto ingleses escrito por William Mackenzie. La primera obra completa que se publicó en América fué escrita por John Saunders, que fué el primero que fundó un hospital para las enfermedades de los ojos. El primer libro de texto de un escritor americano fué el de Jorge Frick. Los americanos pronto siguieron los progresos oftalmológicos. Isaac Hays, el primer redactor del *American Journal of Medical Science*, escribió mucho sobre asuntos de oftalmología. El primer tratado canadense fué el de Henry Howard (Montreal) obra en la cual hay una descripción de extracción de una catarata por un cuchillo en punta de flecha. Para concluir el Dr. Wood llamó la atención espe-

cialmente sobre la excelencia del libro de texto de William Mackenzie y dijo que no había hoy descripción más completa de los padecimientos externos de ojo.

Neuro-epitelioma de la retina (glioma) con descripción de algunos casos. Dr. C. R. Holmes (Cincinati).—El autor examinó la historia de esta materia y estudió la cuestión de si esta clase de tumores deberían ó no clasificarse entre los sarcomas. Toma en consideración el aspecto macroscópico y el diagnóstico diferencial. No se ha observado ningún caso en el cual esta enfermedad pase de un ojo al otro; aunque los dos ojos se enferman, en una inmensa mayoría de casos la enfermedad principia independientemente en cada ojo, hecho que considera de interés tanto más que pudiera argüir en favor de una doble enucleación para salvar la vida, si es hecha primitivamente. Discutió con detalles varios casos.

Discusión. El Dr. Herman Knapp (New York) refirió tres casos de esta enfermedad.

El Dr. Weeks (New York) habló de la inclusión del tejido meso blástico en esos tumores y cree que el término glio-sarcoma les es particularmente aplicable.

El Dr. Hyers (Cincinnati) habló de un enfermo á quien se había practicado la enucleación hacía nueve años y se encontraba en perfecto estado de salud.

El Dr. Baker (Cleveland) habla de las dificultades del diagnóstico y dice que hace varias semanas ha enucleado un ojo en el cual él y otros oculistas habían diagnosticado glioma, pero en el cual el anatomo-patologista dijo no existía tal padecimiento.

El Dr. Jackson (Denver) se refiere á un caso que ha tenido recientemente en un adulto, en el cual los síntomas físicos eran de tal naturaleza que si se hubiese tratado de un niño lo hubieran conducido á diagnosticar glioma.

El Dr. Pyle (Philadelphia) habla de un caso en el cual se diagnosticó glioma y sobre el ojo enucleado se encontró un cisticerco sub-retiniano.

El Dr. Risley (Philadelphia) dice que con frecuencia se encuentran muchas dificultades en el diagnóstico y que el niño debería sacar algún provecho de la duda.

Despegamiento de la retina. Dr. R. L. Randolph (Baltimore). El autor habiendo quedado bien impresionado con los resultados obtenidos por el Dr. Winselmann y por otros con las inyecciones sub-conjuntivales de solución salina, refirió dos casos en los que ha sujetado el tratamiento á prueba y en los cuales el beneficio obtenido no fué dudoso.

Discusión, El Dr. Holmes (Cincinnati) habla del tratamiento

quirúrgico de estos casos y dice que los resultados no han sido muy brillantes.

El Dr. Herman Knapp (New York) habla de los beneficios de la iridectomía en las complicaciones secundarias y dice que el ojo pudiera con frecuencia conservarse con un despegamiento parcial.

El Dr. Risley (Philadelphia) cree que las inyecciones de cloruro de sodio pueden ser provechosos y dice que ha visto la retina volver á adherirse, pero que el despegamiento siempre se reproduce.

Desaparición de las opacidades del cristalino, Dr. Walter Pyle (Philadelphia). El autor examinó brevemente un escrito anterior sobre la desaparición espontánea de la catarata senil y habló de la producción artificial y la desaparición de las opacidades del cristalino y de las opacidades después de un traumatismo. Dice que no puede ponerse en duda la autenticidad de muchos relatos acerca de la desaparición espontánea de cataratas seniles; que no es raro que las opacidades que son consecuencia de un traumatismo desaparezcan aun cuando la cápsula haya sido interesada. Dice que no puede darse mucha importancia á la higiene personal, tratamiento de los desordenes locales, refracción cuidadosa y uso moderado de los ojos para detener los progresos de la catarata incipiente; en ciertos casos consecutivos á perturbaciones de la nutrición las opacidades pueden desaparecer con un tratamiento adecuado. El tratamiento no operatorio de la catarata como se practica por los charlatanes y los médicos no titulados no es provechoso, es peligroso y consiste en prácticas desconocidas y no usadas por todos los oculistas de reputación.

Discusión. El Dr. Nelson M. Black (Milwaukee) refiere á nombre del Dr. Wurdemann tres casos de opacidad del cristalino que se reabsorbieron ó se mejoraron mucho con el tratamiento que consistió en el descanso, la atropina, alterantes (mercurio y arsénico) y la regularización de la dieta.

El Dr. Tailor (Wilkesbarre) dice que indudablemente muchos casos permanecen estacionarios, ó se mejora ligeramente la visión y que en algunos las ocapacidades desaparecen enteramente.

El Dr. Appleby (St. Paul) refirió un caso de opacidad del cristalino producida por un cuerpo extraño la cual se aclaró dejando al enfermo $V=\frac{20}{80}$

El Dr. Standish (Boston) dice que los casos de lesiones por cuerpo extraño seguidos de aclaramiento de la opacidad sólo se tienen cuando el cuerpo extraño es excesivamente pequeño lo mismo que la herida; que cuando se hace una herida extensa el cristalino está perdido.

Anatomía de los músculos del ojo y sus estructuras accesorias. Dr. J. Elliot Colburn (Chicago).—Las observaciones del autor están basadas sobre el estudio de doscientos casos examinados por defectos de refracción. Sostiene que el tamaño y la mobilidad de los ojos parecen variar con el tamaño, forma y posición de la cavidad orbitaria y su relación con el plano general de la cara; hay una relación directa entre los ángulos de la base de las órbitas y el plano facial. Considera tres tipos: emétrope, hipermétrope y miope. Los vértices de la órbita estaban más cercanos uno de otro en el tipo miope. El plano facial está determinado por una línea tirada á través de las inserciones de los tendones del ojo y el orbicular de los párpados; el plano de la base, por líneas tiradas desde estos puntos á los ángulos exnos de las órbitas. Considera las diferencias anatómicas en el desarrollo de tipos especiales. La hiperforia ocurre con mayor frecuencia en los planos orbitarios asimétricos; la dirección del vicio ocular sigue al desalojamiento más marcado.

Fisiología de los músculos del ojo. Dr. E. C. Ellet (Memphis Tenn).—Habló el autor de los planos de referencia, rotación y ejes de rotación y de la necesidad de una nomenclatura definitiva y aceptada de los movimientos de los ojos é hizo indicaciones para una tabla. La rotación alrededor del eje antero-posterior nunca se verifica en un ojo normal y la "falsa torsón," no existe.

Principios que rigen á la intervención operatoria de la heteroforia, Dr. E. J. Gardiner (Chicago).—El autor aconseja el examen completo del paciente y la exclusión de los vicios de refracción con comprobaciones repetidas de la falta de balance muscular, observando con cuidado el poder de cada músculo. La corrección de la ametropía y de la anisometropía puede ser todo lo que se necesite. Se debería determinar si el defecto depende de la predominación de un músculo ó de la debilidad del antagonista y si este estado es inherente ó inducido. Cree que el ejercicio ortóptico y el tratamiento eléctrico deberían preceder á los procedimientos operatorios. Dice que en la duda no debe operarse.

Principios que rigen al tratamiento no operatorio de la heteroforia comprendiendo el uso de prismas y el ejercicio del ojo con prismas. Dr. C. S. Ayers (Cincinnati).—Habla el autor de la frecuencia de la heteroforia en las niñas y niños que no están físicamente bien desarrollados, sino que son con frecuencia estrumosos y mal nutridos; en las niñas se desarrolla antes de la aparición de la menstruación y en los niños cerca de la pubertad. Dice que debe fijarse más la atención en las escuelas públicas y particulares acerca de las diferencias que existen en el

vigor físico y mental de los alumnos. Se puede hacer mucho por medio de la corrección de la ametropía, el uso juicioso de los prismas y la supresión de la sujeción y molestias de la vida escolar. Las medidas operatorias no deberían ser tomadas sino hasta haber agotado los otros recursos. El autor cura la exoforia y el estrabismo convergente por el uso apropiado de lentes aunque emplee meses y años en lograrlo. Debemos dar al recto interno débil la misma garantía que damos al recto externo débil.

Discusión. El Dr. Risley, dice haber llegado á esta conclusión: que el hombre que obtendrá mejores resultados será el que á conocimientos vastos reuna un buen juicio y habló de la importancia de tomar en consideración los diferentes reflejos, citando varios padecimientos como causa de ellos; los padecimientos pélvicos son un factor frecuente.

El Dr. Bates (New York) llamó la atención sobre el valor del tropómetro en estos casos.

Principios que rigen las intervenciones operatorias en el estrabismo. Dr. Edward Jackson (Denver).—Dice el autor que dos clases de estructuras participan en la determinación de la posición de los ojos: los tejidos neuro-musculares y conectivos. Los últimos pueden determinar la posición por un poco de tiempo, pero los primeros predominan al último. La capacidad de hipertrofiarse bajo la influencia propia del sistema nervioso es el principal carácter del tejido muscular. De aquí que un músculo sea demasiado fuerte ó demasiado débil según el impulso nervioso que recibe. La función de un músculo particular del ojo no es efectuar un solo movimiento del globo del ojo, sino tomar una parte apropiada en casi todos los movimientos del ojo. Su importancia como un rotador secundario al efectuar ciertos movimientos, viene después de su importancia como rotador primitivo para otros. Tomó en consideración en seguida las diferentes operaciones para la corrección del estrabismo.

Principios que rigen el tratamiento no operatorio del estrabismo. Dr. G. M. Gould (Philadelphia).—El autor se refirió á la indicación que hizo en 1893 en el Congreso Médico Pan-Americano y sentó más plenamente en los artículos del *Medical News* del 4 de Octubre de 1893 y 18 de Noviembre de 1893, que la heteroforia es una enfermedad de la inervación y que por lo tanto la cirugía no es aplicable ó no es francamente curativa. Se ha efectuado una reacción contra las operaciones y otra semejante se ve contra la operación del estrabismo, porque el estrabismo es precedido por heteroforia, durante la cual es curable sin operación. El estrabismo crónico ó permanente es precedido también por un período de estrabismo agudo funcional ó incomple-

to, durante el cual no es imposible la recuperación de la visión binocular sin operación. El mecanismo periférico no es primitivamente atacado en el estrabismo. Las perturbaciones de los músculos se refunden en las perturbaciones nerviosas. El tratamiento no operatorio consiste:

1º Profilaxia. 2º Tratamiento de la ametropía. 3º Tratamiento de la heteforia. 4º Tratamiento de la ambliopía. 5º Tratamiento del estrabismo fisiológicamente curable. 6º Tratamiento del estrabismo alternante. 7º Tratamiento de los casos anómalos. 8º Tratamiento de los casos incurables.

La profilaxia consiste en la instrucción del público y de los padres de familia para prevenir el estrabismo, encomendando el cuidado del niño al oculista desde la edad de un año en adelante. La anisometropía y el estrabismo son las dos grandes causas. El uso de lentes desde la edad de dos años impedirá el estrabismo. Deben ser prescritos por la retinoscopía únicamente. El tratamiento de la heteroforia fué descrito ya en el trabajo presentado por el autor á la Sección el año pasado y el tratamiento de la ambliopía en el *Medical News* de Diciembre 31 de 1892. Todos los casos son fisiológicamente curables si son tratados bastante temprano. El tratamiento del estrabismo alternante es excepcional y en los casos de estrabismo anómalo é incurable no es de aconsejarse la operación, porque los éxitos no son de ordinario reales y durables.

(Concluirá.)

REVISTA BIBLIOGRAFICA Y DE LA PRENSA.

G. S. Hull.—**Clima ó lentes.**—(*The Ophtalmic Record.* Enero de 1902.) Durante su larga permanencia en una estación sanitaria veraniega del Sur de California, ha notado el autor los efectos del reflejo solar sobre los ojos de muchos neurasténicos y otros pacientes afectados orgánicamente, que buscan el alivio en ese clima y ha encontrado que muchos recobran más pronto su salud ó experimentan gran alivio, con prescribirles las lentes que corrigen grados ligeros de ametropía que hasta entonces se habían descuidado. El autor relata varios casos y presenta grupos de síntomas generales que dependían de fatigas oculares no tratadas hasta ese momento.

Extractos de la Prensa Oftalmologica Italiana.

Por el Dr. José de Jesús González.

León, México.

Dr. Oscar Oblath (Trieste).—**Anquiloblefarón filiforme congénito.**—(*Archivio di Ottalmologia.* Marzo y Abril de 1902.) —Refiere el autor que fué llevada al hospital civil de Trieste una pequeñuela de ocho días, que presentaba dificultad para abrir el ojo derecho. Examinando el caso encontró un finísimo hilo, pálido, de cerca de dos milímetros de longitud adherido al borde palpebral, entre las pestañas y los conductos excretores de las glándulas de Meibomio; la adherencia era tanto al párpado superior como al inferior y distaba como cinco milímetros del ángulo interno. Todo lo demás era normal.

Esta deformidad fué descrita por primera vez, en 1881, por Hasner, quien la denominó Anquiloblefarón filiforme; habiendo encontrado el autor en las inquisiciones bibliográficas que emprendió sólo otros cuatro casos descritos, que con el actual suman cinco. La posición de esta anomalía es variable: se le ha encontrado una vez en la parte media, una en el tercio temporal, dos en el nasal y sólo una vez (Webster) bilateral.

Histológicamente está formado el anquiloblefarón en cuestión por *tejido conjuntivo, revestido de epitelio pavimentoso* en continuación con la epidermis de los párpados, y encerrando *vasos sanguíneos.*

La génesis de esta deformidad que más concuerda con las ideas del autor, es la que admite un proceso flogístico de las márgenes palpebrales, seguido de adherencia consecutiva. Rechaza la opinión de Bunzel que admite como causa del anquiloblefarón un incompleto desprendimiento de los párpados.

Dr. P. M. Varese (de Túnez.)—**Vicio congénito y hereditario de la estática del bulbo ocular.**—(*Archivio di Ottalmologia.* Septiembre y Octubre de 1901.)—Habiéndose presentado Scalici Gaetano, de 29 años, á curarse de una contusión en el ojo izquierdo, fué observado el defecto en la estática ocular que, al decir del paciente, existía en él desde el nacimiento y había también existido en su madre. Cuando el enfermo mira hacia adelante nada anormal se nota; pero obligándolo á que vuelva la mirada hacia la derecha, se advierte que, mientras el ojo derecho ejecuta el movimiento, el izquierdo se hunde en la órbita y se cierran los párpados como sobre un muñón. Repitiendo el mismo examen teniendo los párpados izquierdos separados, se nota que el ojo, en lugar de llevarse hacia el lado interno, se hunde en la órbita más de ½

centímetro. Si se forza la mirada á la derecha el ojo izquierdo se desaloja dirigiéndose hacia arriba y levemente adentro ó hacia abajo y levemente á afuera. Todos los otros movimientos son posibles siempre que el esfuerzo muscular no sea notable, pues si aumenta, el ojo, después del movimiento hacia abajo, principalmente, entra en la órbita.

La explicación que admite el autor es la siguiente: probablemente se trata de anormalidad de desarrollo de la cápsula de Tenon y más especialmente de la parte que suministra la vaina á los músculos y á los tendones de detención que se adhieren á la base de la órbita. Por una deficiencia de estas vainas y de estos tendones, los músculos rectos, quedando libres en su acción de retractores, vencen fácilmente la resistencia de los oblicuos, llevando al bulbo hacia atrás, favorecidos en este movimiento por la cápsula de Tenon, que insuficientemente fijada á la base de la órbita se deja arrastrar también.

Dres. Gaetano Lodato é Ignacio Miceli (Palermo.)—**Influencia de la excitación retiniana sobre la reacción química de los centros nerviosos.**—(*Archivio di Ottalmologia.* Enero y Febrero de 1902.)—Investigaciones de Lodato establecieron que bajo la influencia de la luz mixta ó monocromática se efectúan en la retina de la rana cambios químicos, que revelan una acidificación más ó menos intensa en relación con la cantidad y la duración de la luz influente.

El Dr. Maggio demostró que este cambio químico no sólo se efectúa en la retina del ojo iluminado, sino también en la del ojo tenido á obscuras, siendo, sin embargo, la acidificación menor que en la retina directamente iluminada. Con estos hechos se demostró la existencia de un arco diastáltico entre las dos retinas, no solamente en lo que respecta á los cambios físicos, sino también á los químicos.

Investigaciones de varios autores daban motivo fundado para pensar que, así como el centro del arco diastáltico para los cambios físicos se encuentra formado por los centros nerviosos y especialmente por los lóbulos occipitales, también sucediera lo mismo para los cambios químicos, idea avanzada por el Prof. Angelucci, quien refiere el mecanismo interno de la visión á un cambio físico-químico coordinado de los centros y de los órganos periféricos.

Los estudios experimentales de los autores, encaminados á demostrar la existencia de tales cambios químicos en los centros nerviosos, han dado los siguientes resultados con la luz mixta sobre las ranas, teniendo aún en estudio la influencia de la luz monocromática y mixta en aves y mamíferos.

1º El cerebro de las ranas tenidas en la obscuridad 24 ho-

ras ó más es ligeramente ácido en pocos casos, en la mayoría neutra; los lóbulos ópticos siempre neutros.

2º El cerebro de las ranas expuestas á la luz directa ó difusa, después de 24 horas de permanencia en la obscuridad, es siempre ácido, siendo más fuerte esta acidez en los lóbulos ópticos que en los hemisferios, en los cuales la acidez es apenas mayor que en los de las ranas mantenidas en la obscuridad.

3º Después de cinco minutos de exposición á la luz directa ya es apreciable la acidificación de los centros nerviosos, aumentando poco á poco hasta llegar á su máximum después de una hora.

4º Practicando la enucleación de los ojos y exponiendo las ranas á la luz, se nota una acidificación ligerísima de los hemisferios, mientras quedan neutros los lóbulos occipitales, lo que demuestra que la acidez de éstos es resultado exclusivo de la excitación retiniana, mientras en la acidez de los hemisferios intervienen otras causas, acaso la excitación fotodérmica.

Los anteriores resultados suministran la prueba experimental de que la función visual está ligada á cambios químicos en los centros nerviosos, y que estos cambios se notan más en las partes de los centros que están en mayor relación con los órganos periféricos de la vista.

Dr. Oreste Maggio (Palermo.)—**Sobre las modificaciones químicas reflejas de una á otra retina.**—(*Archivio di Ottalmologia.* Marzo y Abril de 1902.)—Como un complemento al anterior estudio extractamos en seguida el artículo del Dr. Maggio.

Hasta la fecha de las investigaciones del autor, habiánse demostrado los siguientes hechos en la *retina opuesta* á la directamente influenciada: 1º persistencia de la púrpura retiniana; 2º y 3º emigración del pigmento y contracción de los conos á la luz blanca y monocromática; 4º y 5º contracción de las células epiteliales y de los bastoncitos; 6º diminución de la cromatina de las células visuales. En el hombre se ha encontrado: 1º la adaptación refleja á la luz de un ojo al otro; 2º la llamada imagen visual cerebral.

La existencia de la púrpura retiniana en el *ojo opuesto* había inducido á algunos autores á no admitir las modificaciones químicas de la retina opuesta; pero Lodato había probado la completa independencia en la púrpura y la reacción química, y Angelucci, viendo la íntima relación entre cambios físicos y cambios químicos había *supuesto* estos últimos, basado en que existín los primeros. El objeto del trabajo presente es comprobar experimentalmente las teorías de Angelucci.

Los animales escogidos fueron las ranas, entre otras razones, para hacer posible la comparación en los resultados, supuesto el hecho de que otros investigadores habían usado el mismo animal. En la fijación de la rana ha suprimido los cuatro alfileres que sostienen las patas, para evitar los cambios químicos que se derivan del establecimiento de una débil corriente eléctrica desarrollada por el metal. Las ranas han sido puestas 24 ó 48 horas en la obscuridad y en cada experiencia se han sacrificado dos ranas de igual peso, una de las cuales servía de testigo. En cada experiencia se anotaba la reacción química de las cuatro retinas denominadas *retina–luz*, *retina–opuesta*, *retina–obscuridad* derecha é izquierda. Para poder ver, al fijar las ranas al aparato, se servía de luz verde que no modifica la reacción química de la retina. Para evitar las modificaciones químicas que se efectúan en las retinas bajo la acción *foto–dérmica*, era preciso cubrir bien al animal y sólo exponer á la luz uno de los ojos. Tomadas todas las precauciones dichas, se exponía un ojo á un rayo de luz difusa que entraba por una hendedura, cuidando de hacer la experiencia durante días despejados y haciéndola tardar un tiempo variable según el fin de la experiencia. Hacíase después rápidamente la enucleación doble y se extraían las retinas enteras, sumergiéndolas en el reactivo de Maleschatt, cuya fórmula es como sigue: Potasa cáustica 6 ctgr. Fenolftaleina 16 miligramos y agua destilada quinientos gramos.

Resumen de las experiencias: en catorce experimentos la reacción de la *retina–opuesta* se avecina mucho más á la *retina–luz* que á las *retinas–obscuridad*. En ninguna de las experiencias se encontró la persistencia completa de la púrpura retiniana, y sí una ligera coloración del rojo retiniano.

En otro grupo de experiencias, en lugar de tener 24 horas en la obscuridad á las ranas, las mantenía así por 48 horas, exponiéndolas después por igual ó mayor tiempo que precedentemente: en el conjunto de todas las experiencias la reacción química de la *retina opuesta* fué siempre mucho más semejante á la de la *retina–luz* que á las de las *retinas–obscuridad* de las ranas *testigo*; en 21 experiencias se encontró decolorado el rojo retiniano y sólo en tres casos hubo persistencia completa de la púrpura.

Después de algunas reflexiones que hace el autor respecto de los estudios experimentales emprendidos antes que el de él sobre este asunto, saca las siguientes conclusiones:

1ª Además de la reacción química directa de una retina, se obtiene idéntica reacción refleja en la otra, aunque más tardía en presentarse.

2ª Verosímilmente los movimientos celulares están en relación con la reacción química.

3ª Parécele lógico considerar la acción refleja de uno á otro ojo, como efecto de un cambio de quimismo de las vías y de los centros que asocian un ojo á otro.

4ª Esta concepción del reflejo retiniano, arrastra esta idea: que toda acción refleja sería originada por cambios del *quimismo* en las ramas centrípeta y centrífuga del arco diastáltico.

5ª En cuanto á la persistencia de la púrpura, demostrada por algunos autores, no es completa; pues siempre se nota decoloración que á veces llega á la completa desaparición.

BADAL. **Dos casos de injerto orbitario por inclusión de un ojo de conejo, después de la enucleación.** (*Clínica Oftalmológica de la Universidad de Burdeos*, Noviembre de 1901.)

Resulta de estos dos casos que un injerto hecho con el objeto de tener una córnea transparente ha fracasado, pero después que la córnea del conejo ha podido vivir un mes á descubierto, sin parecer amenazada de destrucción. Esta córnea cubierta finalmente por la conjuntiva humana ha suministrado un soporte excelente á un ojo artificial.

Otra inclusión, practicada con el mismo objeto, pero en la cual para substraer la córnea á la acción del aire se había recubierto esta membrana de la conjuntiva, hasta que la esclerótica pareció sólidamente injertada, ha demostrado que la córnea sufría transformaciones tales, que no era posible esperar verla recobrar su transparencia.

DUFOURT. **Neuritis óptica consecutiva al sarampión.** (*Clínica Oftalmológica de la Universidad de Burdeos*, Noviembre de 1901.)

Joven de 21 años, atacada de sarampión intenso. Conjuntiva sin nada grave. Al sexto día la vista se debilita rápidamente en el ojo derecho, y en el término de 48 horas la ceguera se vuelve casi completa. Un mes después el ojo derecho no presenta ninguna lesión; en el izquierdo reflejo luminoso abolido, ninguna perturbación de los medios; neuritis óptica muy acentuada, no estrangulada sin embargo, con zona peripapilar de edema de la retina, sin hemorragias. En ningún examen se encontró albuminuria. Poco tiempo después esta neuritis es reemplazada por la atrofia.

GAUCHER. **Nueva fórmula de solución inyectable de benzoato de mercurio.** (*Sociedad Médica de los Hospitales*, 29 de Noviembre de 1901.)

El autor alaba el empleo del suero artificial isotónico como disolvente del benzoato de mercurio. Se puede formular de la manera siguiente:

Benzoato de mercurio.....	1 gramo.
Cloruro de sodio.....	0.75 centígramos.
Agua esterilizada.....	100 gramos.

La inyección debe hacerse profundamente en el tejido celular subcutáneo de la nalga (y no en los músculos), á la dosis de 2 centímetros cúbicos por día. Es muy bien soportada aun sin adición de cocaína, y no ocasiona sino un dolor moderado. Con frecuencia es completamente indolente.

BIBLIOGRAFIA.

DR. FÉLIX TERRIEN. **Chirurgie de l'œil et de ses Annexes.** Paris. *G. Steinheil, Editor*, 1902. Precio 15 francos.

La obra del Dr. Terrien forma parte del *Tratado de Medicina Operatoria y de Terapéutica Quirúrgica*, publicado bajo la dirección de Paul Berger y Henri Hartmann. Es un hermoso tomo de 439 páginas de esmerada impresión, y está ilustrado con 311 figuras, que no vacilamos en calificar de lo mejor que en ilustraciones de esta especie se ha hecho hasta el día, y constituyen el mayor merito de la obra. Escrita en un lenguaje claro, preciso y lleno de numerosos detalles de técnica operatoria que inútilmente se buscarían en los libros clásicos, el tratado del Dr. Terrien es una verdadera joya, llamada á popularizarse rápidamente entre los estudiantes y los oculistas. Estimando que el acto operatorio no constituye toda la intervención y que el conocimiento de las indicaciones y de los cuidados que hay que dar al operado entra por una gran parte en el resultado final, el autor aborda no sólo la técnica operatoria propiamente dicha, sino la verdadera *Terapéutica quirúrgica* y el estudio de las diversas complicaciones y dificultades de las operaciones.

A cada uno de los capítulos en que trata de las operaciones sobre la conjuntiva, la córnea, el iris, etc., sigue otro en el que se ocupa del tratamiento en general de las diversas afecciones de estas membranas, saliendo aun algunas veces, del dominio puramente quirúrgico para ocuparse, como en la conjuntiva, de los diversos agentes patógenos, que describe y clasifica con lujo de detalles é ilustraciones en color.

La operación de la catarata está trazada de mano maestra

y abunda en minuciosos detalles que para los principiantes son de un gran valor práctico, precisamente por su gran extensión y el cuidadoso método de exposición. Las intervenciones sobre el iris son particularmente instructivas por las numerosas figuras que las acompañan y que destruyen las confusiones de interpretación, tan frecuentes tratándose de las numerosas operaciones preconizadas para abrir una brecha en esta membrana.

Al terminar las operaciones por decirlo así corrientes, describe en diversos *Apendices* aquellas otras cuya ejecución se presenta menos comunmente en la práctica diaria.

Reconociendo ampliamente los grandes méritos de esta obra, hemos sin embargo de hacer notar que no juzga algunos métodos operatorios con toda la imparcialidad y largueza de miras que tendríamos razón de pedirle. La operación de la extracción del cristalino transparente en la miopía elevada, por ejemplo, la declara "mala en la práctica," y "no debiendo ser intentada" ámenos de circunstancias especiales, ó hasta que existan observaciones más largo tiempo seguidas. Confiesa, sin embargo, que es excelente en teoría y que "el beneficio obtenido es real y rápido." No vemos el por qué de la prevención del oculista francés contra una operación que cuando está indicada y ha sido bien ejecutada, proporciona al enfermo un beneficio tan evidente que casi siempre reclama la operación en el segundo ojo. Desde las primeras tentativas de Fukala (1890) han transcurrido ya doce años y los éxitos duraderos se multiplican.

La operación de Mules la describe fuera de texto en una corta nota, y dice que ha sido ya abandonada. A pesar de que los reproches hechos á esta operación son reales en su mayor parte, es muy usada aún en Inglaterra y los Estados Unidos y es necesario confesar que cuando tiene éxitos da muñones verdaderamente inmejorables y que es necesario procurar imitar sirviéndose de medios más fáciles.

La queratectomía combinada de Panas está muy bien descrita, así como todos los procedimientos en uso en la Clínica del Hôtel-Dieu, de Paris, en la cual el Dr. Terrien ha sido formado.—M. U. T.

H. MAGNUS (Breslau, Alemania) y H. V. WÜRDEMANN (Milwaukee, E. U. A.) **Visual economics, with rules for estimation of the Earning ability after injuries to the Eyes.** (*Indennización visual, con reglas para la estimación de la capacidad para el trabajo después de los traumatismos de los ojos.*) Para uso de los médicos y abogados, las corporaciones industriales y las Compañías de Seguros. *C. Porth, Editor.* 105

Grand Avenue, Milwaukee. E. U. A. 1902. Precio $ 2.50 oro.

El gran interés con que fué recibida y la gran circulación que alcanzó la obra primitiva de Magnus *Leitfaden für Begutachtung und Berechnung von Unfallsbeschädigungen der Augen* en 1894, el lugar que inmediatamente alcanzó en la Medicina legala lemana y el uso práctico que el Dr. Würdemann hizo desde luego de las fórmulas de Magnus en los Estados Unidos, lo decidieron á solicitar del autor el permiso para hacer una traducción al inglés. Lo interesante del asunto, sin embargo, las necesidades especiales de los Estados Unidos y la falta de literatura en inglés sobre este asunto decidieron al Dr. Würdemann á ampliar la obra de Magnus adaptándola á las leyes americanas.

La estimación de las indemnizaciones por traumatismos á los ojos habia sido anfes resuelta desde un punto de vista puramente filantrópico. Zehender fué el primero que trató de dar una expresión matemática á estas estimaciones, en cuya vía fué pronto seguido por Magnus, Groenow y otros. Magnus llamó en su ayuda á un experto matemático, el Dr. Hugo Rohr, y después de múltiples cálculos llegaron á una fórmula práctica por medio de la cual puede llegarse á determinar la indemnización en cada caso particular.

La fórmula que representa el acto de ver en relación con la capacidad para trabajar, en la visión binocular sería:

$$S_2 = C\sqrt{P}\ \sqrt[6]{(m_1 m_2 m_3 m_4 m_5 m_6)\,(m'_1 m'_2 m'_3 m'_4 m'_5 m'_6)}.$$

La letra C significa la agudeza visual central, P, el campo visual y m, los movimientos musculares. Los movimientos musculares de cada ojo son el producto de diferentes factores, cada uno de los cuales corresponde á la actividad de cada músculo en particular. Representando los músculos de un ojo por ($m_1 m_2 \ldots m_6$) y los del otro por $m'_1 m'_2 \ldots m'_6$) su producto sería 0.

La fórmula del acto de la visión *monocular* sería:

$$S_1 = C\ \sqrt{\tfrac{5}{6}\,P}\ \sqrt[6]{\tfrac{2}{3}(m_1 + m_2 + m_3 + m_4 + m_5 + m_6)}$$

puesto que el campo de la visión monocular es una fracción de la binocular estimada generalmente en $\frac{5}{6}$.

El acto fisiológico quedaría representado por

$$F = C\,(max)\,\sqrt{P}\ \sqrt[2]{M}.$$

La fórmula para la capacidad de trabajo ocular es:

$E = F. \sqrt[x]{K}$, en la que el acto visual es F y $\sqrt[x]{K}$ el poder de competencia.

La fórmula completa es:

$$E = C\,(max)\ \sqrt{P}\ \sqrt[4]{M}\ \sqrt[x]{\frac{C_1 + C_2}{2}}\ \sqrt{P}\ \sqrt[4]{M}.$$

Con la cual han construído curvas que simplifican de tal manara el trabajo que á pesar de parecer muy complicada, la estimación puede hacerse por cualquiera, aunque no sea un matemático experto.

Acompañan á la obra escalas para lejos y cerca, hermosas láminas en color del campo visual, curvas para estimar este último, la acción muscular y la potencia para competir.

El libro del Sr. Würdemann representa sin duda algunos los últimos datos de la ciencia, es además intesante para nosotros por referirse á las leyes de los Estados Unidos y será consultado con fruto por todos aquellos á quienes interese esta cuestión, desgraciadamente virgen en México, adonde no se pagan indemnizaciones de ninguna clase, ni aun por la vida. Quizá será útil conocer su existencia á nuestros colegas sur-americanos, probablemete más adelantados que nosotros á este respecto.

Para terminar, enviamos nuestras felicitaciones á nuestro buen amigo el Dr. Würdemann, por la gran suma de trabajo y estudio que representa la publicación de un libro como el suyo.

M. Uribe Troncoso.

Dr. M. Ohlemann. **Die Neueren Augenheilmittel für Aerzte und Studierende.** Wiesbaden. *Verlag von J. F. Bergmann.* Wiesbaden 1902. *Los nuevos remedios oculares para uso de los médicos y estudiantes, por el Dr. M. Ohlemann. Wiesbaden.* Octavo de 191 páginas. Precio 3 marcos 60 peniques–90 centavos oro.

El tratado original de Ohlemann sobre "Terapéutica Ocular" salió á luz en 1896 y fué traducido al inglés por el Dr. Oliver de Philadelphia en 1898. El que no tenga la fortuna de poseer esa obra se convencerá leyendo las revistas de ambas, la alemana y su traducción, de cuanto valor es como compendio para el práctico de oftalmología. No solamente se encuentran allí todos los medicamentos que se usan, en párrafos bien escritos, sino que cada enfermedad tiene su capítulo apar-

te y las medicinas aceptadas para el tratamiento están dispuestas en prescripciones científicas y elegantes.

Sabiendo el autor que la experiencia de los últimos cinco años ha añadido una inmensa suma de medicamentos nuevos á nuestra farmacopea en lugar de intentar añadir detalles de estas substancias á una nueva edición de la obra anterior, el autor ha publicado este volumen por separado para incluir no solamente medicinas, sino aun los últimos métodos científicos de tratamiento que hasta ahora han encontrado sólo una ligera mención en la literatura médica.

Hay siete capítulos y un apéndice.

El capítulo I trata del masage, tatuage y las inyecciones de vaselina y parafina.

El capítulo II vendajes, calor y compresas.

El capítulo III asepsia y antisepsia.

El capítulo IV las nuevas substancias químicas.

El capítulo V electricidad (electro-imán, Sideroscopio, lámparas, electrolisis, etc.)

El capítulo VI, Suero y Organo-terapia.

El capítulo VII incluye las ideas más recientes sobre el tratamiento de las enfermedades generales, sífilis, gota, nefritis, etc., que pueden influir directamente sobre los tejidos y funciones del ojo. Este apéndice es la última palabra sobre algunos de los asuntos tratados arriba.

La apariencia del libro habla muy alto tanto del editor como del redactor y el precio lo pone al alcance de todo el mundo y todos deberían tenerlo.

La literatura periódica actual ha sido agotada en el estudio de lo nuevo (y ya probado) y me es satisfactorio ver mi bien estimado "Wochenschrift für Therapie und Hygiene des Auges" citado tan largamente.

Al discutir la antisepsia manifiesta que la vaselina blanca americana pura, tiene propiedades antisépticas marcadas y es por esto de recomendarse aplicarla ampliamente después de operar ó como medio curativo. El práctico debe ser el juez en este asunto pero la idea tiene su prestigio. El protargol es discutido plenamente y sostiene la preferencia sobre todas las sales de plata más recientes. La fluorescina se recomienda para otros objetos que la simple investigación de las escoriaciones de la córnea, pero resultados más seguros no deben prometerse siempre. El ictiol aunque ya tratado en el primer libro está más concienzudamente discutido aquí. Su pomada asegura no tiene olor (no pasa esto en América). Las inyecciones subconjuntivales son acentuadas debidamente; la adrenalina (atrabilina) detallados sus usos y todos los medicamentos recientemente conocidos tienen alguna mención.

Libros como éste son tesoros y bibliotecas para los hombres ocupados.—ALBERT B. HALE.

NOTICIAS.

CURSO DE OPERACIONES. El 19 de Julio próximo pasado el Dr. Otto Wernicke comenzó un curso de "Operaciones corrientes en las afecciones oculares," con ejercicios prácticos sobre el cadáver y en ojos de animales, todos los sábados á las 8.30 p. m., en el Consultorio Oftalmológico de la Sociedad de Beneficencia de Buenos Aires.

EL DR. PEDRO G. RIVERO ha sido nombrado Jefe de Clínica Oftalmológica del Hospital de Clínicas de Buenos Aires.

EL PROFESOR CIRINCIONE, de Palermo, Director de nuestro colega *La Clínica Oculística*, ha sido nombrado, previo concurso, Profesor titular de oftalmología en la Universidad de Siena.

EL DR. F. DESPAGNET, autor con el Dr. Nimier, de un conocido Tratado de enfermedades de los ojos, antiguo Secretario de la Sociedad Francesa de Oftalmología, y de la Sociedad de Ofalmología de Paris, ha muerto recientemente, arrancado de una manera prematura á la ciencia oftálmica.

EL DR. D. FEDERICO RUBIO. El eminente y venerable cirujano español, Director de la *Revista Ibero-Americana de Ciencias Médicas*, Dr. Rubio, pagó su tributo á la naturaleza el 31 de Agosto de 1902. Nuestros más sentidos pésames á la Redacción del colega citado, y á la ciencia española que pierde en el finado una de sus más notables figuras.

Tomo V. ENERO DE 1903. Núm. 7

ANALES

DE

OFTALMOLOGIA

TRABAJOS ORIGINALES.

CUERPO EXTRAÑO DE LA ÓRBITA [1]

Por el Dr. Alberto B. Hale.

Chicago.

El Sr. J., hombre de negocios retirado, de 79 años de edad, sintió el 9 de Abril de 1901, al dar un golpe con un martillo, un dolor intenso en el ojo izquierdo. Su hija no pudencontrarle nada, pero aunque ya no había dolor y sí la nublazón que acompaña á cualquier golpe, algo acerca del aspecto del globo, despertó sus sospechas. Una hora después del accidente, fué visto el enfermo por el que esto escribe. El paciente estaba tranquilo y aun bromeando sobre la necesidad de ser atendido. No había dolor ni enrojecimiento sensible de la conjuntiva y esclerótica. A dos milímetros abajo del vértice de la córnea, en el cuadrante inferior y externo, existía una perforación pequeña, no muy patente, entonces sino más bien reparándose, ni habia área opaca sensible. La cámara anterior completa, sin sangre ni enturbiamiento alguno. Sin embargo, el iris demostraba que el cuerpo perforante no se había limitado á la córnea, pues presentaba en el

1 Journal Amer. Medical. Ass. 1902.

punto correspondiente al de dicha membrana una perforación desgarrada. En el cristalino se podía notar una ligera opacidad. Por parte del vítreo aún no se había producido enturbiamiento ni se notaban huellas del paso del cuerpo extraño. El fondo perfectamente claro, permitía el examen de todo el segmento posterior del ojo sin que se descubriera nada anormal.

Se aplicó atropina obteniendo el máximum de su efecto á las cuatro horas. La perforación del iris casi desaparecía por la retracción de la membrana y en la lente se distinguía con mayor claridad el camino del cuerpo extraño. De hecho, habían principiado los cambios que constituyen la catarata traumática y las opacidades cristalinianas velaban los detalles del fondo. Como á las nueve de la mañana del día siguiente era tal la opacificación, en particular en el cuadrante nasal inferior, que todo esfuerzo para estudiar el fondo se hacía inútil. Una radiografía permitió demostrar la existencia del cuerpo extraño sin que pudiera localizarse exactamente á pesar de haber tomado fotografías en diferentes planos. (Método de Sweet) [1].

Veinticuatro horas después del traumatismo no acusaba el enfermo más dolor que el atribuible á las manipulaciones excesivas que se le habían hecho. El examen cuidadoso del martillo demostró, á pesar de que sus rugosidades imposibilitaban el definir el punto de donde se había desprendido el cuerpo metálico, que no era de dudarse que el fragmento fuera de acero; además de que la madera sobre la que se golpeaba no habría originado un traumatismo tan fino como el descrito. No se aplicó el sideroscopio de Asmus [2] por carecer de dicho instrumento. Veinticuatro horas después del examen á los rayos X había un dolor ligero, algún enrojecimiento y una inflamación apenas notable. La tensión no había aumentado.

El paciente, sujeto de gran experiencia, relacionado extensamente con médicos y cirujanos, tuvo la calma necesaria pa-

ra consultar y juzgar su caso con filosofía y buen juicio. Debe anotarse que su salud no era de lo mejor. Dos ataques de neumonía habían hecho ya temer por su vida y ciertas complicaciones cardíacas figuraban en su pasado morboso, por lo que se le pronosticó la posibilidad de una embolia ó de una apoplegía. La vida, aunque preciosa para el individuo, le sería doblemente querida si lo que le quedaba de existencia pudiera transcurrir tranquilamente, sin más padecimientos que los habituales y sin el temor de operaciones inconvenientes, ya fuera para conjurar el peligro de la oftalmía simpática, ó para reparar los daños que acompañaran el mal ya causado. Por otra parte conocía á un sujeto que víctima también de un traumatismo análogo había pasado por la operación con el imán y durado seis meses en el cuarto obscuro, acabando por tener que sacrificar un ojo para conservar el otro.

Los problemas que surgían para el cirujano fueron explicados al paciente: 1º El ojo podía ser abandonado á sí mismo, confiando en que la naturaleza curaría la herida permitiendo la permanencia inofensiva del cuerpo extraño (colocado probablemente cerca del cuerpo ciliar), sin embargo de que la lente pronto necesitaría el ser extraída por estar ya opaca y hacer inútil al ojo hasta su remoción; después de esta última nunca quedaría el ojo tan bueno como su congénere, exigiendo siempre el uso de un cristal; pero de todos modos sería un órgano útil aunque con el peligro inherente á la permanencia del cuerpo extraño. 2º Se podía investigar desde luego con un imán, extraer el acero, permitir al ojo que entrara en calma y entonces extraer la catarata. 3º Enuclear de una vez, antes de que apareciera cualquiera inflamación, tratamiento que sacrificaría un ojo, pero que aleja hasta donde es posible todo peligro de oftalmía simpática, que sólo exige la permanencia en el hospital por unos cuantos días, una convalecencia tranquila de algunas semanas y á poco el empleo de un ojo artificial, con el que volvería á sus ocupaciones, tranquilo de cuerpo y de espíritu como antes. El enfermo escogió

el último procedimiento que era al mismo tiempo el preferido por el autor. Sesenta horas después se hizo la enucleación, previa anestesia por el éter, realizándose después el pronóstico establecido, pues sólo permaneció el paciente cinco días en el hospital, no hubo reacción alguna local ni general, ni dolor, y cinco semanas después llevaba su ojo artificial y leía el periódico como si nada hubiera pasado.

A su vuelta al hogar le vino un ataque súbito pero ligero, de afasia, y una parálisis parcial de la pierna y el brazo, originados por una pequeña embolia del lóbulo izquierdo, aliviándose por completo y al poco tiempo.

El ojo enucleado se hizo endurecer en formalina al 1 por 100 y se preparó según el método de Priestley Smith [2].

Debo extenderme acerca de la preferencia del paciente por el tercer tratamiento y la predilección del cirujano para aconsejar el método empleado. Desde luego argüía que no era la idea de la muerte la que pudiera preocuparle, y sí el transformarse en un inválido, cosa posible por las consecuencias de la operación por el imán y por las de la catarata; por otra parte, siempre le quedaría pendiente el temor de que algún cambio súbito en el ojo pudiera precipitar la inflamación y el peligro para ambos ojos y que al fin y al cabo exigiría el sacrificio del órgano que se pretendía conservar. Sin duda alguna influyó también el ejemplo que había presenciado, del sujeto que en condiciones de traumatismo análogo, fué operado con el imán, confinado á la obscuridad, y que después de seis meses de dolores é inacción tuvo que concluir por perder su ojo. Por último, establecía que un ojo bueno vale bien dos ojos en peligro, al menos en lo que á su futuro se podía referir.

Examinar estas cuestiones científicamente, equivale á recorrer la oftalmología moderna. Los resultados del tercer plan propuesto quedan definidos por la historia del caso; es-

tudiemos el primero para ver como hubiera terminado. Los cirujanos antiguos, sin duda alguna, conocían los peligros de las heridas penetrantes del ojo y tomaban sus precauciones para buscar un alivio inmediato, pero sólo hasta Mackenzie (1840) se pudieron establecer las relaciones entre el traumatismo de un ojo y la inflamación subsecuente y pérdida de la vista del otro, concluyendo que la protección sólo podía obtenerse más seguramente enucleándose temprano el órgano lesionado; aun cuando en la edición de su trabajo (1855) dicha práctica no aparece preconizada de una manera sistemática.

La doctrina más admitida hasta hace poco era la que explicaba la propagación del mal de un ojo al otro por una neuritis ciliar, la que por un mecanismo no demostrado cruzaba por el cerebro. Dicha teoría no está abandonada aún, pero gracias al incremento del entusiasmo bacteriológico, muchos investigadores, con Deutschmann á la cabeza, tratan de atribuir directamente la génesis de la oftalmía simpática á los microorganismos ó sus toxinas que obrarían á lo largo de la vaina del nervio óptico y del quiasma sobre el nervio del ojo simpatizado. Las investigaciones de Alt, Gifford y de otros confirman esta teoría, de tal modo que Schirmer [4] la considera como casi probada. Sin querer discutir este asunto por ahora, debo realzar el hecho de que con los adelantos de la cirugía científica se ha acentuado el temor de perder el segundo ojo después de una herida penetrante, especialmente de la región ciliar—la llamada zona peligrosa—y se ha robustecido la tendencia de enuclear lo más pronto posible si el ojo ha sido traumatizado seriamente, aun arriesgando el parecer impaciente por no esperar lo que la naturaleza pudiera hacer por sí sola. Esta conclusión ha necesitado muchos años de estudio, y en los libros anteriores á 1860 pueden verse los desastres consecutivos á la expectación. Concediendo que es posible citar casos de cuerpos extraños retenidos sin daño alguno, queda igualmente el hecho reconocido de que el peligro de tales masas no está limitado á un tiempo fi-

ſo y que muchos años después puede iniciarse el trabajo de destrucción. *Laissez faire* significa contemporizar con el desastre; operar inmediatamente quiere decir alivio, escapando de la catástrofe á costa de un ojo.

La enucleación fué ciertamente la indicación hasta que se introdujo el electro-imán en cirugía ocular. Por supuesto ya se había ocurrido instrutivamente al hombre atraer el fierro por medio de una masa metálica magnetizada, pero tales instrumentos carecían de la energía necesaria para obrar sobre partículas pequeñas al través de los tejidos vivos, y sólo hasta la creación del electro-imán esterilizable, pudo aplicarse prácticamente la atracción en cirugía. El mundo no sabrá jamás la deuda de gratitud que con Hirschberg tiene contraída por su entusiasmo por el electro-imán. En 1879 publicaba su primer caso feliz, y en 1896 [5] podía vanagloriarse de haber salvado cien ojos con dicho recurso moderno. Comparando la experiencia antes y después de la época magnética, expone que diez años antes, por ejemplo, los resultados del tratamiento de los cuerpos extraños metálicos eran nulos por completo. En los diez subsecuentes se obtienen de 18 casos 7 éxitos con el imán contra 6 fracasos. En Zurich se perdieron 24 casos antes del empleo del imán y después se salvaron 11, faltando el tratamiento en 24. En 43 operaciones de Haab, sólo 5 se frustraron por la supuración, mientras que antes las proporciones de tales pérdidas eran abrumadoras. En 1895 sólo se tuvo un fracaso al buscar partículas de fierro (Estadística de 15 casos).

Hirschberg es, como debe suponerse, el más ardiente partidario [6] de su pequeño electro-imán. Haab preconiza el imán gigante [7] aunque reconociendo la utilidad de poseer los dos [8]. Este método moderno es sin duda un paso hacia adelante y progresará más á medida que la mecánica venga en auxilio de la cirugía. Ya el sideroscopio de Asmus es un adyuvante precioso y contribuye á la consecución de los resultados felices. En pocas palabras, este instrumento está constituído por

una aguja imantada que se desvía de su posición apenas se la coloca en las cercanías de un fragmento de fierro. Goldzhier [9] después de fracasar con los demás medios, pudo descubrir un cuerpo extraño por medio del sideroscopio, extrayéndolo después y dejando un ojo sano con una agudeza visual de un medio.

Casos como el actual nos enseñan que hay un lado de la cuestión aún no bien estudiado por la crítica imparcial. Nadie puede negar que la visión de un ojo constituye su función; destruída ésta queda el órgano de aspecto normal pero inútil. Alterada su belleza como casi siempre sucede cuando ha habido una herida penetrante, no es tan bueno como un ojo artificial; pero si es de temerse que la oftalmía simpática amenace aun al ojo inútil, lo mejor es privarse de él para siempre. Conservar la visión constituye nuestro objetivo principal, y hasta que las operaciones por el imán aseguren más la conservación de la vista, debemos reconocer que la enucleación continúa siendo el método preferible. El caso de Goldzhier, citado antes, aunque espléndido por dar una agudeza de un medio, no por eso dejó un ojo perfecto. Otro caso citado [10] en el que se hizo la aplicación del imán 24 días después del accidente, se considera como feliz, pero según el operador la vista que quedó fué escasa. Coppez y Gunzberg [11] refieren 41 casos en los que se pudo localizar el cuerpo extraño, 8 en la mitad anterior y 33 en la posterior del globo. Intentadas 15 intervenciones con el imán, hubo que enuclear en 7 (uno cuando ya había inflamación simpática), se salvaron 8 ojos: uno con una agudeza de $\frac{2}{3}$, dos con percepción luminosa sólo, y cinco con la única ventaja de haber conservado el globo.

Kibbe, [12] entusiasta por la operación magnética, concluye, sin embargo, su estudio como sigue: "La localización precisa de un cuerpo extraño del ojo no visible directamente, es imposible con los métodos conocidos." De sus 11 casos (imán de Haab) 2 sanaron aunque no se da la agudeza; uno podía con-

tar los dedos; uno tuvo una vista de $\frac{20}{40}$ con lentes; otro de $\frac{20}{200}$; otro de $\frac{20}{70}$; otro necesitó la enucleación después; en un paciente se presentó una catarata capsular, con la esperanza de un alivio posterior; y otro quedó enteramente ciego. Un enfermo no fué observado. Los casos de Vélez (de México) [13] se descomponen como sigue: un fragmento de fierro alojado en la cámara anterior, en el que se aplicó el imán de Hirschberg, dejó una agudeza de $\frac{20}{70}$; otro en el vítreo, visión de $\frac{1}{10}$; un tercero en el que se extrajo un fragmento, quedando otro (no se hizo uso de rayos X ni del sideroscopio), ocasionó la pérdida subsecuente del globo; otro en la que se quitó la lente al mismo tiempo por haber una catarata traumática, vista de $\frac{1}{10}$; Sweet y Hansel [14] refieren el caso de un joven de 14 años con extracción feliz y desaparición de los accidentes simpáticos, cuatro meses después del traumatismo, conservando el globo y alguna vista, pero en el que ésta habría sido mejor si se hubiera hecho el diagnóstico y aplicado el tratamiento desde luego. Mendel [15] refiere un caso en el que el fragmento férrico permaneció inactivo en la retina cuatro semanas y que después de extraído dejó una visión y campo casi normales. De los 11 casos de Barkan [16] hubo 8 enucleaciones, 8 éxitos, 4 con una vista útil y los otros con la visión de los dedos á 5 pies y agudezas de $\frac{20}{70}$, $\frac{15}{20}$; habiéndose empleado el imán de Haab. Sweet [17] ha recogido 61 casos semejantes en la literatura maericana. En 16 de éstos en los que no se intentó la extracción fué preciso enuclear 9 veces; 4 enfermos rechazaron toda intervención, desapareciendo 3. En 45 casos se procuró emplear el imán. De 7 fracasos 5 necesitaron enuclear, 2 se perdieron de vista. De los 38 restantes se tuvo: 10 con una agudeza de $\frac{6}{18}$ ó más (22.2 por 100); 5 con $\frac{6}{60}$ ó más (11.1 por 100); 8 con catarata traumática (17.7 por 100); 8 con proyección de la luz (17.7 por 100); y 7 con atrofia del bulbo (15.5 por 100).

Ciertamente estos son grandes resultados. Los ojos se salvan y las posibilidades futuras prometen mucho, pero queda

el hecho horrible de que en muchos casos el final lo constituye una visión pobre ó la enucleación. No es posible deducir conclusiones de los promedios, por cuidadosas que sean las series, sino que hay que estudiar el caso particular y la naturaleza del accidente. En el enfermo, objeto de esta observación, predominaron la tranquilidad de espíritu y los días de supervivencia sobre la ambición del progreso científico. En un hombre joven, con larga vida en perspectiva, con un ojo reducido á la mitad de su valor, sin su cristalino y que para ayudar á su congénere requiere el uso de una lente, pero que sin embargo conserva el campo visual y ensancha por lo mismo lo visible del mundo; en un sujeto así, ensáyense los rayos X, el sideroscopio, el imán de Hirscheberg ó el de Haab, felicitándose de contar con tales recursos. Si al fin y al cabo fuera preciso practicar la enucleación, no habría costado más que algunos meses de espera, alejando entretanto el espectro de la desesperación. Pero en un anciano en el que cada día significa un paso hacia el sepulcro, el consejo sería: —á no ser que el diagnóstico y el ataque fueran seguros— no hay que esperar, evítese un esfuerzo que pudiera ser fútil y vaya á lo seguro, agradecidos de que sabemos cómo y á qué precio se puede adquirir esa seguridad. Habremos ganado el que ojos que antes estaban destinados á perderse pueden ya salvarse. La verdadera conservación consiste, sin embargo, en darle al paciente para el porvenir el mayor bienestar á nuestro alcance.—*F. A.*

Bibliografía.

1 Trans. Amer. Ophthal. Society. 1897.

2 E. Asmus. Dusseldorf. Das Sideroscope und seine Anwendung. Bergmann. Wiesbaden 1898.

3 Ophthalmic Review. 1897, p. 4 and Wurdemann. Annals of Ophthalmology. 1897. p. 674.

4 Graefe Saemisch Handbuch, 2te. Auflage.

5 Berliner Klinische Wochenschrift. 1896. No. 25.

6 Die Magnet Operation in der Augenheilkunde. 2te. Auflage. Leipzig. 1899.

7 Bericht Heidelberg Kongress. 1894. 1895.

8 Discussion on this point by Türk and Hirschberg. Berliner Klinische Wochenschrift No. 41 y No. 82. 1900.

9 Centralblatt für practische Augenheilkunde. Noviembre 1891.

10 Mock: Münchener Medicinische Wochenschrift XIVII. No. 27.

11 Zeitschrift für Augenheilkunde. Julio 1901, extractado en Centralblatt für prac. Augenh. Octubre 1901.

12 Archives of Ophthalmology 1900.

13 Anales de Oftalmología. México, Marzo de 1901.

14 Colegio de Médicos de Filadelfia. Sesión de Diciembre 18, 1900 y Anales de Oftalmología. Febrero 1901, pág. 258.

15 Berliner Ophthalmolog. Gesellschaft, Sitzung 28 Mayo 1901.

16 Archiv für Augenheilkunde XII p. 315 y Archives of Ophthalmology. 1899, pág. 288.

17 Philadelphia Medical Journal. Febrero 1º 1902.

ZONA OFTALMICO, COMBINADO CON PARALISIS PARCIAL DEL TERCER PAR

(Esfínter pupilar y elevador del párpado superior.) [1]

POR EL DR. M. MENACHO.

BARCELONA.

El día 17 de Marzo de 1901 se presentó á mi consulta D. J. P., de 24 años, Profesor de Instrucción Primaria en un pueblo de la Provincia de Tarragona, el cual á principios de Febrero y por espacio de doce días experimentó constantes pinchazos en la sien y ojo izquierdos, al cabo de los cuales le sobrevino durante la noche un intensísimo dolor, que el paciente localiza en el lóbulo frontal izquierdo y que debió ser muy intenso por cuanto le obligaba á gritar desaforadamente. Este acceso duró tres días con la misma intensidad y sólo se mitigaba un poco aplicando compresas muy calientes sobre el punto del dolor, quedando sin ningún efecto los tópicos y los medicamentos que se aplicó y tomó por indicación facul-

1. *Archivos de Oftalmología Hispano-Americanos.*

tativa. Este síntoma, dolor, fué el único que durante tres días experimentó el paciente; ni tuvo náuseas, vómitos, hormigueo en las extremidades, pirexia manifiesta, ni trastorno alguno visual (ó por lo menos no se apercibió de ello), pero al cuarto día se desarrolló una erupción vésico-pustulosa que ocupaba las regiones parietal, temporal, frontal, nasal (hasta el lóbulo), palpebral superior y palpebral inferior izquierdas, acompañada de una insensibilidad casi absoluta de las mismas.

Transcurridos ocho días, fué á consultar con un colega, de Tarragona, el cual le indicó la conveniencia de emplear aplicaciones eléctricas; pero habiendo regresado á su casa sin decidirse á ello, observó á los cuatro días (ó sea á los doce de la erupción) la caída del párpado superior y la dilatación de la pupila correspondientes al mismo lado enfermo, pero no hace mención de la diminución de la visión cercana.

Como antecedentes oftálmicos refirió que siempre había sido miope y que ocho años antes el Dr. C. (de Gerona) le había prescrito cristales adecuados que él sustituyó más tarde *motu proprio* por otros de — 8 D., con los cuales, si bien disminuyó la talla de sus discípulos, en cambio lograba vigilarles á la perfección en cualquier lugar de la clase que ocupasen. Aparte su miopía no cree haber sufrido afección alguna ocular.

Como antecedentes generales, niega haber padecido erupciones (febriles ni apiréticas); no ha sufrido reumatismo, ni infección palúdica, ni existe paludismo en la región que habita y su única enfermedad es la tuberculosis pulmonar que, según dice, sufre. [1]

Le faltan la 1ª bicúspide izquierda superior; 1ª multicúspide izquierda inferior; 2ª bicúspide derecha superior, y 2ª

1. Habiendo tenido ocasión de ver recientemente al compañero que asistió á este enfermo en Tarragona, nos confirmó el diagnóstico que el paciente nos había anunciado: *tuberculosis del vértice derecho*. A principios del corriente año falleció de laringitis tuberculosa. Por lo demás, aunque persistían los síntomas oculares, habían mejorado algo.

multicúspide derecha inferior y de las cuatro conserva raigones, de los cuales el 1º (bicúspide izquierda superior, arrancada hace cuatro meses) es doloroso.

Procedí al examen local y hallé:

	O. D. T. = +0. O. I. T. = indeterminable por la infiltración considerable del párpado.
Campos visuales...	O. D. V=$\frac{1}{4}$ M. 5 V=1 O. I. V=dedos á 5 mts. M. 6 V=$\frac{3}{4}$ dif. O. D. ligera reducción para el verde. O. I. normales.
Diámetros pupilares	O. D. 0m.003. O. I. 0m.0065.
Reflejos pupilares.	O. D. indeterminables por fotofobia y nervosismo. O. I. abolidos.
A la luz oblicua....	O. D. normal. O. I. 4 ó 5 infiltraciones superficiales circunscritas de la córnea, consecutivas probablemente á vesículas de herpes.
Examen oftalmoscópico.	O. D. ligero estafiloma posterior externo. O. I. " " " " Foco de coroiditis de $\frac{1}{4}$ diámetro papilar en la parte infero-externa del segmento posterior del ojo.
Sensibilidad de la córnea.....	O. D. normal. O. I. abolida.
Sensibilidad de la conjuntiva.....	O. D. normal. O. I. abolida.

La erupción ha dejado profundas huellas parecidas á las de las pústulas variólicas de regular intensidad, el párpado se presenta indurado é infiltrado (lo que dificulta el examen). No hay diplopia, ni se observa alteración alguna en la motilidad del globo ocular.

El tratamiento prescrito consistió en corrientes continuas descendentes, vejigatorios volantes y quinina, además de los cristales adecuados (O. D. — 4'50 y O. I. — 5'50), tratamien-

to que debía seguirse por el facultativo encargado de su curación habitual, por lo que ignoro el resultado definitivo.

La particularidad que convierte en notable esta observación de zona oftálmico no es la violencia y la duración excesiva del dolor, ni la intensidad de la erupción vésico-pustulosa, ni la coexistencia del herpes corneal, sino la asociación del zona con la parálisis parcial (ptosis y midriasis) del tercer par craneal, y con la anestesia córneo-conjuntival.

Esta asociación es una demostración clínica de la anastómosis del 3º y 5º par craneales que la anatomía nos enseña tiene lugar durante el trayecto de la rama oftálmica del trigémino por la pared externa del seno cavernoso, en el cual recibe filamentos del plexo carotídeo interno (del simpático), se anastomosa con el tercer par y da algunos filetes al 4º y al 6º

La patogenia de esta enfermedad parece consistir en una neuritis de la rama oftálmica de Willis, sea en el ganglio de Gasser ó en sus ramas periféricas, en particular del ramo nasal y aún más del filete naso-lobar, cuya alteración da lugar á las manifestaciones cutáneas ya sabidas, que parecen estar bajo la dependencia de alteraciones tróficas de las capas superficiales de la piel, pero al mismo tiempo la anestesia de la conjuntiva, de la esclerótica y en particular de la córnea (que es la más frecuente), indican claramente que la lesión interesa las fibras ganglionares (ganglio oftálmico) y las no ganglionares (nervios ciliares directos).

Teniendo en cuenta estos datos se explica más fácilmente la asociación del zona con las conjuntivitis, queratitis (herpética y neuro paralítica), iritis, iridocoroiditis, neuritis óptica y, por último, con las parálisis de los diferentes músculos oculares.

En nuestro caso se trataba de esta última asociación, limitada al elevador del párpado superior y al esfínter pupilar, cuyo mecanismo puede explicarse por la propagación de las alteraciones á través de las anastómosis de que hemos hecho mención. La insensibilidad de la córnea y de la conjuntiva

coexistentes, indicaban que la lesión había interesado las fibras ciliares directas (conjuntiva) y las ganglionares (córnea).

Pero ¿y el origen de la enfermedad? La alteración del ganglio de Gasser (neuritis localizada), que es la causa inmediata, ¿obedecía á un estado infectivo local? ¿tratábase de una infección procedente del alvéolo de la 1ª bicúspide superior izquierda (cuya inflamación era indudable) á semejanza del caso observado por Haen (*De febrium divisione.* Tesis, citada por de Wecker), en el que el arrancamiento de una muela dió origen á la enfermedad?

Yo me inclino á creer que sí, y no lo afirmo, porque desgraciadamente no pude seguir el caso, lo que hubiese sido importante para aclarar el concepto etiológico y patogénico.

Conste, pues, que el zona oftálmico puede coexistir con el herpes corneal y la parálisis parcial del tercer par craneal.

SOCIEDAD OFTALMOLÓGICA MEXICANA.

Sesiones de Noviembre y Diciembre de 1902.

Pseudo-neoplasma de la conjuntiva.

El Dr. Montaño presenta á la señorita E. A., de 15 años de edad, quien tuvo hace un año una mancha equimótica de la conjuntiva, la que se ha hecho más y más intensa y se ha abultado hasta ocupar todo el fondo de saco inferior, formando un rodete que rodea la córnea, desbordándola, y sangra fácilmente. Al principio pensó en un sarcoma angiomatoso de la conjuntiva, pero dada la marcha no le parece sostenible el diagnóstico de sarcoma y pensó sería tan sólo un angioma de la conjuntiva.

El Dr. Chávez opina que es un papiloma de la conjuntiva; él ha observado dos que ha extirpado; no habían atacado la córnea y habían respetado el interior del ojo. El tumor de la enferma es móvil, en tanto que el sarcoma se fija á la esclerótica. El papiloma de la conjuntiva sangra fácilmente y á veces se reproduce después de extirpado. Para el tumor de la enferma

opina por la extirpación y si se reproduce hacer la cauterización.

Dr. Montaño. Habiendo practicado el Dr. Toussaint la análisis microscópica de esta producción considerada como un neoplasma, encontró que la tumefacción de la conjuntiva es sólo inflamatoria sin ningún elemento neoplásico. La compresión y la adrenalina la han mejorado notablemente desde la sesión anterior, y la producción conjuntival que desbordaba la mitad inferior de la córnea, ahora se ha reducido á un tercio de lo que era.

Prótesis después de la estafilotomía.

El Dr. Montaño presentó un enfermo que hace 2 años tuvo una úlcera de la córnea y después un estafiloma total del ojo izquierdo, que obligó á practicar la estafilotomía con sutura en bolsa. La herida cicatrizó por primera intención dejando un muñón bastante móvil. Lo presenta para comparación con los otros procedimientos y como resultado definitivo lo presentará después de un año.

Dr. Uribe Troncoso, dice que realmente es un muñón ideal y que reune todas las condiciones, puesto que se ha conservado todo el vítreo; pero que no siempre es posible hacerlo así; para ello se necesita que la parte posterior del ojo esté sana. Los muñones de vítreo se atrofian al cabo de algún tiempo, presentan muy marcados los surcos de los cuatro músculos rectos, se calcifican y producen la oftalmía simpática, á veces. La evisceración y la implantación de grasa tienen un campo más vasto y son aplicables á mayor número de casos.

Siendo la última sesión del año se procedió á elecciones de Mesa para 1903, resultando electas las personas siguientes:

Presidente: Dr. L. Chávez.
Vicepresidente: Dr. M. Uribe Troncoso.
1er. Secretario: Dr. R. Silva.
2º Secretario: Dr. E. Graue.
Tesorero: Dr. E. F. Montaño.

Se discutió y aprobó en detalle el *Reglamento de las Reuniones anuales;* se fijó la fecha de la *1ª Reunión*, que tendrá lugar en la ciudad de México, del 27 al 31 de Marzo de 1903, y á la cual serán convocados los oftalmologistas de la República y los

médicos generales que tengan interés por la Oftalmología, y aprobaron los temas y nombramientos de Ponentes, hech por la Comisión de Organización.

Temas que deberán tratarse en la 1ª Reunión Anua de la Sociedad Oftalmológica Mexicana, que tendrá lugar en la ciudad de México del 27 al de Marzo de 1903.

1º Valor comparativo de las diversas operaciones propue tas para reemplazar á la enucleación, y especialmente de l implantaciones de grasa. *Ponentes: Dr. Fernando López* (Méx co), *Dr. Daniel M. Vélez* (México) y *Dr. Miguel Silva* (Moreli

2º Valor comparativo de las diversas escalas optométric Necesidad de su unificación y adopción de una unidad mét ca. *Ponentes: Dr. A. Chacón* (México), *Dr. Emilio F. Monta* (México) y *Dr. José de J. González* (León).

3º Tratamiento de la miopía.

A). Tratamiento óptico. *Ponentes: Dr. José Ramos* (Méxic y *Dr. Manuel G. Abarca* (Guadalajara).

B). Tratamiento operatorio. *Ponentes: Dr. L. Chávez* (Mé co y *Dr. Antonio Alonso* (San Luis Potosí).

COLEGIO DE MÉDICOS DE FILADELFIA.

Sección de Oftalmología.

Sesión del 18 de Noviembre de 1902.

Exoftalmía intermitente.

El Dr. William Campbell Posey presenta un caso de llamada *exoftalmía intermitente.* El enfermo, joven vigoroso, 20 años, tiene la facultad de producir voluntariamente la exo talmía del ojo izquierdo hasta un grado muy marcado. L dos ojos están colocados profundamente, especialmente el i quierdo, el cual presenta un ligero grado de enoftalmía. Cua do se oprimen los globos de los ojos, los dos retroceden al i terior de la órbita. Este síntoma es también más marcado e el ojo izquierdo.

Cuando tenía cuatro años de edad, le refieren que su oj izquierdo hacía saliente hacia adelante cuando se inclinaba

después de un esfuerzo violento. Este estado persistió hasta cerca de los 11 años, edad en la cual podía producir la exoftalmía del ojo haciendo una profunda inspiración y deteniendo la respiración, haciendo un esfuerzo muscular violento ó ejerciendo presión bajo la base del cuello.

Durante algunos instantes, después de una inspiración profunda, no se observa ningún movimiento en el ojo; luego empieza el globo á moverse lentamente, pero invariablemente recto hacia adelante, hasta que ha avanzado como unos 15^{mm} más al frente que el otro ojo. Cuando la exoftalmía ha llegado á su máximum, hay un hinchamiento considerable del párpado inferior con signos de congestión venosa de los párpados.

Por este tiempo también notó que la base del cuello se había ensanchado mucho y simulaba un enorme hinchamiento de los lóbulos laterales del cuerpo tiroide. En los momentos en que sostiene la inspiración los ruidos del corazón cesan, y la detención cardíaca continúa durante 15 segundos cuando menos. La visión es normal en los dos ojos, pero cuando el ojo izquierdo está fuera de su cuenca la visión es un poco borrosa de ese lado.

El fondo del ojo al oftalmoscopio es normal, salvo ligeras tortuosidades de las venas de la retina en los dos ojos. Sin embargo, cuando la exoftalmía está en su máximum, los vasos de la retina del ojo izquierdo se llenan más, y toman más el aspecto de cuerdas.

El examen rinoscópico muestra la fosa nasal izquierda obstruída por los cornetes en estado de hiperhémico. Los dos antros son claros á la prueba de la trans-iluminación, hasta que el ojo está salido, y entonces la luz desaparece enteramente de la parte superior de la cara, principalmente del lado izquierdo.

El Dr. Posey cree que este estado puede explicarse por dilatación de las venas de la parte posterior de la órbita, relacionada con alguna perturbación en el aflujo sanguíneo de la vena yugular de ese lado. Dice que el paciente llegó á él, quejándose que el globo del ojo estaba flojo en su cuenca, y que la tendencia á salir hacia adelante le molestaba mucho en los trabajos comunes de la vida diaria. El Dr. Posey no halla qué operación ó qué agente terapéutico indicar que pudiera prestar servicios.

Discusión.—El Dr. Harlan indica que los síntomas se refieren á una perturbación vascular de la órbita, probablemente á un angioma.

El Dr. Schweinitz dice que este caso se parece á otro refe-

rido antes, el cual presentaba enoftalmía y exoftalmía alter
tivas. Con respecto á la indicación que las inyecciones de
rafina pudieran servir de soporte á las venas orbitarias d
tadas, el Dr. Randall observa que aunque conviene con
otros miembros de la Sección que es un buen plan para me
rar al enfermo, no cree que habría algún peligro que ten
con estas inyecciones, con tal que se empleara una substan
que tuviera su punto de fusión bajo. No hay riesgo de tro
bosis venosa usando las inyecciones de parafina que se fun
á 107°.

Anomalías congénitas de los ojos.

El Dr. Posey refiere también dos casos de *anomalías con
nitas de los ojos*, que demuestran la transmisión de estos def
tos de madre á hija. La madre tenía coloboma típico del i
en los dos ojos, asociado á coloboma completo del nervio
tico y de la coroide en el ojo derecho, y á una excavación
forma de copa en la parte inferior externa del nervio ópt
del ojo izquierdo. La hija tenía un coloboma del iris en el
derecho y corectopia en el izquierdo. El fondo del ojo izqui
do era normal, pero en el derecho había una formación co
bomatosa en la coroide inmediatamente abajo del nervio óp
co. Aunque estos casos demuestran la transmisión de estad
anómalos de padres á hijos, el principal punto de interés res
en el hecho que la transmisión se hizo de un coloboma típ
de los ojos de la madre á formaciones anómalas de menor g
do en los ojos de la hija. Para explicar estas circunstanci
llama la atención sobre la memoria que leyó ante la Secci
de Oftalmología de la Sociedad Médica Americana en
nio de 1897, en la cual se demostraba que todos los estad
anómalos del iris podían ser referidos á un desarrollo imp
fecto de la trama vascular del iris.

Discusión.—El Dr. Randall se refiere á dos casos de an
dia congénita que ha visto en una madre y su hija, siendo e
estado completo en la primera, y casi completo en la hija.

Desaparición de las lesiones en la retinitis circinada.

El Dr. G. E. de Schweinitz habló de la *desaparición de
lesiones en la retinitis circinada* y relató tres casos de este
decimiento, dos de los cuales ha referido antes á la Sección
En el primer caso había desintegración parcial del depós
circinado al cabo de cinco meses, pero había aumento del ex
dado en la mácula; no se volvió á ver al enfermo. En el

gundo caso había desaparición completa de las lesiones circinadas al cabo de un año, y diminución marcada en la extensión de la enfermedad macular con aumento marcado de la visión En el tercer caso no había modificación al cabo de tres meses. El enfermo no volvió.

El Dr. de Schweinitz discutió las diversas teorías que han sido dadas para explicar esta afección, y cree que aunque la naturaleza hemorrágica original de la enfermedad no pueda ser negada, las hemorragias de la retina por sí solas no explican todos los casos; que es probable que tanto el exudado central como el anillo de depósito pudieran ser atribuídos, como Oeller y otros autores lo han hecho, á enfermedades de los más pequeños vasos de la mácula, especialmente las arterias. Se refirió á la aserción de De Wecker, que la verdadera degeneración blanca de la retina es siempre progresiva; pero cree, sin embargo, que algunas variedades de la afección, tal vez no enteramente típicas, pudieran clasificarse en esta afección, y que entre ellas existían ejemplos en que las lesiones pudieran desaparecer, como Fuchs ha indicado desde el principio. Cree que la teoría de Marcus Gunn, de que la retinitis circinada es sencillamente una manifestación de un edema que ha permanecido largo tiempo, dependiente á su vez, de una inflamación central de la retina, podría explicar aquellos casos en los cuales había desaparición de las manchas, pero cuando la enfermedad de los vasos de la mácula era tan intensa que la destrucción de las partes enfermas se había presentado, la lesión era ya permanente.

Discusión.—El Dr. Hansell manifestó que el primer caso relatado por el Dr. de Schweinitz, ha vuelto al Hospital del Colegio Médico de Jefferson hace pocas semanas, y encontró en el examen que había habido desaparición completa de las lesiones circinadas. Considera que, aunque las pequeñas hemorragias de los capilares más pequeños pudieran ser la causa en algunos casos, cierto número de ellos pudiera explicarse por un exudado fibroso semejante al que se presenta en las inflamaciones de la córnea y otros tejidos del ojo. Para estudiar estos cambios finos de la retina considera el oftalmoscopio de Thorner, de especial valor y muy superior al oftalmoscopio de mano. El Dr. Randall hace notar que en la retinitis anular de los niños, el microscopio era impotente para demostrar otra cosa que edema de los tejidos de la retina. El Dr. de Schweinitz cree que es imposible encontrar una teoría que explique todos los casos. Las hemorragias, no explican todos los casos. Es posible que tanto el exudado fibroso como las hemorragias contribuyan á producir esta afección. Uno

de los pacientes que había hecho examinar por el Dr. De cum padecía de adiposis dolorosa. Como en la enfermeda se presentan hemorragias y degeneraciones grasosas, el D Dercum cree que puede haber relación entre el estado d ojo y la afección orgánica.

Varias lesiones después de traumatismos.

El Dr. Schweinitz presentó una serie de ojos montados e formalina y gelatina glicerinada, con las lesiones siguiente

1ª Ruptura del globo del ojo por un golpe con un vas con un pedazo del vidrio roto detenido dentro las envoltura

2ª Cuerpo metálico extraño incrustado én la porción ant rior de la coroide, que había sido retenido por espacio de 1 años.

3ª Tisis del bulbo ocular á consecuencia de una explosió de pólvora, con incrustación de granos de pólvora en la e clerótica y en su unión con la córnea, pero ninguno dentr de las membranas del ojo.

4ª Irido-ciclitis consecutiva á un cuerpo extraño en el v treo (pedazo de cobre) que ha sido extraído. El ojo estuvo e calma moderada por espacio de ocho meses, época en la cu sobrevino de nuevo ciclitis y se hizo necesaria la enucleació El ejemplar presenta una antigua irido-ciclitis, hemorragi intra-oculares antiguas y recientes, unidas á la atrofia d nervio óptico y á la degeneración de la retina.

5ª Irido-ciclitis causada por un gran cuerpo extraño i crustado en el vítreo por espacio de varias semanas, y sacad después por medio del imán. La atrofia gradual del ojo hiz necesaria la enucleación. El ejemplar presenta una cicatr estirada hacia dentro, despegamiento y desorganización d la retina y ciclitis.

6ª Irido-ciclitis del ojo izquierdo causada por una herid penetrante de la región ciliar inferior, hecha con una astil de madera puntiaguda. El ejemplar demuestra la forma ción de la membrana ciclítica.

7ª Irido-ciclitis consecutiva á un golpe en el ojo con u instrumento romo que produjo primero glaucoma traumát co, seguido después de ciclitis y la formación de un estafil ma de la esclerótica.

Algunos medios para facilitar la localización y remoción de los cuerpos extraños de la córnea.

El Dr. B. Alex. Randall mencionó brevemente ciertos m

dios para facilitar la localización y remoción de los cuerpos extraños de la córnea. Habló de la dificultad que se experimenta para ver los cuerpos extraños diminutos por el método usual de iluminación focal, y la superioridad del examen practicado á la luz transmitida con el oftalmoscopio y sus lentes amplificantes fuertes.

Ha encontrado á veces que no sólo no podía descubrirse el cuerpo extraño por otros métodos, sino que después de haber sido localizado con precisión, no era aún posible verlo para sacarlo fácilmente si no era con el oftalmoscopio. El empleo de un mango especial para llevar el instrumento con la boca y tener las dos manos libres ha sido de gran valor para ese objeto, así como para el estudio del campo ocular cuando se hacen dibujos de él. Presentó también un espejo cóncavo muy fuerte inventado por él, para estudiar el iris y las porciones anteriores del ojo en una imagen grandemente amplificada, que ha encontrado también de valor para descubrir los cuerpos extraños diminutos sobre su propia córnea, que otros podían difícilmente ver. Es importante en algunas ocasiones indicar al paciente la presencia de un cuerpo extraño, y podría suceder aun que pudiera verlo y localizarlo por sí mismo, cuando no hubieran tenido éxito otros medios en manos del cirujano. El espejo consiste en una lente plano-convexa de 20 D., plateada en la cara convexa. Da una imagen casi tan buena como la que hubiera podido producirse por el menisco empleado comunmente con este objeto, y parece amplificar más en razón de la combinación del espejo cóncavo y la lente.

No ha estudiado aún la parte de óptica de esta combinación.

Herpes zoster oftálmico.

El Dr. Wm. Zentmayer presentó un caso de *herpes zoster* del ojo, que sobrevino en un hombre de 76 años. Las vesículas estaban distribuídas sobre los tegumentos del cráneo, párpados y lado de la nariz. Había ulceración de la córnea y una iritis ligera. Se presentó al trigésimo tercer día de la enfermedad parálisis completa del recto interno y del elevador del párpado, acompañada de parálisis parcial de los rectos inferior y superior. La edad del enfermo y el uso de midriáticos en el tratamiento del estado inflamatorio hizo imposible determinar si los músculos intrínsecos del ojo estaban ó no afectados. Un año más tarde había aún debilidad del recto interno y del elevador del párpado superior.

SOCIEDAD MÉDICA AMERICANA.

Sección de Oftalmología.

[*Concluye.*]

Saratoga, Junio 10 á 13 de 1902.

El Dr. Nelson M. Black (Milwaukee) habla del no desarr
llo del centro de fusión, como un factor en estos casos, y di
que es mejor eliminar primero el grado de fusión de los oj
y luego investigar la refracción bajo la influencia de los m
driáticos. Habla también del valor del amblioscopio.

El Dr. M. Stevenson (Akron, Ohio) dice que lo prime
que debe hacerse es determinar el estado del ojo en repo
y que la principal razón por que tenemos tantas perturbac
nes de los músculos externos del ojo es debida á la cantid
de trabajo de cerca y la convergencia necesaria. No solame
te deberíamos usar la varilla de Madox á distancia, sino q
deberíamos determinar también el estado del ojo á corta d
tancia. Ha usado el amblioscopio con buen éxito.

El Dr. F. Valk (New York) no cree que sea convenien
condenar á un hermoso niño á continuar varios años con
ojo estrábico, con la esperanza de que algún día por el ej
cicio se corrija la desviación. Esto no es lo conveniente pa
el niño.

El Dr. S. D. Risley (Philadelphia) sostiene que la visi
binocular depende de la experiencia, y se adquiere como otr
muchas cosas en la vida. Podría referir muchos casos de p
sonas que se han salvado de quedar inválidas por una teno
mía después de haber agotado los otros medios.

El Dr. E. J. Gardiner (Chicago) cree que hay muchos
sos en los cuales sólo la tenotomía dará resultado.

El Dr. Jackon (Denver) dice que la elasticidad de los músc
los en un día dado podría depender de la inervación en
días anteriores; varían en longitud y en fuerza. Cree que
hay más razón al suponer que la acción excesiva del recto
terno, por ejemplo, está relacionada con alguna disposici
particular de los huesos de la órbita, que suponer que el
pesor del biceps se debe á la forma del húmero.

Memoria Conmemorativa del 150º aniversario de la publicación
la primera descripción de la operación de la catarata por J
ques Daviel, y el principio de la operación moderna de catara

El Dr. A. A. Humbel (Buffalo N. Y.) Dijo que difería

poco del programa científico usual, pero cree bueno algunas veces descansar y mirar retrospectivamente estas cosas únicamente desde el punto de vista histórico; que se han tributado honores á Helmholtz por medio de una manifestación pública y á Donders, pero que se ha olvidado al hombre que ha sido el autor de la operación moderna de catarata, Jacques Daviel. La Memoria no es una historia de la operación de catarata, excepto en lo que se refiere á la vida de Daviel, que pone á la vista desde el principio.

Objetos de prueba y letras de prueba.

Dr. Elmer G. Starr (Buffalo N. Y.). El autor considera la importancia del cuidado y exactitud en determinar la refracción del ojo, y se refirió á su gran valor para el alivio de muchas perturbaciones; un error ligero en la medición del poder de refracción deja sin valor la tentativa de aliviar al paciente. Una de las más serias objeciones á las escalas de prueba empleadas ordinariamente es que la luz reflejada por el fondo blanco ocasiona la fatiga de la retina. Habló del efecto de la irradiación al usar la escala con fondo negro, que tiene por objeto aumentar el tamaño aparente del objeto y disminuir la finura del contorno. Mostró el autor una serie de letras que ha inventado que están impresas en color sobre un fondo de otro color, siendo los colores usados el amarillo y el azul que son complementarios. El reflejo luminoso y la fatiga de la retina son disminuídos y la letra se ve amplificada y más brillante. El amarillo es usado para el fondo y el azul para la letra, los que siendo complementarios hacen la letra más claramente definida.

Discusión.—El Dr. Gould dice que el fondo negro siendo un color que no impresiona la retina no la fatiga, especialmente cuando la acomodación está paralizada. $\frac{20}{10}$ puede ser leída fácilmente con este fondo porque la retina funciona fisiológicamente. Cree que el ingenioso invento del Dr. Starr se presta á más consideraciones.

El Dr. E. J. Gardiner (Chicago) cree que la irradiación de que habla el Dr. Starr pudiera ser debida á un astigmatismo no corregido.

El Dr. Randall (Philadelphia) llama la atención hacia la importancia del tamaño de la letra, y dijo que 99 casos de 100 están hechos según la tangente del ángulo, mientras que dos veces la tangente de la mitad del ángulo es el término correcto.

El Dr. Starr manifestó que respecto á lo dicho de que la

irradiación es debida á astigmatismo no corregido, es por supuesto peor en este estado, pero que él la ha encontrado molesta siempre.

Sarcoma metastático de la coroide.

Dr. Meyer Weiner (St. Louis). El autor habla de la extrema rareza de la enfermedad y lo poco escrito sobre este asunto. Describió un caso de su práctica, considerando la localización probable del tumor primitivo y los órganos invadidos. Había lesiones metastáticas múltiples en las coroides de los dos ojos.

El Dr. Weiner replica en contestación á una pregunta del Dr. Jackson, que no pudo obtener absolutamente ninguna historia de este enfermo, no vió el caso sino post mortem, y que lo ha referido únicamente á causa de su rareza. El tumor probablemente comenzó en el mediastino y correspondía en muchos puntos á un caso semejante referido por el Dr. Schweinitz.

El uso de midriáticos después de los 45 años de edad.

Dr. H. M. Starkey (Chicago). Sostiene el autor que con frecuencia se necesita un midriático para apreciar con precisión la refracción por medio del oftalmoscopio, y para examinar los medios transparentes y el fondo del ojo. Dice que hay necesidad absoluta de la cicloplegia en ciertos casos, antes de que la refracción pueda ser determinada con precisión, y recomendó la cicloplegia en otros no solamente con objeto de determinar la refracción, sino para aliviar la hiperhemia y la irritación de la retina y de la coroide. Cree que así como los cicloplégicos se requieren en casos cada vez menos numerosos á medida que pasa la vida, ninguna edad se puede fijar arbitrariamente, más allá de la cual no deban usarse, pero debe tenerse prudencia al usarlos después de los cuarenta años de edad á causa del peligro mayor del glaucoma en la edad avanzada, y por supuesto en ciertos estados no debe usarse del todo.

Discusión.—El Dr. Herman Knapp (New York) habla del uso de un cicloplégico después de la operación del glaucoma. Cuando al curar venían cierto número de finas adherencias filiformes, hace uso de una gota de solución de atropina el primero y el segundo días. Nunca ha visto ningún resultado desagradable. Cree que el peligro de que se produzca un glaucoma es menor con la eucaina que con la homo-atropina ó con la atropina.

El Dr. Weeks (New York) dijo que el finado Dr. Noyes usaba la atropina después de la iridectomía como regla, y la continuaba usando dos ó tres días más ó hasta que se cicatrizaba bien la herida.

El Dr. Risley (Philadelphia) dice que no tiene costumbre de usar midriáticos después de la iridectomía por glaucoma, y cree que esta práctica no está exenta de peligro.

El Dr. Higins (Cortland) cree que es desagradable que refieran los pacientes algún síntoma del ojo, que pudiera originarse meses ó años después de la instilación de un midriático, á su uso, pero cree también que en los ancianos estos síntomas no siempre son imaginarios.

El Dr. Mc. Reynolds (Dallas, Texas) dice que siempre usa un midriático después de la operación del glaucoma y de la catarata glaucomatosa, y la considera una práctica razonable y segura.

El Dr. H. B. Young (Burlington, Iowa) dice que él cree que el uso de cicloplégicos en personas de más de 45 años, para la refracción está indicado especialmente en personas fuertes y robustas, en las cuales el poder de acomodación es excesivo, y no cree á estos sujetos expuestos del todo al desarrollo del glaucoma.

El Dr. Lippincott (Pittsburg) dice que al principio de su práctica ha usado midriáticos en individuos de más de 45 años, más frecuentemente que ahora, y que ha visto en varios casos malos resultados con su uso.

El Dr. Jackson (Denver) dice que no sólo deben usarse los midráticos con prudencia después de los 40 años, sino que siempre debe ser así desde antes. El único caso de glaucoma que ha visto producirse por un midriático fué en una mujer de 25 años y no tiene duda que si la historia de la enferma hubiera sido examinada con cuidado antes de usar el medicamento, podría haberse hecho un diagnóstico de glaucoma. Considera que con tanta frecuencia es necesario usar los midriáticos después de los 50 años de edad como antes.

El Dr. Bates (New York) refiere un caso en que se aplicó atropina á un sujeto de 18 años de edad, y en el cual la pupila no volvió ya á contraerse y permaneció dilatada durante seis meses.

Por último, *el Dr. Starkey* dice ha encontrado que es necesario usar cicloplégicos más fuertes y por más largo tiempo, para obtener la dilatación en los sujetos de edad que en los jóvenes.

Descentramiento de las lentes para el trabajo de cerca.

Dr. G. C. Savage (Nashville). El autor dice que no habiendo vicio muscularlos vidrios para présbitas deberían ser propiamente centrados, de tal manera colocados que los ejes visuales pasen á través de los centros ópticos. En la ortoforia la colocación de las lentes para présbitas con sus centros ópticos bajos debería ser preferida á su colocación alta. En la simple esoforia ambas lentes présbitas deberían ponerse con sus ejes hacia afuera, é igualmente, ó lo que es lo mismo, los esqueletos deberían ser hechos más anchos que lo que reclama la distancia pupilar. En la esoforia complicada de hiperforia de un ojo y cataforia del otro, la descentración de las lentes présbitas debería ser limitada á las lentes para el ojo exo-hiperfórico, y deben estar abajo y hacia afuera. En la simple exoforia las dos lentes présbitas deben ser descentradas directamente hacia adentro, é igualmente los esqueletos deben ser más inmediatos que lo que indica la medida pupilar. En la esoforia complicada de hiperforia de un ojo y cataforia del otro, la descentración debería limitarse á la lente para el ojo exocatafórico, y debería estar hacia arriba y hacia adentro. En la exoforia complicada de hiperforia de un ojo y cataforia del otro y cicloforia positiva, la descentración debería ser limitada á la lente del ojo exo-catafórico, y debería estar hacia arriba y hacia adentro. En la hiperforia de un ojo y cataforia del otro, con ó sin cicloforia positiva, el efecto prismático total debe ser dado á la lente del ojo hipofórico descentrándola hacia abajo. En la doble hiperforia ambas lentes deben ser descentradas hacia abajo. En la doble cataforia las dos lentes deben ser descentradas hacia arriba.

Genesis y tratamiento del ojo miope.

Dr. S. D. Risley (Philadelphia). El autor considera el origen del ojo miope como causado por la herencia, la enfermedad, la evolución fisiológica y sociológica; discute los aspectos clínicos de la miopía en sus más altos grados, y toma en consideración los distintos métodos de tratamiento.

Discusión.—El Dr. Jackson (Denver) dice que en los casos de miopía alta no había visto nada que se refiriera á la herencia; ninguno de los pacientes tenía padres miopes; pero que mostraban evidentemente constitución enferma y perturbación de la nutrición. Cree que la gran mayoría de miopías se desarrollan durante la vida escolar. Llama la atención sobre la importancia de la corrección precoz de la refracción como medio de prevenir el desarrollo de una miopía alta, y lamentaba el uso de lentes escasamente correctoras.

El Dr. Risley dice, por último, que aconseja el uso de vidrios de corrección inferior únicamente dentro de casa, y cuando la tendencia á la progresión de la miopía es marcada; de otra manera están seguros los enfermos de tener dolores de cabeza y molestias.

Necesidad de corregir la ametropía en la segunda mitad de la vida.

Dr. C. M. Culver (Albany, N. Y.). El autor dijo que aun con la definición liberal de Donders de la presbicia, la mayor parte empiezan á serlo en el tiempo conocido como la mitad de la vida. Que para la presbicia se usa el mayor número de los anteojos. Considera la ametropía como acreedora á corrección en cualquiera época de la vida, y que intentar aliviar la presbicia sin corregir la ametropía que la acompaña, es parecido á construir sobre cimientos de arena movediza. Cree que el astigmatismo cambia en la segunda mitad de la vida más comunmente que antes.

Discusión.—El Dr. Jackson (Denver) conviene con el autor en que la corrección de la ametropía en la segunda mitad de la vida es exactamente tan importante como en cualquiera otra edad.

Movimientos asociados de la cabeza y los ojos.

Dr. William C. Posey (Philadelphia). El autor considera los movimientos fisiológicos, inclusos los numerosos y varios movimientos que la cabeza hace por medio de los músculos del cuello. Dice que hay movimientos de la cabeza y de los ojos que son anormales, y los cuales aunque síntomas de la misma enfermedad y teniendo el mismo origen, no están rela-

---

cionados hasta ser dependientes uno de otro. En esta clase incluye los movimientos de la cabeza y de los ojos que ocurren accidental y simultáneamente en las esclerosis difusas, parálisis agitante y otros padecimientos del sistema cerebro-espinal. Entonces hay movimientos de la cabeza que compensan alguna falta de uno ó más músculos extra-oculares para el desempeño apropiado de sus funciones, y bajo esta clase nos relata la posición que toma la cabeza á consecuencia de la parálisis de los diversos músculos del ojo. Otros movimientos de la cabeza y los ojos, de carácter anormal, pa-

recen tener una relación directa uno con otro sin ser compen sadores. Bajo este punto de vista considera el asunto de la desviaciones conjugadas, nistagmo de los niños y los sacudi mientos de cabeza en los mismos. El autor refiere dos caso de movimientos sincrónicos de la cabeza y de los ojos debido á una causa central.

REVISTA DE LA PRENSA.

DR. G. LAVAGNA (Mónaco.)—**Sobre la sífilis ocular.**—(*Bo letino d'Oculistica.* Florencia, Enero 15 de 1902.)—Desde las pri mitivas hasta las terciarias, tanto las hereditarias como las ad quiridas, todas las formas de sifílides pueden observarse en e ojo.

Grande es la frecuencia de las manifestaciones oculares d la sífilis; Alexander, sobre 50,000 enfermos de ojos, cuent 1,385 que deben á la sífilis su enfermedad ocular. En 2,35 examinados por el autor en menos de un año ha encontrad dos episcleritis sifilíticas adquiridas sobre seis casos de esta en fermedad; once iritis é irido–ciclitis sifilíticas adquiridas sobr 40 casos; una hialitis; 8 coroiditis y retinitis sobre 35; 5 neuri tis sobre 12; 6 atrofias del nervio óptico sobre 11; 8 parálisi oculo–motoras sobre 22; habiendo, en todos los casos, confir mado el diagnóstico por la anamnesis y el tratamiento.

En los anteriores casos se trata de la sífilis adquirida; en l que á las hereditarias se refiere, el autor no sólo se basa, a diagnosticar, en la deformación dentaria de Hutchinson, sin principalmente en la depresión del dorso de la nariz y e las afecciones auriculares, en las cicatrices en la anamnesis d los padres, etc. Asegura que muchos niños que pasan por lin fáticos no son más que niños debilitados por la heredo–sífilis

La estadística de las afecciones oculares consecutivas á la sí filis hereditaria, es como sigue: 34 casos de conjuntivitis flic tenular, sobre 192 de igual enfermedad; 20 queratitis paren quimatosas; querato–conjuntivitis, estafilomas corneales, leu comas adherentes ó no, 112 sobre 607 casos; 3 retino-coroiditi sobre 35 casos. Total: 44 formas adquiridas, 168 formas he reditarias sobre 2,365 enfermos de ojos.

(La anterior estadística concuerda exactamente con los da tos de nuestro consultorio; estando particularmente de acuer

do con lo que el Dr. Lavagna asienta acerca de la sífilis hereditaria: hace pocos meses pude observar una niña con queratitis parenquimatosa de clarísimo origen heredo-sifilítico, y en días pasados vino á consultarme una hermanita de la anterior (que padece profunda anemia, coriza crónica y periostitis de la tibia) por una intensa queratitis flictenular que cedió al tratamiento mixto asociado á la conducente terapéutica local. Antes de esta había visto con una conjuntivitis flictenular á otra hermana de las anteriores.—José de J. González.)

Las más raras manifestaciones oculares son:

Periostitis y osteitis de la órbita.—Flegmon retro-bulbar por propagación de la periostitis.—Dacrio-adenitis sifilítica, hasta hace poco desconocida.—Dacrio-cistitis, de las cuales no ha visto el autor ningún caso. (Actualmente atiendo á una Señorita que presenta antecedentes manifiestos de heredo-sífilis y padece sordera desde pequeña, coroiditis areolar, manifestación tardía, y desde su niñez epífora provocada por una estenosis excesiva del conducto lacrimal y del canal nasal, estenosis que, ocasionando el estancamiento de las lágrimas y su probable alteración por desarrollo de gérmenes y cambios químicos, ha provocado una violenta dacriocistitis. No hay alteración de los huesos y según mi opinión, la estenosis es debida á la frecuencia de las manifestaciones catarrales de la heredo-sífilis, que provocaron exulceraciones y cicatrices.—José de J. González.)

El chancro duro de los párpados puede ser transmitido por el beso, la mano, las toallas y aún de la manera rara que cita Tepljaschin: una mujer ejercía el oficio, en Veaka (Rusia), de quitar los cuerpos extraños del ojo empleando la lengua: así adquirió la sífilis y así la transmitió á 7 individuos quienes tuvieron todos chancro duro palpebral. El lugar de elección de tal úlcera es el límite de la piel y la mucosa. Las formas secundarias y terciarias son posibles.

El chancro de la conjuntiva es raro: Fournier ha observado un caso y antes que él había visto otro Despres. El autor cita con detalle un caso observado por él en la conjuntiva tarsal del ojo derecho y que fué seguida de roseola infarto ganglionar pre y retro-auricular, iritis sifilítica del ojo izquierdo y desarrollo de un condiloma del iris derecho, fenómeno secundario muy poco conocido, y que era del tamano de un grano de maíz, amarillento y desarrollado en pleno espesor del iris. El condiloma del iris es un quiste formado de elementos celulares de nueva formación y de numerosos núcleos libres; hay además células fusiformes en serie lineal, probables huellas de vasos en vía de formación. El condiloma es siempre blando y se disuelve fácilmente en un líquido purulento.

Las queratitis parenquimatosa y la puntiforme frecuentes en la sífilis hereditaria son raras en la adquirida.

Las gomas corneales son rarísimas: el autor ha observado un caso.

El autor, como se ve, no cita las manifestaciones más frecuentes de la sífilis ocular; pues ha dicho que quiere detenerse en las raras.

Termina el autor haciendo votos por la mejoría de la higiene pública que impida la sifilización, que lleva trazas de hacerse general.

BIBLIOGRAFIA.

R. J. PHILLIPS.—**Spectacles and Eyeglasses, their forms, mounting and proper adjustement.** *(Anteojos y lentes; sus formas, montaduras y ajuste conveniente.)* Tercera edición, con 52 ilustraciones. *P. Blakiston's Son & Cº. Philadelphia.* 1902. Precio, $1 oro.

La tarea del oculista no ha terminado aún cuando después de encontrados los vidrios correctores de la ametropía, se prepara á formular una prescripción. Es necesario, para obtener toda la utilidad de la corrección óptica, que los cristales queden propiamente ajustados á los ojos del enfermo, que estén bien centrados, que los armazones los sostengan á la altura y distancia necesarias, etc. En general, poco se preocupan actualmente los oculistas de estas materias, que les parecen poco interesantes y que relegan á la atención de los ópticos, los cuales, también en lo general, desconocen estos requisitos y su importancia, pareciéndoles ello únicamente exageraciones científicas.

Uno de los secretos, precisamente, del óptico norte americano, que le ha hecho aumentar notablemente en crédito, consiste en procurar á sus clientes la mayor comodidad posible en el uso de sus cristales. La investigación del centro óptico en particular (que casi nunca coincide con el centro de figura) es uno de los detalles de más importancia, pues su omisión produce un efecto prismático muy desagradable, especialmente cuando los cristales son fuertes ó cuando hay heteroforias.

El libro de Phillips trata en detalle de todas estas circunstancias, y podrá juzgarse de su valor práctico por haber alcanzado en pocos años tres ediciones.

Es un libro que recomendamos á los oculistas y que consideramos indispensable para los ópticos que quieran estar á la altura de las modernas exigencias.—M. U. T.

INSTRUMENTOS NUEVOS.

La bien conocida casa de de H. Wulfing-Lüer, de Paris, acaba de introducir una nueva innovación en sus jeringas asépticas de cristal, que seguramente prestará servicios á los oculistas y á los médicos prácticos. Consiste en una modificación de la caja metálica que contiene la jeringa y la cual, como se ve en el grabado adjunto, puede transformarse en un hervidor, adonde en un momento puede esterilizarse la jeringa y agujas.

Para la aplicación de inyecciones subconjuntivales é hipodérmicas en el domicilio del enfermo, esta modificación es muy ventajosa y de real valor práctico.

NOTICIAS.

LA SOCIEDAD OFTALMOLÓGICA MEXICANA.

En las sesiones de Noviembre y Diciembre, la Sociedad consagró una gran parte de su tiempo al estudio y discusión del Reglamento de las Reuniones anuales y del modo de hacerlas útiles y prácticas. Se propone invitar á todos los oculistas de la República y á todos los médicos que tengan interés por la Oftalmología, con objeto de reunirse anualmente en una sesión, cuyo principal objeto será el de conseguir el progreso de la Oftalmología nacional por el intercambio de ideas y la suma de la experiencia personal de cada uno de sus miembros, al mismo tiempo que favorecer la aproximación de todos los que en nuestro país se consagran al estudio de las enfermedades de los ojos.

Los trabajos de la Sociedad han sido hasta hoy importantes

y fructuosos y en sus sesiones mensuales, como habrán vist nuestros lectores, el contingente científico no ha sido escaso.

Con estos antecedentes, dice la Comisión de Organización es de esperarse que la 1ª Reunión anual será fecunda en re sultados de todos géneros y hará desarrollarse y extenderse e gusto por la Oftalmología, que es, sin hipérbole, la rama má científica de la medicina.

A la reunión podrán inscribirse como *Miembros Asociados* to dos los médicos que lo deseen, sin más requisitos que inscri birse al efecto, en los esqueletos que proporciona la Sociedad y pagar la cuota anual de cinco pesos.

Las personas que desearen ser *Miembros Correspondientes*, e decir, conservar su liga con la Sociedad todo el año, deberán ser propuestos con las formalidades reglamentarias por do miembros de la Sociedad.

A las Reuniones Anuales quedarán invitados todos los miem bros, tanto los titulares como los correspondientes, nacionales y extranjeros y los asociados, y todos tendrán los mismos de rechos y obligaciones.

La 1ª Reunión tendrá lugar los dias 27 á 31 de Marzo d 1908 y en ella se discutirán los temas que encontrará el lecto en la reseña de las sesiones de Noviembre y Diciembre, publi cada en este número.

El éxito de la reunión parece en parte asegurado ya, pue la mayor parte de los ponentes han aceptado su encargo y pre sentarán informes detallados, enteramente al corriente de lo progresos modernos.

La Comisión de Organización, compuesta de los Dres. Chá vez, Uribe Troncoso y Vélez, procura arreglar una exposición anexa de instrumentos, piezas anatómicas, libros, etc., que re presenten las últimas adquisiciones de la ciencia ó que tengan interés práctico, y ésta será, sin duda, otra de las atracciones de la Reunión.

Aunque, según sabemos, la Comisión enviará numerosas in vitaciones personales, si alguno de nuestros lectores no la hu biere recibido ó deseare obtener mayor número, puede dirigir se al Secretario de la Sociedad Oftalmológica Mexicana, Dr. Rafael Silva, 1ª de Mesones núm. 11, México, D. F., quien nos ha pedido lo hagamos así presente á nuestros abonados.

Con objeto de formar el Programa preliminar, se suplica además á todas las personas que desearen presentar algún tra bajo, se sirvan anunciar su título y enviar, si es posible, un ex tracto de él al Secretario, á la mayor brevedad posible.

Tomo V. FEBRERO DE 1903. Núm. 8

ANALES

DE

OFTALMOLOGIA

TRABAJOS ORIGINALES.

DOBLE PARÁLISIS TRAUMÁTICA DEL CUARTO PAR CRANEANO [1].

Por el Doctor L. Demicheri.

Montevideo Uruguay.

La observación siguiente, quizá la única publicada hasta hoy, nos dará motivo para hacer un estudio de la comportación de la diplopia en la parálisis de los dos músculos oblicuos superiores.

Lenor E., joven de 21 años, no tiene antecedentes hereditarios ó personales de importancia. No tiene signos de histeria, aunque es algo nerviosa. Ninguna lesión orgánica.

Hace tres meses fué llevada al Hospital de Caridad con completa pérdida de conocimiento, habiendo sufrido, según los datos de su familia, una caída desde una azotea.

En el Hospital los Doctores Oliver y Lenguas comprobaron una fractura del tercio inferior del radio con luxación de la muñeca y además una fractura, más bien fisura, del maxilar superior izquierdo y herida contusa de la ceja del mismo lado con hematoma del párpado..

1 Comunicación presentada á la Sociedad de Medicina de Montevideo. Sesión del 2 de Mayo de 1902.

No presentó ninguno de los signos clásicos de las fractu
ras de la base del cráneo.

La pérdida del conocimiento se prolongó durante tres días
pasados los cuales la enferma se restableció perfectament
acusando solamente diplopia, sin ningún otro signo cere
bral. La orina era normal.

Es á causa de la diplopia que la enferma se presentó á l
clínica oftalmológica.

Los glóbulos oculares no presentan ninguna alteración ex
terna ni del fondo del ojo. Movimientos pupilares así com
el campo y agudeza visual normales.

O.D. E. V = 1
O.I. Hn 0.50. V = 1

Al estudiar los movimientos de los globos oculares se ob
serva que giran con facilidad lateralmente, lo mismo que h
cia arriba. En la mirada directamente hacia abajo los ej
oculares tienen una posición convergente. Al mirar hac
abajo y á la derecha, el ojo izquierdo se encuentra más elev
do que el derecho, mientras que al mirar hacia abajo y á
izquierda el ojo derecho se encuentra en un plano más elev
do que el izquierdo.

Si se invita á la enferma á seguir con la mirada un obje
que se pasea de derecha á izquierda en el campo de mira
inferior, se comprueba un aparente movimiento ondulator
de los glóbulos oculares, pues estando á la derecha el ojo d
recho más abajo, tiene que ir elevándose al moverse el obje
hacia la izquierda, al mismo tiempo que el ojo izquierdo q
estaba más alto debe ir descendiendo.

La posición de la cabeza no ofrece nada de particular. L
enferma acusa vértigo cuando camina teniendo cubierto
ojo derecho. Tiene gran dificultad para descender una esc
lera y acusa diplopia en la mitad inferior del campo visu

Al nivel del plano horizontal de los ojos, tanto en la pos

ción media como en las laterales, así como en los planos superiores, la visión binocular se efectúa perfectamente, siendo imposible provocar diplopia aun haciendo uso de un vidrio rojo.

Al descender la bujía de la posición inicial hacia abajo, pronto se manifiesta una diplopia homónima con pequeña diferencia de altura de las dos imágenes. Llevando la bujía más hacia abajo, la imagen del ojo derecho desciende más rápidamente que la izquierda. Llevando la bujía hacia abajo y á la izquierda, la imagen del ojo derecho siempre á la derecha, está mucho más baja y más próxima que la izquierda y no presenta ninguna inclinación, mientras que la imagen vista por el ojo izquierdo se encuentra muy inclinada tendiendo á acercarse á la imagen derecha por su extremidad superior.

Llevando la bujía hacia abajo y á la derecha la imagen izquierda que era la más alta de la posición anterior, ha descendido en esta posición de la línea visual y se encuentra mucho más baja y más cercana que la derecha. En cuanto á la inclinación de las imágenes notamos que la imagen izquierda muy inclinada en la posición hacia abajo y á la izquierda, tiende á enderezarse al llevar la bujía hacia la derecha, persistiendo, sin embargo, la misma inclinación en una gran extensión del campo de mirada inferior derecho. Es sólo en una posición más extrema á la derecha que la imagen derecha se inclina á su vez tendiendo su extremidad superior á juntarse á la otra imagen. Sin embargo, en esta parte infero-derecha del campo de fijación, la enferma acusa una pequeña variación en los diferentes exámenes. Si bien lo que acabamos de describir es lo común, á veces la enferma acusa inclinación de la imagen derecha, otras veces acusa inclinación de la imagen izquierda, y finalmente á veces una inclinación de las dos imágenes, aunque siempre con la particularidad invariable de que las imágenes tienden á juntarse por su extremidad superior.

¿Qué músculo ó músculos son los afectados en este caso?

Como la diploplia se manifiesta *exclusivamente* en el cam
inferior de la visión, debemos limitarnos á estudiar el esta
de la movilidad de los cuatro músculos encargados del desc
so de los globos oculares, es decir, los dos rectos inferio
y los dos trocleares.

Al mirar la enferma muy hacia abajo y en el plano med
la imagen del ojo derecho se encuentra más baja que la
quierda; por consiguiente en esta posición debe sospecha
una parálisis en el ojo derecho. Llevando la bujía hacia al
jo y á la izquierda, la imagen derecha desciende aún muc
más y es siempre homónima, signo de que el músculo ob
cuo mayor derecho está afectado. Pero si llevamos la bu
hacia abajo y á la derecha, entonces es la imagen izquier
la que está mucho más baja y siempre homónima, signo de q
está afectado también el músculo oblicuo mayor izquierdo.

Haciendo girar la cabeza de la enferma al derredor de
eje antero–posterior, la imagen derecha es la más baja cua
do la enferma inclina la cabeza á la derecha, mientras q
es la izquierda la más baja cuando inclina la cabeza á la
quierda.

Este signo, además del estudio del campo de fijación con
perímetro de Landolt (ligera estrechez exclusivamente aba
y adentro) nos confirman el diagnóstico de doble parálisis d
oblicuo mayor.

Dos cuestiones queremos estudiar con motivo de este ca
clínico: 1º *Los caracteres que debe presentar la diplopia en l
pardlisis dobles del oblicuo mayor.* 2º *La localización de la lesi
que ha podido producir esta doble pardlisis.*

He encontrado un estudio sucinto de la diplopia en l
parálisis dobles del oblicuo mayor, solamente en el trat
do de Mauthner [1], el que afirma que en la parálisis de l

1 *Mauthner.* Die Lehre von den Augenmuskellähmungen.

dos oblicuos superiores, el enfermo ve simple al mirar directamente hacia abajo si la lesión tiene el mismo grado en los dos ojos, con la particularidad que al mirar el enfermo á la derecha y abajo, la imagen izquierda es la más baja; mientras que al mirar á la izquierda y abajo, es la imagen derecha la más baja. Si las parálisis no tienen el mismo grado en los dos ojos, debe naturalmente aparecer diplopia aun en el plano mediano. Nada habla Mauthner de la inclinación de las imágenes en estos casos.

Nuestra enferma, que es una persona muy inteligente, y en la que se ha repetido el examen 15 días consecutivos sin acusar contradicciones, no sólo presenta los signos de una parálisis doble del oblicuo mayor tal como los describe Mauthner, sino que también nos indica con mucha precisión una inclinación de la imagen vista más arriba y por consiguiente de la imagen que puede llamarse verdadera [1].

Este signo que no hemos encontrado descrito en los casos de parálisis doble del cuarto par, nos llamó mucho la atención en el primer momento. Pero estudiando detenidamente la posición que deben ocupar los globos oculares en las dos direcciones diagonales de la mirada hacia abajo, nos ha pa recido que podría explicarse de una manera natural.

Al mirar nuestra enferma hacia abajo y á la izquierda, por ejemplo, el ojo derecho se encuentra en aducción y por consiguiente en la posición precisamente en que el músculo oblicuo superior, perdiendo su poder rotador, se convierte casi exclusivamente en músculo depresor, supliendo en gran parte al músculo recto inferior, el que perdiendo de su acción depresora, se transforma en un fuerte rotador.

Por consiguiente, en esta posición de los ojos, en los casos de parálisis del cuarto par *derecho*, la imagen derecha será la más baja porque el ojo derecho sufre un retardo en el des-

1 Hay que tener cuidado de estudiar la inclinación de las imágenes sin hacer uso del vidrio rojo, pues ya Alb. von Graëfe había hecho notar que los enfermos tienen tendencia á designar como inclinada la imagen colorada.

censo relativamente al izquierdo, pero al mismo tiempo es imagen será vista sin ninguna inclinación, porque, como acabamos de verlo, en la abducción el gran oblicuo no es un músculo rotador.

Pero estudiemos la dirección que debe presentar al mismo tiempo el meridiano vertical del ojo izquierdo, suponiendo que agregamos á la parálisis del 4º par derecho una parálisis del mismo par izquierdo. La mirada diagonal del ojo izquierdo hacia abajo y á la izquierda requiere el concurso de tres músculos: el recto ext., el recto inferior y el oblicuo mayor. Estando el oblicuo mayor paralizado y estando el ojo izquierdo en abducción, posición precisamente en que ese músculo es sobre todo rotador hacia adentro, debe naturalmente el eje vertical del ojo sufrir una rotación en sentido inverso, es decir, hacia afuera. La imagen del ojo izquierdo, es decir, la más alta, tendrá, pues, una inclinación hacia adentro.

El mismo razonamiento podemos aplicarlo al mirar la enferma hacia abajo y á la derecha. En esta dirección de la mirada, sólo el oblicuo mayor derecho tiene un poder rotador y por consiguiente es la imagen derecha no sólo la más alta sino también la que debería estar inclinada hacia adentro.

Sin embargo, no es exactamente así que los hechos se suceden en este último caso. Sólo en una posición forzada hacia abajo y á la derecha, la imagen derecha aparece inclinada. En las demás posiciones del campo de mirada inferior es casi siempre la imagen izquierda la inclinada. Nosotros explicamos este fenómeno por la circunstancia de que la enferma tiende á considerar siempre como verdadera la imagen del ojo derecho, como lo demuestra la ausencia de vértigo cuando fija con este ojo, mientras que el vértigo se presenta siempre cuando fija exclusivamente con el izquierdo. Es sólo en una posición forzada hacia la derecha que la enferma no puede ya compensar la rotación necesaria de su ojo preferido y entonces la inclinación de la imagen derecha se hace manifiesta. Que se trata en este caso de una cuestión

de compensación, lo demuestra el hecho de que la ligera variabilidad en la inclinación de las imágenes, la acusa la enferma exclusivamente en la parte ínfero–derecha del campo de fijación y jamás en la parte ínfero–izquierda.

La particularidad que debemos hacer resaltar es el hecho de que la enferma tienda á fijar con el ojo derecho, á pesar de que la imagen derecha sea la más baja cuando la enferma mira directamente hacia abajo, lo que indica que la parálisis del ojo derecho es la más acentuada. El ojo izquierdo es algo hipermétrope mientras que el derecho es emétrope, pero la diferencia de refracción (0.50 dioptría) es insignificante para explicar esta elección. Quizá se encuentre la explicación de esta contradicción en el hecho de ser el lado izquierdo de la cara el que ha sido contusionado y entre la equimosis palpebral y el vendaje de ese lado, ha resultado que desde el primer momento la enferma tuviera que fijar con el ojo derecho, llegando más tarde á preferirlo sólo por una cuestión de hábito.

Localización de la lesión.—Nuestra enferma ha sufrido una caída que le ha ocasionado una fisura del maxilar superior con conmoción cerebral y sin que haya presentado signos clínicos de fractura de la base del cráneo. Puede, pues, excluirse una doble lesión de los 4os pares al nivel de la órbita, no sólo porque sería raro encontrar una localización tan exclusiva sin otro signo orbitario, lesión que no ha sido jamás observada, sino también por el hecho de ser la lesión perfectamente simétrica.

Las parálisis por traumatismo craneano de los nervios motores oculares pueden localizarse, además de la órbita, al nivel del seno cavernoso, en la base del cráneo (fractura que desgarra el nervio ú ocasiona su compresión ó alteración por paquimeningitis, neuritis y, sobre todo, por hemorragia), y finalmente en el trayecto intra–cerebral y particularmente en la región nuclear.

Aparte de que no existen signos de una lesión del seno ca-

vernoso, son valederos para excluir tal localización los mismos argumentos que nos han hecho desechar una doble alteración orbitaria.

En la base del cráneo los tres nervios motores oculares que proceden de puntos tan diferentes, se acercan en la región en que la silla turca se une al peñasco para penetrar casi juntos en la dura madre al nivel de la pared externa del seno cavernoso. Esta pared del seno cavernoso está formada en gran parte por los dos fuertes tendones que sujetan la tienda del cerebelo á las apófisis clinoides anterior y posterior. En los casos de traumatismo, el cráneo puede sufrir deformaciones que ocasionen la ruptura ó desinserción de los tendones de la tienda del cerebelo con arrancamientos á veces de las apófisis clinoides.

Una lesión común, según Panas, ya descrita por Felizet [1], y que ha sido comprobada á la autopsia por Nelaton y Genouville [2] en un caso de parálisis traumática del recto externo, es la fractura aislada del vértice afilado del peñasco, vértice que está formado á veces por un verdadero hueso wormiano (Farabeuf). Esta fractura tendría su origen, según Panas, en la compresión que experimenta el vértice del peñasco contra el borde cortante de la lámina cuadrada (?) del esfenoides, bajo la impulsión de una fuerte presión lateral.

Además, Panas en su comunicación al Congreso de Utrech [3], insiste sobre la estrecha relación entre el 6º par y el seno petroso inferior.

Las fracturas de la base del cráneo, deben, pues, producir, como parálisis ocular más común, la parálisis del 6º par que podríamos llamar la parálisis ocular clásica de la fractura de la base (73 casos de parálisis *aisladas* del 6º par en 121 casos de parálisis oculares según Ahlström).

1 *Felizet.* Recherches anatomiques et experimentelles sur les fractures du crane.—Thése de Paris. 1878.

2 *Nelaton et Genouville.* Fracture de la base du crane avec paralysie du nerf moteur oculaire externe. Arch. d'Opht. Tom. 13 pág. 65.

3 Congrès International d'Ophtalmologie 1889 pág. 40.

Después del 6º par es el 5º y en seguida el 3er. par los más frecuentémente afectados. El 3er. par presenta una incurvación en su trayecto al nivel de la apófisis clinoide, hecho que lo predispone á ser afectado en estos casos. Es posible también que todos los nervios de un mismo lado sean comprometidos al mismo tiempo por el traumatismo. (Caso de Panas comunicado al Congreso de Edimburgo [1]).

En cuanto al 4º par, siendo el que pasa por un plano más elevado y no afectando en ninguna parte relaciones con los huesos, escapa casi siempre á la parálisis (Panas). Schirmer y Simón en sus dos casos de parálisis unilateral del 4º par partiendo de este mismo razonamiento, no conciben otra localización que la nuclear para explicar estos hechos [2].

En nuestro caso no sólo es *exclusivamente* el troclear el músculo paralizado, sino que esta lesión se ha presentado simétricamente en los dos ojos, lo que excluye la posibilidad de tener su origen en una lesión de la base del cráneo.

Aunque según Panas la mayor parte de las parálisis oculares por traumatismo dependen de una fractura de la base, no se puede, sin embargo, negar una posible localización intra-cerebral, y sobre todo nuclear dadas las lesiones múltiples de la contusión cerebral. Esta suposición ha recibido un gran apoyo con las investigaciones de Duret sobre las lesiones cerebrales ocasionadas por traumatismos craneanos. (Experiencias hechas en perros). Focos hemorrágicos son frecuentes al nivel del 4º ventrículo y en las regiones circunvecinas del bulbo y protuberancia, sobre todo si el traumatismo ha tenido lugar en la región frontal. La deformación del cráneo da lugar á la formación de una honda del líquido céfalo-raquídeo que se dirige bruscamente hacia la base del cráneo y principalmente al nivel del bulbo raquídeo. Al mismo

1 *Panas.* Paralysies oculaires motrices par pression latérale du crane. Arch. d'Opht. Vol. IV, pág. 467.

2 *Simón.* Beiträge zur Augenheilkunde. Vol. 3, pág, 199.

tiempo la compresión brusca del líquido que llena los ventrículos laterales tiende á dirigir otra onda hasta el 4º ventrículo por intermedio del acueducto de Silvio. La brusquedad de la onda ocasiona á menudo lesiones en estas regiones.

Aunque las autopsias de Uthoff [1] en los casos de sífilis cerebral, han demostrado de una manera evidente que no sólo las parálisis parciales, sino también las parálisis simétricas de un mismo nervio pueden ser debidas, y con frecuencia, á localizaciones basales, no es menos cierto que en los casos de traumatismo craneano tienen valor las afirmaciones de Simón [2] y Wilbrand y Saenger [3] quienes suponen que una doble lesión de un mismo nervio, es un hecho en favor del origen nuclear de esta lesión, pues en ninguna parte están situados los dos nervios tan próximamente como al nivel de los núcleos de origen. Si una parálisis de un nervio aparece al mismo tiempo en los dos lados, sin signos de una fuerte hemorragia cerebral, se puede con seguridad localizar la lesión en la región nuclear según los autores citados.

Si las lesiones del cuarto ventrículo pueden explicar una alteración de dos núcleos simétricos, nosotros creemos, sin embargo, que en nuestro caso, tratándose del cuarto par que en su origen es una verdadera dependencia ó continuación del núcleo del tercer par, hay un sitio preferible para explicar una localización tan precisa sin afectar para nada otros nervios ó funciones. El cuarto par después de su núcleo de origen, sufre una incurvación para salir del cerebro al nivel de la válvula de Vieussans, donde sufre, según la mayoría de los autores, un entrecruzamiento con el cuarto par del lado opuesto.

Al nivel de la válvula de Vieussans, el origen aparente de los dos nervios, están casi en contracto, separados solamente po

1 *Uhthoff*. Ueber die bei der Syphilis des Centralnervensystems, etc. Graëfe, Archiv. Ophth. 1893.

2 *Simón*, Loco-citato.

3 *Wilbrand & Saenger*.—Neurologie des Auges. Band I, pág. 436.

el freno de la misma válvula. Un foco hemorrágico de esta región puede ser ocasionado por el mismo insulto de la onda del líquido céfalo-raquídeo descrita por Duret, y nos explicaría fácilmente una parálisis aislada de los dos oblicuos mayores. En cambio, al nivel del cuarto ventrículo, el núcleo del cuarto par, considerado por algunos autores como una dependencia del núcleo del motor ocular común por la íntima relación que afecta con éste, se necesita suponer la presencia de una lesión mucho más rigurosamente limitada para explicar una doble parálisis *exclusiva* del troclear. Recordamos también, aunque no es un dato de valor negativo, que al examen de la orina no se encontró albúmina ni glucosa, y según la enferma tampoco poliuria.

Según nuestras investigaciones la parálisis traumática doble del cuarto par, no ha sido aún descrita por ningún autor.

Sin embargo, merecen citarse las autopsias de Pfrugen, aunque relacionadas sobre otro sujeto. Pfrugen ha observado en casos de meningitis tuberculosa, una alteración del cuarto par de ambos lados al nivel de la válvula de Vieussans; este signo no había sido comprobado durante la vida por haberse tratado de niños, en el que el estudio de la diplopia, sobre todo en casos complicados, es, por decirlo así, imposible.

Las observaciones de parálisis *unilaterales* del oblicuo mayor consecutivas á traumatismo craneano, ya sean aisladas, ya sean asociadas á lesiones de otros nervios oculares, se han multiplicado en estos últimos años. La mayor parte de las observaciones publicadas son las siguientes: dos casos de *Whaston Jones* (combinado con parálisis del recto interno); un caso de *Erb*, uno de *Bergmann* [1]; dos de *Leber* [2]; uno de *Barabaschew;* dos de *Schirmer* publicados por Simón [3]; uno de

1 *Bergmann.*—Die Lehre von den Kopfverletzungen.

2 *Leber.*—Arch. f. Ophth. Bd. XXVII, 1 pág. 291.

3 *Simón.*—Ueber traumatische Nuclearlähmung der augenmuskeln. Beiträge zur augenheilk. Vol. 3, 199.

Armaignac [1]; uno de *Santos Ferndndez* [2]; uno de *Klein* [3]; un de *Hauptmann* [4]; tres casos de *Ahlström* [5], etc.

Pero volvemos á repetirlo: la parálisis del cuarto par e unilateral en todos estos casos. Nuestro caso de doble par lisis traumática del cuarto par nos parece único.

DACRIOADENOCELE TRAUMATICA [6].

POR EL DR. JOSÉ RAMOS.

MÉXICO.

A principios del corriente año fuí solicitado en las prim ras horas de la mañana para atender á un niño que acababa sufrir un traumatismo: se me dijo que el caso era urgen por lo que en el acto me trasladé á la casa del enfermo, si en la calle del Correo Mayor. Allí me encontré á mi estima comprofesor el Sr. Dr. Tejeda, que fué quien me llamó en ayuda para asistir al pequeño paciente. Ya en el teatro d suceso, supe que se trataba del niño Manuel Sandoval, de años y medio de edad, que acababa de ser víctima de un mentable accidente; la familia presa de la aflicción y d aturdimiento, como en tales lances acontece, difícilmente n suministraba los datos necesarios, pero al fin pudimos pon en claro lo siguiente: poco antes se entretenía el niño les nado en rodar por los corredores de la casa un aro que i pulsaba sirviéndose de un palo toscamente labrado; repen

1 *Armaignac.*—Memoires d'Ophtalmologie.

2 *Santos Fernández.*—Cron. med. quir. de la Habana. Tom. V, 1880.

3 *Klein.*—Isolierte einseitige traumatische Trochlearis lähmung. Wie Klin. Woch. núm. 10 y 12. 1899.

4 *Hauptmann*—Ein fall von progressiver traumatische Lähmung des bis VII Hirnnerven. Ynaug. Dissert Greifswald, 1897.

5 Ahlström.—Beiträge zur augenheilkunde. Vol. IV, pág. 323.

6 Comunicación á la Academia N. de Medicina.

namente se resbaló en el pavimento, cayendo hacia adelante sobre una de las extremidades del palo que empuñaba con la mano derecha é hiréndose con ella la cara. El niño había sufrido un año antes un ataque de poliomielitis aguda ó parálisis espinal infantil que curó el Sr. Dr. Tejeda, pero que había dejado como reliquia una debilidad de los músculos peroneanos laterales del lado derecho, por lo cual usaba el paciente un aparato ortopédico, pues la ambulación era aún torpe por ese tiempo, siendo fáciles las caídas al correr.

La inspección del lesionado nos reveló que se había producido una hemorragia de cierta importancia, como lo revelaban las manchas que presentaban sus ropas y los coágulos sanguíneos que había en el rostro. Inmediatamente abajo de la región superciliar derecha, en la parte externa de la canaladura órbito-palpebral, se veía una herida contusa transversal como de tres centímetros de longitud, ligeramente curva, de concavidad vuelta hacia abajo y paralela al borde superior de la base orbitaria. Por los bordes cruentos y algo desgarrados de la herida, tendía á escaparse una masa lobulada, amarillenta, de aspecto grasoso y ensangrentada. El globo ocular no presentaba lesión exterior aparente, siendo libres sus variados movimientos. El niño poseído de espanto y de dolor, no consintió ningún género de exploración, por lo cual juzgamos necesario someterlo á la anestesia clorofórmica, para deliberar, previo completo examen, sobre la conducta que debería seguirse, habiéndonos parecido por nuestra primera impresión, que el agente vulnerante, desgarrando los diversos tejidos, había interesado la aponeurosis de Ténon, y puesto á desnudo los glóbulos grasosos situados detrás de aquella membrana, tendiendo dichos lóbulos á formar hernia al exterior. Temimos, á ser eso cierto, que pudiera desarrollarse un flemón retro-ocular con todas sus consecuencias, pero sin tener seguridad del diagnóstico de la lesión por falta de prolijo reconocimiento.

Mi amigo el Sr. Dr. Tejeda quedó encargado de prevenir

todo el material antiséptico y yo el arsenal quirúrgico que pudiese necesitarse, dándonos cita para una hora oportuna. Reunidos nuevamente y anestesiado el enfermo, procedí á lavar cuidadosamente la herida y á reconocerla con todas las precauciones antisépticas de ordenanza. Pude ratificar lo referente á la extensión, forma y situación de la herida; explorando con el estilete y con el dedo pude comprobar que la conjuntiva no estaba interesada, lo que era de suponerse, puesto que la lesión estaba situada cerca de la inserción del párpado, y que, como es bien sabido, la conjuntiva palpebral se refleja á un nivel más bajo sobre el globo del ojo, formando el fondo de saco conjuntival superior. Es un hecho anatómico bien sabido, que al nivel donde se encontraba la herida, es posible penetrar á la cavidad retro-ocular sin interesar la membrana mucosa palpebral, para evacuar el pus de un absceso, por ejemplo. Examinando atentamente la porción herniada, pude ver que afectaba la forma y las dimensiones de una almendra; que si bien es cierto que entraban en su composición algunos pequeños lóbulos de tejido célulo-adiposo, la mayor parte de su masa, de color rosado amarillento, ofrecía una estructura glandular marcada con estriaciones perpendiculares á su grande eje, las que eran evidentemente conductos excretores; á éstos se unían otros lobulillos glandulares que se prolongaban hasta el espesor del párpado, formando como una parte accesoria sobreañadida á la masa principal libre. Ya en posición de estos datos, llevé mi dedo hacia el lugar en donde se reunen las paredes superior y externa de la órbita, cerca del borde orbitario, cerciorándome de que la fosa lacrimal estaba vacía y de que la aponeurosis tenoniana no había sido comprometida en el traumatismo.

En vista de lo que acabo de describir, el diagnóstico se imponía: la herida comprometía la piel, el músculo orbicular, el ligamento suspensor del párpado, el tendón del elevador y la hojuela del periosto que cubre la glándula lacrimal, la cual

circunscribe con la otra hojuela que queda adherida al hueso, un lóculo especial para dicha glándula. El Profesor Tillaux, con la notable claridad que emplea en sus exposiciones, describe con toda precisión en su excelente tratado de Anatomía topográfica, esta disposición del periosto orbitario y sus conexiones con una hojuela de la aponeurosis de Ténon. En un curso de Anatomía que seguí en el invierno de 1886 en el anfiteatro de Clamart, de Paris, bajo la dirección de aquel sabio anatómico, pude cerciorarme de la exactitud de sus apreciaciones, viéndole disecar y disecando después yo mismo aquella región en cadáveres congelados, en compañía de mi estimable amigo el Sr. Dr. D. Francisco Armendáriz. He aprovechado después el conocimiento de este hecho anatómico para la cirugía, y el caso que me ocupa me dió exacta cuenta de lo que había acontecido en mi enfermito.

Enteramente convencido de mi diagnóstico, comuniqué mis impresiones al Sr. Dr. Tejeda, quien fácilmente se persuadió de que teniamos á la vista la glándula lacrimal herniada, y no lóbulos célulo-adiposos retro-oculares; pudo cerciorarse también de que no habían sido interesados ni el fondo de saco conjuntival ni la aponeurosis tenoniana; no quedando, por lo tanto, á descubierto la cavidad retro-ocular, circunstancia muy favorable, pues se disipaba todo temor de flemón orbitario que suele ser muy grave. La exploración digital me aseguró también de la integridad del hueso y de la hojuela perióstica que lo cubre, pues era de temerse que el agente traumático que obró con gran violencia, hubiese producido una fractura de notoria gravedad.

Era obvia, en mi concepto, la línea de conducta que debía seguirse; la extirpación de la porción herniada era inútil y aún nociva. La glándula lacrimal es un órgano útil, pues si no es su secreción la que sirve para lubrificar el ojo, como lo comprueba el hecho de que la extirpación de aquella glándula no da lugar á la *xeroftalmía*, sí sirve dicha secreción como un agente protector, pues formándose las lágrimas de gol-

pe, algunas veces por acción refleja, arrastran consigo los polvos atmosféricos que con frecuencia se adhieren al globo ocular.

Por otra parte, la reducción de la glándula herniada á su sitio normal, con todas las precauciones antisépticas del caso, no me pareció de ningún modo peligrosa. Puestos de acuerdo sobre el tratamiento, intenté llevar la glándula á la fosa lacrimal, sin ampliar previamente la herida; aun cuando tuve que insistir diversas veces en la maniobra, pude lograr al fin el resultado que buscaba, cerciorándome por el tacto de que el órgano ocupaba ya su lugar anatómico normal. Procedí en seguida á suturar cuidadosamente la herida empleando seis puntos de sutura, muy aproximados unos de otros, á fin de obtener un exacto afrontamiento. Un apósito antiséptico y un vendaje algodonado, fueron después aplicados sobre la herida.

Los hechos que he narrado tuvieron lugar el 16 de Enero; reunidos los días siguientes no encontramos novedad alguna: la temperatura normal, el apetito bueno, el sueño tranquilo, el carácter alegre y bullicioso y la dificultad para mantener relativamente quieto al enfermito nos tranquilizaban con sobrado fundamento á la familia y á los médicos; á los tres días quitamos el apósito, encontrando con satisfacción que no había una sola gota de pus, ni fenómenos inflamatorios, ni edema, ni equimosis; la herida parecía cicatrizar por primera intención. Aproveché la oportunidad para practicar un examen oftalmoscópico y funcional, encontrando integridad absoluta de las membranas y medios oculares; la agudez visual del lado herido era igual á la del opuesto, así como la facultad cromática; la pupila estaba contráctil y los movimientos del ojo y párpado era normales. Era evidente que el agente traumático había limitado su acción al lóculo lacrimal obrando hacia arriba y afuera, y respetando los órganos y tejidos cercanos, pero con brusquedad bastante para hacer saltar hacia afuera á la glándula. Para no prolongar este relato diré

que á los seis días se quitaron los puntos de sutura estando la herida totalmente cicatrizada, y que el día 25 de Enero, es decir, nueve días después del accidente, dimos de alta al paciente por creer ya innecesarios nuestros servicios.

Hay gran variedad en la serie de accidentes á que pueden dar lugar los traumatismos de la región orbitaria; los efectos dependen de numerosas circunstancias: dirección según la cual obra el agente traumático, naturaleza de éste, velocidad, posición que guardaba el individuo y otras muchas que sería largo enumerar. Existen en la ciencia algunos hechos verdaderamente notables que se refieren á esta traumatología, y que se explican en parte por la gran movilidad del ojo, por su forma y por su posición en un verdadero cojín celular adiposo y aponeurótico: pero por más que he buscado, no encuentro en la literatura médica un caso análogo al mío; propongo para dicho accidente el nombre de *dacrio-adenocele* traumático, qne da idea de su naturaleza y de su causa.

PATOGÉNESIS DEL GLAUCOMA.

Revista Crítica Bibliográfica.

1º Análisis del Dr. de Caralt. 2º Teoría del Dr. Zimmermann (de Stuttgart.)

I

En el número de Agosto de 1902 de la *Revista de Medicina y Cirugía*, de Barcelona, el Dr. de Caralt, después de hacer el resumen del trabajo que con el título anterior publiqué el año pasado, se expresa así:

"Pero sea dicho en verdad, y en prueba del interés que nos merece el notable trabajo del Dr. Uribe Troncoso, hay, según nuestro humilde parecer en su teoría, algunos puntos no suficientemente demostrados. Constituye la base de la misma la filtración mayor de albúmina á través de las paredes vasculares, y la menor filtración del humor acuoso cargado de albúmina, á través de las paredes del Canal de Schlemm, ape-

lando, por lo tanto, á un mismo mecanismo para deducir resultados diametralmente opuestos, no aceptando como el autor no acepta, alteraciones primarias en las vías de excreción.

"Menos convincente nos parece aún la pretendida acción irritativa de la albúmina sobre todos los tejidos de la cámara anterior, pues sólo cita en su apoyo la opinión de Rochon-Duvigneaud, que ha descrito una esclerosis de los citados tejidos comparable á la endarteritis crónica, considerándola debida á la soldadura del iris al nivel del ángulo de filtración, sin hacer mención ni demostrar por lo tanto la acción irritante de la albúmina; hecho que tampoco queda demostrado por los experimentos llevados á cabo en el Laboratorio de Fisiología del Instituto Médico Nacional, pues los fenómenos irritativos observados por la inyección de líquidos albuminoides en la cámara anterior de ojos de conejos, eran debidos en gran parte, según propia confesión del autor, al traumatismo producido por el líquido inyectado. Asimismo, la delgada membrana blanquecina que se observó cubría el iris y la pupila después de las inyecciones en los mencionados experimentos, tampoco nos parece nada comparable con la esclerosis de dichos tejidos que se observa en el glaucoma verdadero, pues en el experimental la membrana desaparece al tercero ó cuarto día, por tratarse de la coagulación de la albúmina inyectada pura ó en elevadísima proporción, alteración por lo tanto superficial y fugaz muy distinta de la esclerosis, lesión permanente, intrínseca y progresiva.

"Aunque las teorías del Dr. Uribe no resultaren completamente exactas, no por ello perderían su valor científico, pues han aportado un nuevo factor, cual es la dialbuminosis, que deberá ser tenido muy en cuenta por los que en lo sucesivo se ocupen de la patogénesis del glaucoma.

"A las numerosas felicitaciones recibidas añada el Dr. Uribe Troncoso, la nuestra, pues en notable trabajo ha evidenciado que posee, á la par que una imaginación muy viva y una facilidad de concepción extraordinarias, para hallar explicaciones aparentemente satisfactorias para todos los hechos de la génesis del glaucoma, otras dotes más valiosas y menos propias de la raza hispano-americana, cuales son la paciencia de concienzudo experimentador y la elocuencia de eminente erudito."

Después de dar las gracias al Dr. de Caralt por sus benévolas frases, que estimo y agradezco debidamente, trataré de dilucidar los puntos que le parecen obscuros y contradictorios y que á mi juicio tienen una explicación fácil, persistiendo en creer que por esta teoría se explican realmente, y

no de una manera *aparente* como él dice, todos los síntomas de la patogénesis del glaucoma.

En primer lugar, son mecanismos enteramente distintos la filtración de la albúmina á través de las paredes vasculares, y la menor difusión de un líquido albuminoide á través del canal de Schlemm intacto. La primera se produce por enfermedad de los vasos, por arterio-esclerosis que origina la lentitud de la corriente sanguínea y trae como consecuencias la diminución de la presión arterial y el aumento de la presión en las venas; condiciones todas que según Stokvis y Runeberg, son las que favorecen la filtración de la albúmina á través de las paredes vasculares.

Nada semejante se encuentra en la ósmosis del humor acuoso á través del canal de Schlemm. Al estado normal el humor acuoso es un líquido cristaloide que puede atravesar fácilmente una membrana animal, mientras que cargado de albúmina se vuelve coloide y ya no atravesará la membrana sino con suma dificultad.

Aunque las investigaciones de Rochon-Duvigneaud parecen probar que el canal de Schlemm no es sino un seno venoso, las condiciones de la pared endotelial y de la red trabecular que lo limitan del lado de la cámara anterior, son totalmente distintas al estado sano, de las que produce la endovasculitis en los vasos ciliares, causa determinante del endurecimiento y rugosidades de las paredes que caracterizan esta afección, y del paso de la albúmina. Es sabido, en efecto, que tanto la filtración como la difusión dependen de la constitución de las membranas animales permeables. El líquido albuminoide retenido en la cámara anterior en proporción muy considerable y á fuerte presión pasa difícilmente á través del canal de Schlemm, como pasan difícilmente á través de un dialisador las materias coloides que se trata de separar de las cristaloides.

En cuanto á la acción irritativa de la albúmina sobre todos los tejidos de la cámara anterior, mencionaré desde luego que Rochon-Duvigneaud no cree que la esclerosis de estos tejidos sea debida "á la soldadura del iris al nivel del ángulo de filtración" como dice el Dr. Caralt. Rochon-Duvigneaud no explica la causa de las lesiones irritativas que ha encontrado, y cuyos resultados son por otra parte familiares á los anátomo-patologistas. Parece haber sido el primero en señalar la formación de la neo-membrana conjuntiva sobre el iris y la pupila por cuya retracción se explican hechos bien conocidos antes, pero que carecían de interpretación: tales son el ectropión del borde uveano del iris, las pequeñas sine

quias, la dilatación é irregularidad de la pupila, etc. Lo qu
la soldadura del iris al ángulo de filtración produce en op
nión de Rochon-Duvigneaud, es la atrofia de los vasos d
iris y de los nervios, la que trae como consecuencia la atrof
del estroma mismo y la inmovilidad de la pupila.

Los fenómenos irritativos del segmento anterior del o
han sido señalados no sólo por este último autor, sino p
Knies que atribuía su *esclerosis obliterante* á la formación
el ojo, de substancias irritantes que producían exudados cel
lares. Birnbacher y Czermak, en su trabajo de 1886, ven tam
bién en una inflamación esclerosante del ángulo iriano la ca
sa de la soldadura de Knies. La inflamación, sin embargo, n
bastaba para explicar la adherencia irido-córnea, pues Schn
bel y Ulrich han demostrado que en ciertos casos de glauc
ma hay solamente aplicación de la periferia del iris á la có
nea, sin intermedio de un tejido inflamatorio, [1] lo que echa
por tierra la concepción puramente inflamatoria de Knies.

Una vez que hube comprobado la presencia de la albún
na en elevada proporción en el humor acuoso de los oj
glaucomatosos, era lógico atribuir al estancamiento de es
producto anormal, la causa de los fenómenos irritativos ant
inexplicados. Para comprobar esta idea me valí de las inye
ciones de líquidos albuminoides en la cámara anterior, obt
niendo fenómenos irritativos y la formación de una membra
sobre el iris y la pupila. Los primeros no fueron debidos ú
camente al traumatismo, como dice el Dr. Caralt, puesto q
fueron mucho más manifiestos en los ojos en los que se inye
tó vítreo ó albúmina, que en los que se inyectó una soluci
salina, no formándose tampoco en estos últimos la membra
iriana, sino simples exudados.

No era posible, además, esperar que la presencia duran
uno ó dos días del vítreo ó de la albúmina de huevo en la c
mara anterior diera nacimiento á lesiones constituídas y pr
gresivas, como la esclerosis fibrosa crónica de los glaucom
inflamatorios, cuya producción es muy lenta y que aparece t
díamente en épocas muy avanzadas de la enfermedad.

Terminaré repitiendo mis agradecimientos al Dr. de C
ralt, pues sus objeciones son una prueba del interés que
toma por mi teoría, interés que justamente estimo de par
del distinguido é inteligente corresponsal de los *Archi
d'Ophtalmologie.*

(*Concluirá.*)

---

1 Véase Panas et Rochon-Duvigneaud, Recherches sur le glaucome.

COLEGIO DE MÉDICOS DE FILADELFIA.

Sección de Oftalmología.

Sesión del 16 de Diciembre de 1902.

Arteria hialoidea persistente.

El Dr. Eduardo A. Shumway presenta una mujer de 42 años, con arteria hialoidea persistente en el ojo izquierdo. El cristalino está transparente y la arteria tendida como una cuerda opaca y blanca de la cápsula posterior del cristalino, ligeramente sobre el lado nasal, á un punto exactamente abajo de la entrada del nervio óptico, á donde se unía en apariencia con una rama de la arteria central de la retina. La cuerda se movía libremente con los movimientos del ojo, y no era visible huella alguna de canal de Cloquet, aislado. El cuerpo vítreo no tenía otras opacidades. Al rededor de la papila óptica había una área extensa de atrofia retino-coroidea con masas densas de pigmento, en la región de la mácula y cerca del punto situado abajo de la entrada del nervio óptico, adonde estaba adherida la cuerda opaca. El otro ojo tenía también atrofia retino-coroidea, pero no había vestigios de la arteria hialoide. V. O. D., $\frac{5}{60}$ O. I., $\frac{5}{22}$.— Everbusch divide estos casos en dos clases: 1º Verdaderas arterias hialoideas permeables ú obliteradas; y 2º, opacidades membranosas que corresponden por su posición al canal de Cloquet, pero que han surgido en virtud de cambios post-embrionarios en el canal linfático central del vítreo, debidos á menudo á la miopía. El Dr. Shumway cree que el depósito en el canal de Cloquet de productos inflamatorios relacionados con una coroiditis anterior ó posterior al nacimiento, como en el caso presente, es posible teóricamente, aunque Von Hippel dice que ninguna prueba se ha dado alguna vez de origen semejante, en ningún caso descrito como arteria haloidea persistente. Relacionado con lo mismo el Dr. Shumway, presenta preparaciones histológicas que muestran la arteria hialoidea en el ojo fetal humano en la vigésima segunda semana, en la cual la arteria está en pleno desarrollo; y al fin del octavo mes en el cual la arteria ha desaparecido quedando sólo un ligero crecimiento del nervio óptico, cuya cavidad central está en relación directa con la arteria central de la retina.

Glioma de la retina.

El Dr. Harold G. Goldberg refirió (por invitación) un caso de glioma de la retina en un niño de dos años y medio de edad. El padecimiento existía 7 meses antes que los padres consintieran en la enucleación, estando ya la órbita entonces invadida extensamente. El examen histológico demostraba un "glioma endófito" que llenaba enteramente la cámara vítrea luxando el cristalino hacia adelante. La cápsula posterior estaba rota, y la substancia propia del cristalino invadida por el tumor y el "gliofibroma" envolvía también la porción posterior de la esclerótica; el tejido normal del nervio óptico estaba reemplazado por completo por los elementos del glioma, y había invasión de las vainas nerviosas y de la órbita y formaciones "en roseta."

Historia subsecuente de un caso de resección del simpático, para curar un glaucoma crónico inflamatorio.

El Dr. H. F. Hansell, refiere la historia posterior de un caso de resección del simpático en un glaucoma crónico inflamatorio, cuya parte interesante é instructiva consiste en que no obstante la resección del ganglio cervical superior de cada lado, el paciente, un joven, ha tenido posteriormente por lo menos dos ataques de glaucoma agudo acompañados de dolor violento y ceguera completa. La vuelta de una visión igual á la que existía antes de los ataques, se produjo sólo con el uso de eserina y la paracentesis de la córnea. El Dr. Hansell citó las conclusiones de varios autores que han reunido las estadísticas publicadas de los resultados de la operación, pero no puede estar de acuerdo con las razones ó argumentos que han sido formulados para justificar la escisión del ganglio. La evidencia de este caso, en el cual la operación no sólo no restituyó algo de la visión perdida, sino que no pudo impedir ataques agudos de glaucoma, es un argumento más fuerte contra un procedimiento, que todas las historias hechas pocas semanas después de la operación, afirmando que la operación fué benéfica. No aboga por el abandono de las medicinas viejas eserina é iridectomía, en los casos en que había esperanza, y prefiere la enucleación para los ojos dolorosos, ciegos, glaucomatosos, más allá del alcance de la eserina y la iridectomía.

Trombosis de la rama temporal superior de la bifurcación superior de la arteria central de la retina.

El Dr. G. E. de Schweinitz, describe la historia clínica y el aspecto al oftalmoscopio de un caso de trombosis de la rama temporal superior de la bifurcación superior de la arteria central de la retina, en una joven de 15 años de edad, que fué examinada dos semanas después de que los primeros síntomas del padecimiento se manifestaron. El único factor etiológico que se pudo encontrar, fué una anemia simple marcada. Las lesiones fueron las siguientes:

Desde la margen del nervio óptico á un punto distante un diámetro papilar, la rama temporal superior, de la división superior de la arteria central de la retina del ojo derecho, estaba convertida en una cuerda blanca, en el centro de la cual podía descubrirse una línea roja obscura, representando aparentemente una corriente sanguínea muy lenta. Más allá de este punto el vaso obstruído estaba casi oculto por un exudado blanco amarillento, un poco más grande que la superficie de la papila y escasamente teñido de pigmento. Exactamente adelante de este exudado había una pequeña hemorragia en forma de flama, y otra arriba de la vena temporal superior. Las ramificaciones del vaso fuera de la área del exudado eran muy tortuosas é interrumpidas. La superficie de la papila, particularmente su margen nasal, estaba nublada por edema. En cierto número de puntos las venas de la retina estaban un poco comprimidas por las arterias colocadas arriba indicando aumento de densidad de la pared arterial. La visión central era $= \frac{6}{9}$, y el campo visual perdido en el cuadrante inferior é interno; en el resto era normal.

Después de dos meses de tratamiento la visión central subió á $\frac{6}{6}$, pero el campo visual quedó lo mismo. El estado edematoso del nervio óptico había desaparecido, el vaso obstruído en toda su distribución, había quedado convertido en una cuerda blanca, y la área de exudado se había reabsorbido dejando una región de atrofia franjeada por pigmento, que dejaba á descubierto la esclerótica, cruzada por vasos coroideos planos y semejando un poco un coloboma extra-papilar.

El Dr. de Schweinitz cree que el caso puede explicarse por cambios endarteríticos que empezaron probablemente en la capa interna de los vasos de la retina, más manifiestos en algún punto, y que, puesto que las causas específicas usuales de estos cambios no eran evidentes en este caso, es posible decir únicamente que dependen de una perturbación nutritiva des-

conocida, personal ó de familia. Además, este estado puede explicarse por cambios en la presión sanguínea y en la composición de la sangre, ó más bien por una anemia simple muy marcada, la cual unida á la degeneración grasosa de la capa interna ó á otra alteración de la túnica vascular fué capaz de producir la trombosis. Hay una historia vaga de un golpe ligero sobre el ojo, anterior á la perturbación visual, el cual pudiera considerarse como causa adyuvante. La monografía está ilustrada con pinturas á la acuarela por la Srita. Margarita Washington.

Discusión.—El Dr. Hansell habla de un caso de trombosis pasajera de una de las ramas de la arteria central de una jóven robusta, á la cual examinó con el Dr. Thorington. El vaso más allá del sitio tapado parecía una cuerda angosta blanca, situada enmedio de una área bien limitada de edema marcado de la retina, pero sin hemorragias. Antes de entrar al hospital á curarse fué á su casa, pero á su vuelta, pocas horas más tarde, la obstrucción arterial había desaparecido, aunque persistía el edema de la retina. El Dr. Zentmayer dice que ha visto hace poco á esta enferma, y que entonces existía en los dos ojos una ligera opacidad en la retina, con dilatación de los vasos superiores de la retina, pero con contracción de los vasos inferiores del ojo afectado. La joven tenía antecedentes específicos claros.

REVISTA DE LA PRENSA.

Dr. Charles A. Oliver—**Estudio clínico é histológico de un caso de hipertrofia circuncorneal de la conjuntiva.**—(*American Journal of the Medical Sciences.* 1902.)—El Dr. Worrell envió al Dr. Oliver un fragmento de tejido y la historia clínica del enfermo, que es la siguiente:

J. A. A., de 61 años, agricultor, consultó en Mayo de 1894, al Dr. Worrell, por una exuberancia que le había aparecido desde hacía seis meses, y que primero se manifestó como un punto rojo entre la córnea y el ángulo interno del ojo derecho.

El tumor avanzaba ya sobre la córnea, estaba poco elevado; parecía estar formado por nódulos que se hubiesen aplastado por presión; sus contornos eran almenados. Era vascu-

larizado, rosado de color. La conjuntiva estaba sana y solamente surcada por gruesos vasos.

Se extirpó en aquella ocasión el tumor.

Hasta Mayo de 1896 se volvió á ver al enfermo. La exhuberancia se había reproducido en la parte interna y en la externa de la córnea. Se volvió á extirpar y se cauterizó el lugar en que estaba implantada.

El 15 de Julio fué preciso cauterizar de nuevo otra porción que estaba en el borde porterior de la córnea y cada dos ó tres meses se necesitó cauterizar diferentes puntos al rededor de la córnea.

El paciente se perdió de vista hasta el 23 de Mayo de 1900. El tumor se había vuelto á reproducir; era cuadrilátero; su mayor diámetro vertical de 8 milímetros y el horizontal de 6 milímetros de espesor. Se reprodujo del lado interno y del externo de la córnea.

Nueva extirpación como en las anteriores.

En la córnea apareció algo semejante á un arco senil.

El enfermo murió de nefritis en Mayo de 1901.

El estudio microscópico lo practicó el Dr. Shumway.

"Al microscopio (dice el Dr. Oliver) el examen del tejido hiperplasiado, cerca del limbo de la córnea, demostraba aumento del tejido epitelial y esclerosis de las celdillas de la superficie."

Los síntomas fueron típicos, los que se encuentran en la hipertrofia circuncorneal de la conjuntiva ó catarro primaveral que se observa en individuos jóvenes.—A. CHACÓN.

ARCHIVES D'OPHTALMOLOGIE. JULIO Y AGOSTO DE 1902.

(*Resumen por el Dr. A. Alonso. San Luis Potosí.*)

PROF. PANAS.—**Rupturas esclerales traumáticas.**—Hace el autor un magistral estudio de estos traumatismos con gran acopio de datos clínicos. Se producen más frecuentemente en la semi-circunferencia superior del globo que en la inferior y casi siempre son originados por contragolpe y bajo la acción de cuerpos contundentes más ó menos redondos. La región interesada no es la región ciliar sino el canal de Schlemm, la parte menos resistente. Cuando la presión obra en el sentido antero-posterior la córnea puede ceder y si se interesa también la esclerótica, la ruptura sigue en esta membrana la dirección del limbo, teniendo en su totalidad la forma de una *L* ó de una *T*.

La conjuntiva generalmente resiste y cuando cede no guar-

da su abertura paralelismo con la de la esclerótica, hecho interesante que explica la poca frecuencia de la infección.

El cristalino puede ser sub-luxado ó luxado de un modo completo con ó sin su cápsula, muchas veces la luxación es sub-conjuntival. Rara vez hacía el vítreo. Casi siempre hay hernia del iris, hipohema é hipotonia, por la salida de humor acuoso y algunas veces del vítreo.

El pronóstico de las rupturas esclerales es reservado no tanto el inmediato cuanto el tardío, en vista muy especialmente de la oftalmía simpática. El tratamiento tiene por base la antisepsia. Si la ruptura es grande, se le suturará con catgut fino. Una vez reabsorbida la sangre se intervendrá quirúrgicamente si hay indicación.

PROF. PANAS.—**Enoftalmía traumática.**—A los pocos casos descritos en la ciencia agrega el autor uno nuevo. Es de la opinión de Beer respecto á la patogenia tan discutida de esta afección: piensa que los verdaderos agentes causales de la enoftalmía, son la llegada de menor cantidad de sangre por la alteración trófica de los vasos aferentes, de donde resultaría la reabsorción del cojín grasoso de la órbita.

HOCQUARD.—**Estudio anatómico de la catarata secundaria consecutiva á la extracción, sin reacción inflamatoria, de la catara senil.**

TERRIEN—**Modo de cicatrización de la cápsula del cristalino después de las heridas de esta membrana.**—Estudio experimental hecho en el perro, deduciendo el autor de sus exámenes microscópicos que los agentes verdaderos de la cicatrización en las heridas de la cápsula son las celdillas sub-capsulares.

PROF. PANAS.—**Gomas del cuerpo ciliar.**—Estudio clínico bien documentado en el que se demuestra que estas producciones se desarrollan en la raíz del iris acompañadas casi siempre de una inflamación de esta membrana. Cuando después de haber presentado el aspecto de una eminencia acuminada en el punto correspondiente de la esclerótica se reblandecen, pueden confundirse con producciones tuberculosas irido-coroideas. Su pronóstico es serio, tanto más cuanto que muchas veces aparecen como manifestaciones de un terciarismo precoz. El autor aconseja tratarlas con toda energía como á toda sífilis, por benigna que aparezca, por medio de inyecciones de aceite biyodurado. Se manifiesta el autor partidario en general de las inyecciones de sales solubles, considerándolas como el método más científico, pudiendo dosificarse la cantidad de Hg. introducida en el organismo.

PROF. PANAS.—**Del Glaucoma unido á la Iritis sub-**

aguda.—Estudia el autor algunos casos en los cuales ha coincidido el desarollo de una iritis sub-aguda con un estado glaucomatoso más ó menos acentuado. Concluye no debe atribuirse siempre á las sinequias más ó menos totales con iris en tomate el estado glaucomatoso, como relación de causa á efecto, pues se observan aquellas muchas veces sin elevar la tensión ocular, y aun puede dicha tensión desarrollarse después de una iridectomía practicada en tales circunstancias. El autor atribuye el glaucoma en estos casos no á las sinequias sino á las alteraciones vasculares producidas por los diversos estados discrásicos ó infecciosos del organismo.

Brissaud y A. Pechin.—**Sífilis cerebral simulando una parálisis general. Epilepsia Jacksoniana, disartria, parálisis oculares; valor semeirológico importante de las alteraciones oculares.**—Observación interesantísima en cuyo diagnóstico de la naturaleza y sitio de las lesiones, desempeñan un papel importante las parálisis oculo-motrices y de algunos otros nervios craneanos.

Es sabido que los autores dan como característica de las lesiones nucleares del 3er. par las parálisis más ó menos acentuadas de algunos de los músculos inervados por él, mientras los otros permanecen sin alteración alguna, debido esto á la multiplicidad y aislamiento de los grupos nucleares de donde toman su origen las fibras nerviosas. Sin embargo, Uhtoff ha publicado casos en los cuales se había diagnosticado durante la vida una lesión nuclear y á la autopsia se encontraron lesiones basales en los troncos nerviosos, en los que el proceso había hecho una verdadera selección de fibrillas atacando algunas y dejando á otras intactas.

Extractos de la Prensa Oftalmológica Alemana.

Por el Dr. Alberto B. Hale,

chicago.

Emanuel.—(Leipzig.) **Tuberculosis intrabulbar en los niños.**—(*Klinische Monatsblatter fur Augenheilkunde*, Octubre 1902.)—Discute el autor tres casos, de los que se diagnosticó glioma en dos, con la reserva de que á veces es imposible el diagnóstico por nuestros medios actuales. En los tres el proceso era sólo intraocular, nunca se perforó la esclerótica ni hubo tuberculosis de la conjuntiva. La tensión aumenta en los verdaderos tumores como en el glaucoma. En los pseudotumores hay hipotonía. Los tres casos se comprobaron como tuberculosos después de la enucleación.

Handmann (Hannover).—**Tratamiento de la tubercu-**

losis del iris por medio de la tuberculina Y. R.—(*Klinische, etc.*, Octubre 1902).—Se trataron dos casos con notable éxito. En el primero pareció que el proceso se había limitado al iris, se aplicaron fomentos calientes y atropina. Después se hizo uso de la tuberculina Y. R. ($\frac{1}{1000}$ mgr. aumentando gradualmente en 31 inyecciones hasta 3.0 mgns.) inyectándola cada dos días en el brazo ó la pierna. Nunca subió la temperatura; en un caso aumentó el peso (niño de 11 años). En el segundo (joven de 21 años) hubo alguna reacción, pero vino una mejoría gradual. A pesar de esto las opiniones no son muy optimistas.

PFLUGER.—**Ectropión no cicatricial.** (*Klinische, etc.* Octubre 1902.)—Analiza todas las operaciones propuestas para tratar dicha deformidad (29 referencias), relata dos casos únicos que le son propios y concluye diciendo: En los casos de ectropión simple con cambios patológicos del tarso la operación de Angelucci (Arch. di Ottalmologia, Febrero y Marzo de 1898) es la que da mejores resultados con las menores perturbaciones de los tejidos. Se obtienen sin la extirpación del tarso, y lo esencial es el dividir á lo largo el párpado en dos partes.

LEZENIUS. — **Inyecciones subconjuntivales de Hetol (cinamato de sosa).** (*Klinische, etc.*, Octubre 1902.)—El autor hace una revista del asunto y refiere las experiencias practicadas, y los resultados obtenidos en casi toda clase de afecciones oculares, inyectando cinamato de sosa de 1 á 5 por 100 en agua ó en solución salina al 0.7 por 100.

En la úlcera corneana, aunque disminuyó el dolor no hubo mejoría; si hubiere hipopión, hay peligro, pues la inyección puede aumentar la leucocitosis y traer la panoftalmía. En las úlceras antiguas y atónicas constituye sin embargo el hetol un gran recurso. En la queratitis parenquimatosa se acortó notablemente la enfermedad. El panus en nada se mejora. En la iritis común se obtuvo cierta calma y alivio, mientras que en la purulenta aumentó el dolor y la intensidad del mal. En la escleritis no se notan ventajas sobre el tratamiento usual, pero es probable que impida las recaídas por la acción nutritiva que la subtancia posee sobre los tejidos.

LEBREICH (de Paris.)—**Tratamiento de la miopía.**—(*Klinische, etc.*, Noviembre 1902.)—Da el autor su experiencia acerca del asunto, y asegura que en su opinión, el uso de los prismas (base hacia adentro) para evitar la convergencia excesiva, es el único medio positivo contra la progresión de la miopía. Prefiere dicho método á la corrección completa que conviene á casos individuales. Basa su principio sobre la forma de las

órbitas cuyas mitades nasales son generalmente asimétricas, según se desprende de los estudios que ha hecho en el cadáver.

COHN, Berlin.—**El uso en Oftalmología de la parafina endurecida.**—(*Wochenschrift fur therapie und Higiene des auges.* Octubre 1902.)—Analiza once casos en los que se empleó parafina, y se declara poco entusiasta por ese medio. Cree que un ojo de cristal bien hecho es preferible á tal protesis, que no es necesario el uso de geringas complicadas si se aplica la parafina correctamente, y que existe un peligro para los tejidos cercanos y aun de reabsorción general y colapso.

VAUBEL.—**Acción del bromuro de metilatropina.**—(*Wocheschrift, etc.*, Octubre 1902.)—El autor ha aplicado esta nueva preparación en animales y en el hombre. Influye menos que la atropina y su sulfato sobre el corazón y los movimientos respiratorios. Sobre el ojo produce una midriasis algo más precoz que la atropina, aunque la diferencia no es notable, si bien no dura tanto: Cuatro horas contra cuatro días esta última. Respecto de si la acomodación queda tan completamente paralizada como con la atropina, se necesitan nuevas experiencias para determinar dicho punto.

BYLSMA, Holanda.—**Tratamiento de la hemeralopia por el hígado fresco.**—(*Wochenschrift, etc.*, Octubre 1902.)—Desde Hipócrates, y por relatos antiguos, se conocía el uso del hígado en el tratamiento de las enfermedades de los ojos, Kubli propuso dicha terapéutica en Rusia en 1887, y Bylsma la ha ensayado en casos recientes, Trantas en 89 emitió en el Congreso de Oftalmologistas Franceses la idea de que los enfermos, por una nutrición pobre ó por alguna enfermedad órgánica del hígado, no disponen de las cantidades de principios hepáticos que son necesarios, y que alimentarlos con dicha glándula es racional y aun curativo. La hemeralopia es una perturbación funcional independiente de la retinitis pigmentosa. En cualquiera forma puede administrarse con éxito y á diario 250 grs. de hígado cocido de carnero.

SCHIELE.—**Catarata naftalínica en el hombre.**—(*Wochenschrift, etc.*, Octubre 1902.)—Se refiere á la comunicación de Lezenius de San Petersburgo, y relata el autor un caso observado por él de un droguista de 35 años, que después de haber tomado naftalina en grandes dosis para curarse una diarrea, se volvió ciego de una manera repentina. (Este caso ha venido á resultar siendo el mismo sujeto de la observación de Lezenius, y comprueba que realmente la naftalina puede producir opacidades del cristalino en el hombre.)

HAAS-(Viersen.)—**Supuración intraocular tratada por el yodoformo.**—(*Wochenschrift, etc.*, Noviembre 1902.)—Re-

lata un caso propio en el que trató una supuración intraocular, insertando discos de yodoformo en el vítreo (Haab). El enfermo era un herrero de 25 años de edad que había sido herido por un fragmento de fierro, dos días antes de ser visto El cuerpo extraño perforó el párpado superior y la esclerótica, el iris y la cápsula lenticular del ojo izquierdo. El metal fué extraído por medio del imán con gran pérdida de fluido vítreo é infectado. (cuadrante inferior y externo). Se introdujo inmediatamente un disco de yodoformo adentro del globo. Se aplicó después un vendaje y la escopolamina tranquilizándose el ojo. Siete días después de intervenir el hipopión había desaparecido, y finalmente, cesó toda supuración, pero vino la atrofia del globo. Se pregunta si habría sido aplicable algo que hubiera salvado el ojo dejándolo como órgano útil, pero no cabe duda de que el yodoformo suprimió la supuración desde luego y á este respecto fué útil.—*F. A.*

Jocqs.—**Algunas palabras más sobre la patogenia y el tratamiento del tumor lacrimal.**—El autor vuelve á lo que ha dicho anteriormente, y recuerda que cualquiera que sea el medio empleado, el punto importante es saber que una bolsa de dacriocistitis se compone de dos partes: 1º El saco más ó menos enfermo siempre poco dilatado, abierto ó cerrado, pero que ha comunicado siempre primitivamente con la bolsa pericística; 2º La bolsa pericística más ó menos grande con fistula ó sin ella.

El tratamiento debe destruir la bolsa respetando el saco. Por último, el cateterismo directo del canal por la herida, con sonda á permanencia, es un excelente medio de restablecer su calibre aunque no siempre con éxito.

Delbés.—**Dos casos de ptosis congénita operados por el método de Motais.**—La ptosis fué corregida en los dos casos, y el autor se declara satisfecho del resultado obtenido.

(Puede uno mostrarse más reservado que él, porque en el primero se declaró una queratitis ulcerosa, que terminó en la perforación, consecutiva á la inoclusión de los párpados bajo la curación. Es, en efecto, uno de los peligros del método, sobre todo con el procedimiento de M. Parinaud, y que obliga con frecuencia á quitar el hilo al día siguiente, ó dos días después de la operación.—*F. T.*).

. Maraval.—**El valor de la electrolisis como tratamiento del despegamiento de la retina.**—El autor une á la electrolisis las inyecciones sub-conjuntivales de solución de

sublimado al 1 por 1500. El tratamiento se completa por la aplicación de un vendaje compresivo y el reposo en la cama. Sigue una serie de diez observaciones con dos curaciones completas y ocho mejorías notables.

MOISSONNIER.—**Oftalmía causada por el Ecbalium elaterium.**—Se trata del fruto del *Ecbalium elaterium* ó cohombro salvaje, el cual cuando está maduro se desprende del pedúnculo que lo soporta y contiene un líquido muy irritante que es proyectado con los granos.

DE MICAS.—**Reflexiones clínicas sobre tres casos de catarata nucleolar congénita.**—El autor refiere dos observaciones: en la primera se trata de una catarata congénita doble que coexiste con una fístula branquial unilateral. La segunda se refiere á dos cataratas dobles congénitas observadas en dos gemelos.

CETNARORVIC.—**Tratamiento del tracoma.**—Reside ante todo en la profilaxia: es preciso instruir al pueblo de la frecuencia del tracoma y de sus consecuencias. El autor pasa revista á los diferentes remedios empleados, y propone finalmente fundar una Sociedad internacional que tenga por objeto combatir el tracoma. (*Archives d'Ophtalm.*).

A. BOURGEOIS.—**Tratamiento del despegamiento de la retina por medio de las inyecciones sub-conjuntivales de cloruro de sodio.**—El autor emplea una solución concentrada:

Cloruro de sodio.....	3 gramos.
Agua esterilizada.....	10 —

Se inyecta bajo la conjuntiva, poco más ó menos, medio centímetro cúbico, y la inyección es hecha indolente por la adición de algunas gotas de una solución de cocaína al 1 por 20; se repite la inyección cada cuatro ó cinco días. En doce casos tratados de esta manera, hé aquí los resultados:

Estado estacionario, 3 casos; mejoría ligera, 3 casos; mejoría notable, 5 casos; curación, 1 caso.

NOTICIAS.

NECROLOGÍA. El sabio Profesor Panas, el primer titular de la Cátedra de Oftalmología en la Facultad de Paris, acaba de pagar su tributo á la naturaleza. Es bien conocida la in-

mensa labor del maestro y su influencia en el desarrollo d la Oftalmología en Francia, y podemos decir en el mundo en tero. Sus numerosas contribuciones originales, su extens y erudito "Tratado de enfermedades de los ojos" y sus inve tigaciones de laboratorio le aseguran un lugar preeminent en la historia de la Oftalmología contemporánea.

Damos el pésame más sincero á nuestro colega *Archiv d'Ophtalmologie* de Paris, del cual era director el Profesor P nas, lo mismo que á la ciencia francesa, por la irreparabl pérdida sufrida.

El Dr. Antonio J. Alonso, ha sido electo Presidente pa este año de la Sociedad Médica Potosina, distinción por que felicitamos á nuestro colaborador y que creemos muy m recida.

El Dr. M. Mellado Hidalgo, dió una Conferencia en Sociedad "Juventud Médica" de Guatemala, acerca de las *An malias de la refracción y de los músculos motores oculares*, en que se ocupó preferentemente de estas últimas, inspirándo en los trabajos de los autores norteamericanos, y especialme te en la última obra del Dr. Savage. El Dr. Mellado es d origen español.

El Dr. M. Uribe Troncoso, ha sido electo Presidente d la "Sociedad Científica A. Alzate," para el año de 1903. L Sociedad Alzate es una de las más importantes y laboriosa asociaciones científicas del país, y goza de merecido crédit en el extranjero.

El Congreso de la Asociación Oftalmológica Italiana tuvo lugar en Florencia, del 12 al 16 de Octubre del año pa sado, y en ella se leyeron importantes trabajos.

El Profesor C. Schweiger, de Berlin, celebró en Agosto próximo pasado el 15º aniversario de su recepción como mé dico, siendo agraciado por el Emperador de Alemania con la orden del Águila Roja.

Tomo V. MARZO DE 1903. Núm. 9

ANALES

DE

OFTALMOLOGIA

TRABAJOS ORIGINALES.

INFILTRACIONES CORNEALES EN EL CURSO DE LA PERI-QUERATO CONJUNTIVITIS EXUBERANTE. [1]

Por el Dr. José de J. González.

León. México.

El empeño que la Sociedad Oftalmológica Mexicana ha tomado por completar la descripción de la peri-querato conjuntivitis exuberante (catarro primaveral de los europeos), me obliga á presentar á esa respetable Corporación el estudio de un detalle que ha sido apenas tocado en las discusiones que en su seno ha provocado la cuestión. Me refiero á una infiltración corneal ya descrita por Fuchs, pero no señalada por ninguno de los autores que he consultado. Mi buen amigo, el inteligente Dr. M. Uribe Troncoso, afirmó en la sesión de 3 de Julio del presente año, de la Sociedad Oftalmológica [2], no haber observado en México tal infiltración corneal, no habiendo sido señalada por ninguno de los socios presentes lo que me inclina á pensar que, entre nosotros, es realmente rara la mencionada alteración corneal. Como yo la he observado

1 Comunicación á la Sociedad Oftalmológica Mexicana.

2 Anales de Oftalmología, Tomo V. núm. 30, México.

de la manera más evidente, y me ha sido dable sorprender en su evolución modificaciones no descritas por Fuchs, creo que no carece de interés describir lo que he visto.

Antes, deseo señalar su frecuencia: en 12 enfermos de peri-querato conjuntivitis exuberante que he observado, entre un total de más de 2,500 enfermos de afecciones oculares, solamente he hallado dos veces infiltrada la cornea: en un caso una sola, en el otro las dos.

El primer enfermo presentaba en la parte superior de su córnea, sobre el limbo, y en una extensión de la mitad de su circunferencia, lo que el Dr. Uribe Troncoso muy propiamente llama *limbitis;* en la parte de la conjuntiva que la abertura palpebral deja á descubierto y cerca del limbo, existían gruesos botones rojizos de donde partían numerosas arborizaciones vasculares; en la mitad superior de la córnea se notaba una faja de infiltración de color amarillento, de poco más de un milímetro de anchura, de forma semi-circular, separada de la limbitis por una faja de córnea transparente, estando á su nivel el epitelio corneal intacto. La infiltración que estudiamos es bastante parecida al *xerontoxon senil* del que sólo difiere por la coloración.

Como se ve, la descripción de este caso en nada difiere de las del Dr. Fuchs (de Viena) y Dr. L. Chávez (de México). El primero dice: "Paralelamente al de la nudosidad se ve en la córnea una *estría delgada* y *gris*, análoga al arco senil y que está separado de aquel borde por un delgado festón de córnea transparente." [1] El Dr. L. Chávez escribe: "en ambos ojos..... había la estría blanca circular situada á dos milímetros hacia adentro del limbo corneal, que en el ojo derecho formaba un círculo completo, y en el izquierdo un semi-círculo correspondiente á la mitad superior de la córnea. [2] Afirma el Dr.

1 Dr. E. Fuchs.—Tratado de enfermedades de los ojos.

2 Dr. Lorenzo Chávez.—Contribución al estudio de la peri-querato conjuntivitis exuberante del Dr. Carmona y Valle.—Tesis de concurso de la Facultad de Medicina de México.—1896.

Chávez, que el Dr. A. Chacón ha visto otro caso semejante.

Pero la infiltración de la córnea no siempre queda estacionaria, sino que avanza produciendo lesiones mucho más graves, como lo puede comprobar en el segundo caso. La observación se refiere á un niño J. Santa C., de 5 años (cuando lo ví por primera vez), de temperamento linfático, de buena posición social, hijo de español y mexicana. Hacía cerca de un año que presentaba intensas comezones y notábanse inyectadas sus conjuntivas. Cuando me consultó por primera vez, reinaba la primavera y por lo mismo las lesiones querato-conjuntivales estaban en su apogeo: *limbitis* en ambos ojos, es decir, una zona pálida hipertrófica que avanzaba de la conjuntiva á la córnea, pareciendo superpuesta á esta última membrana en la parte de conjuntiva descubierta por la hendedura palpebral cerca de la córnea, gruesos nódulos rojizos de donde partían para confundirse en la conjuntiva fuertes arborizaciones vasculares; conjuntiva tarsiana con finísimas granulaciones; en la córnea una delgada faja de infiltración blanca amarillenta, semi-circular, ocupando menos de la mitad superior y estando separada de la zona hipertrófica del limbo *por una zona de córnea transparente de poco menos de un milímetro de anchura.* Así permaneció algunos meses, al cabo de los cuales perdióse el pulimento de la córnea al nivel de uno de los extremos del arco de infiltración, cayó el epitelio y se produjo una amplia *pérdida de substancia* de forma irregular, de bordes anfractuosos y al través de la cual hacía hernia una substancia amarillenta, de aspecto caseoso, muy adherente, continua á la faja infiltrada. Ningunos síntomas subjetivos nuevos agregó la ulceración á los propios de la peri-querato conjuntivitis. Las remisiones invernales características de la enfermedad no influían en modo alguno sobre el estado de la pérdida de substancia corneal, ni sobre la masa amarillenta que la ocupaba.—En el transcurso de tres años la enfermedad ha ido mejorando, y en la actualidad han desapa-

recido *por completo* los nódulos periqueráticos y la limbitis, ha cicatrizado la córnea, quedando un nefelión al nivel de la antigua pérdida de substancia; pero el arco de infiltración está perfectamente marcado, habiendo cambiado solamente su colorido: de blanco amarillento se ha vuelto blanco mate.

Esta observación es interesante, porque da luz acerca de la naturaleza de la infiltración corneal.—Según las investigaciones histológicas de los Sres. Dres. Toussaint y Cicero, la peri-querato conjuntivitis exuberante es un proceso semejante al *granuloma infeccioso*, provocado probablemente por gérmenes que hasta ahora no han podido encontrarse. Las lesiones histológicas principales encontradas en fragmentos conjuntivales, son: alteración de las celdillas epiteliales que se vuelven tumefactas, tumefacción que comprende tanto el protoplasma como el núcleo; presencia de elementos anormales; granulaciones pigmentarias y cuerpos celulares constituídos por *celdillas emigrantes* y masas granulosas con núcleo relativamente pequeño, semejante á ambas. Existe, además, tejido conjuntivo y vasos sanguíneos dilatados, rodeados de celdillas plasmáticas. [1]

Del aspecto clínico de la infiltración que estudiamos, y de las apuntadas nociones histológicas, deducimos: 1º, que las lesiones corneales radican en el tejido propio, pues sobre la zona arciforme infiltrada pasa intacto el epitelio; 2º, que siendo las celdillas emigrantes constitutivas de las lesiones periqueráticas, estas celdillas pueden pasar de la conjuntiva y caminar entre las láminas de la córnea, viniendo á fijarse á cierta distancia del limbo, y ocasionar allí alteraciones quizá semejantes á las de la conjuntiva.—El hecho clínico que se nos ha presentado, nos autoriza á creer que en la parte de córnea

1 Dr. Manuel Toussaint. Estudio histológico y bacteriológico de dos pequeños fragmentos de conjuntiva bulbar, extirpados á un niño atacado de periquerato conjuntivitis exuberante. (Estudio contenido en el trabajo que "Sobre peri-querato conjuntivitis exuberante" presentó el Dr. E. Montaño á la Sociedad Oftalmológica Mexicana, y fué publicado en Anales de Oftalmología. Tomo IV, núm. 7, 1902).—Véase también la tesis citada del Dr. L. Chávez.

infiltrada hay también, como en la conjuntiva, proliferación y tumefacción de las celdillas, las que infiltrándose entre las láminas de la córnea acabarían por destruir la membrana de Bowman, el epitelio corneal, y desarrollarse al exterior: la masa amarillenta que llenaba la ulceración querática de mi enfermito, y formaba como un hongo adherente, tal vez estaba formada por elementos del granuloma ó plasmoma.

La semejanza que con el gerontoxon senil tiene el arco de infiltración corneal, observado en el curso de la peri-querato conjuntivitis exuberante, pues uno y otro arco tienen comunes caracteres clínicos, podría hacer pensar que si el gerontoxon senil es el resultado de una distrofia corneal originada por la vejez, la infiltración que estudiamos sería también una distrofia resultante de las alteraciones periqueráticas. A esta interpretación se opone el hecho de que, en mi enfermo, un tejido nuevo proliferó al nivel del arco de infiltración, perforó la membrana de Bowman y el epitelio, é hizo hernia al través de la pérdida de substancia, extendiéndose como un hongo.

Ya que hablo de peri-querato conjuntivitis exuberante, deseo anotar de paso y para concluir: 1º, que he seguido por años algunos enfermos en quienes toda lesión ha desaparecido *sin dejar huella alguna;* 2º, que la enfermedad tiene espontánea tendencia á curar con sólo los progresos de la edad; 3º, que la frecuencia de la peri-querato conjuntivitis, con relación al número total de enfermos oculares, es sensiblemente igual en diversas localidades: el Dr. L. Chávez señala para 5,418 enfermos de ojos, consultantes en el "Instituto Valdivielso" de México, 26 individuos atacados de la afección que estudiamos; [1] el Dr. Luis Demicheri (de Montevideo, Uruguay) ha observado 20 veces el catarro primaveral, en un to-

1 Dr. L. Chávez.—Tesis citada.

tal de 5,500 enfermos; [1] y en mi pequeña estadística de poco más de 2,500 enfermos de afecciones oculares, he reunido 12 casos de peri-querato conjuntivitis del Dr. Carmona y Valle; 4º, que tenemos en la solución al 1 por mil de *clorhidrato de adrenalina*, un valioso auxiliar en la terapéutica de la enfermedad que estudiamos: su acción vaso-constrictora hace desaparecer la intensa inyección conjuntival, los botones periqueráticos palidecen y se marchitan, cesando ó sensiblemente atenuándose el más penoso y constante de los síntomas subjetivos de la enfermedad: las comezones; usando la solución al milésimo, bastan dos gotas en cada ojo dos ó tres veces al día. El Dr. Demicheri, en el trabajo citado, manifiesta haber observado mejorías con el extracto de cápsulas suprarenales, y el Dr. Francisco Re [2] ha obtenido con la adrenalina iguales resultados á los que yo he obtenido en mis enfermos, recomendando la prolongación del tratamiento por algunos meses.

OBSERVACIONES ACERCA DE LAS VEGETACIONES DE LA CONJUNTIVA DE RECRUDESCENCIA PRIMAVERAL, SU ESTRUCTURA Y SU TRATAMIENTO. [3]

POR EL DR. A. TERSON.

PARIS.

Aunque la afección de que vamos á ocuparnos sea mejor conocida hoy que hace algunos años, que era negada por algunos y confundida con otros padecimientos por muchos, conserva aún bastantes misterios en su patogenia para que,

1 Dr. L. Demicheri.—Catarro primaveral. (Anales de Oftalmología, de México. Tomo V. núm. 8, 1902).

2 Francisco Re. Osservazioni su alcuni rimedi nuovi in terapia oculare (Archivio di Ottalmologia, Maggio-Giugno, 1902. Palermo).

3 Annales d'Oculistique, Noviembre de 1902.

sin traer nuevas é inútiles demostraciones clínicas, sea conveniente llevar más lejos su estudio etiológico, anatomo-patológico y terapéutico. Preferimos el nombre de vegetaciones de recrudescencia ó exacerbación primaveral, ó el más breve de conjuntivitis vegetante de primavera, á aquellos nombres que no expresan sino un aspecto solo ó una fase sola del mal, hipertrofia periquerática (Desmarres), engrosamiento gelatiniforme del limbo (de Graefe), flictena pálida (Hirschberg), catarro primaveral (Soemisch), papiloma, linfoma, etc.

Pocas enfermedades oculares tienen una historia tan interesante como ésta, porque los cincuenta últimos años han visto formarse poco á poco esta entidad morbosa, pero el diagnóstico ha oscilado con mucha frecuencia entre la pústula y el tracoma. (Arlt, 1846) describe el primero esta *infiltración especial del limbo* que es el primer punto que ha llamado la atención en esta *evolución histórica* y nota las pseudo-pústulas de marcha crónica. De Graefe observa también estos casos. Desmarres, que parece no conocer estos trabajos, consagra un capítulo entero de su tratado (1855) á estas singulares hipertrofias periqueráticas que distingue de las pústulas, que clasifica aparte y en las cuales ha observado una "predisposición á las oftalmías," que ha notado aun en los niños de muy corta edad, pero que no puede aún independer por completo: la cuestión está aún muy poco avanzada. La *exacerbación primaveral* del mal aparece entonces y pasa tal vez pronto al primer estado (catarro primaveral de Soemisch y Brockaus, 1872); pero la idea de esta enfermedad *invernante* se añadirá ya indisolublemente á la comprobación de la lesión periquerática. Añadamos que en Francia, Camuset refiere (1874) un bello caso de hiperplasia periquerática, con croquis y examen histológico, la que no dejaba libre sobre cada córnea sino la superficie pupilar. Da de nuevo esta figura en su *Manual de Oftalmología.*

El estado del tarso es señalado por Horner. Vetsch y Reymond dan luego preciosos exámenes histológicos (1875).

Después, numerosos exámenes histológicos son hechos por Uhthoff, Knus, Fuchs, Tailor, Schöbl, Raabe, Burchardt, Schlub, Villard, A. Terson, Danvers.

En Francia, donde Desmarres y Camuset habían publicado sus notables trabajos que han quedado olvidados, se debe sobre todo á Darier desde hace mucho tiempo (1888) un estudio continuado de esta enfermedad.

Hay además otras comunicaciones francesas aisladas y un gran número de compañeros que no han publicado sus observaciones, no asimilaban de ninguna manera esta enfermedad ni á las pústulas ni al tracoma; me acuerdo aún de los primeros casos que he seguido y visto tratar en Tolosa por mi padre hace más de quince años. La afección era sin embargo negada resueltamente por Galezowski. De Wecker da una descripción detallada del papiloma de la conjuntiva, la cual corresponde casi á la conjuntivitis primaveral. Panas, en su tratado (1894) dice que la variedad llamada primaveral, descrita por los alemanes como una entidad morbosa distinta, "no tiene de especial sino su periodicidad por estaciones" y además "los brotes *flictenulares* del limbo tienen lugar de preferencia en la primavera y en otoño, de donde viene el nombre de catarro primaveral dado á la afección." Chibret hablaba de tracoma atenuado. La edición francesa del Manual de Fuchs presentaba sin embargo (1892) una descripción completa y bien hecha que comprendía aun la histología del mal. Las tesis de Lenoble, de Gardette, nuestro artículo "Vegetaciones primaverales de la conjuntiva" del Tratado de Cirugía *Le Dentu–Delbet* (1895–1897) en el cual colocábamos *las conjuntivitis vegetantes* en una nueva clasificación de las conjuntivitis, una monografía con casos nuevos y examen histológico [1] y por último, nuestra edición anotada del Atlas de las enfermedades extersas del ojo por Haab, que ha dado de ella, por otra parte, una plancha iconográfica definitiva, y el trabajo

1 A Terson. Les végétations conjuntivales á recrudescence printanière. Gaz. des hopitaux, Julio de 1898.

de Darier y Villard han podido ayudar entre nosotros á la difusión de los conocimientos indispensables. Añadamos que el *estado nasal* concomitante en muchos de los casos estaba ya señalado por los trabajos de Conétoux, A. Trousseau y Tetau. Panas en una lección clínica clasifica la enfermedad por separado (1899) y declara que debe distinguirse claramente del tracoma y que no podría confundirse ya con la conjuntivitis flictenular.

Por último, Danvers publica una útil monografía [1] con preciosos detalles y numerosos exámenes histológicos. La enfermedad está clasificada por completo: no queda por desear sino que su patogenia y su tratamiento mejoren. Se encontrará la *bibliografía completa* de la cuestión combinando la que ha aparecido en nuestra Revista de la *Gaceta de los Hospitales* con la del trabajo de Danvers. Esta enfermedad se observa casi en todos los países, y el número de Octubre de 1902 de los *Archivos de Oftalmología*, que recibimos después de la ejecución de este trabajo, contiene una contribución de nuestro distinguido compañero Demicheri (de Montevideo). [2]

Nos parece ocioso ya rehacer el cuadro de la enfermedad.

Nos limitaremos á las observaciones que algunos de nuestros enfermos nos han inspirado.

Hemos visto casi siempre *compensación* entre el volumen de las vegetaciones del tarso y las de la córnea; cuanto más voluminosas son unas menos lo son las otras. Las vegetaciones muy voluminosas de la córnea ó del tarso son generalmente aisladas. Los casos ligeros y mixtos se reducen á vegetaciones casi del mismo tamaño que algunas veces se corresponden (Fuchs), pero entonces siempre muy pequeñas y descansando sobre superficies ampliamente infiltradas y con anillo peri-

1 Danvers. Spring catarrh of the eyes. J. Bale. Londres, 1901.

2 Es sensible que el autor no haya mencionado siquiera la parte que en el mérito de la formación nosológica de la enfermedad corresponde á nuestros clínicos, especialmente al Dr. Carmona y Valle, ni las contribuciones y estudios histológicos aportados después en México.—*Nota de la Redacción.*

corneano. No hemos visto jamás ulceraciones de la córnea, aun pasajeras. El catarro que sobreviene sobre todo al fin de la primavera, nos ha parecido variar desde una simple hipersecreción lacrimal á una secreción abundante y verdaderamente glutinosa y de color gris. Hemos observado todos los tipos de localización y de forma aun en *media luna infero-corneana*. Sin embargo, no hemos visto casos en que se localice en un sólo lado, aunque el hecho haya sido señalado; sólo una vez, la poliadenitis señalada por Michel y varias veces vegetaciones adenoides con enormes adenitis y rinitis hipertróficas indeterminadas; pero algunas veces sin estado nasal patológico.

Hemos visto la enfermedad con más frecuencia en los campesinos que habitan los países planos y pantanosos, en los pescadores; esto ha sido señalado también. Por otra parte, los habitantes de las ciudades son atacados algunas veces, sin que se pueda afirmar siempre que la humedad de los jardines, de las casas de campo, de ciertas poblaciones pequeñas haya podido en un momento dado ayudar la invasión de la enfermedad. No hemos visto nunca esta enfermedad desarrollarse sobre ojos enfermos antes de otra afección ocular, aunque se haya hablado de casos de este género, que por otra parte se prestan á confusión.

Por último, la enfermedad nos ha parecido más frecuente tal vez de lo que se cree, y hemos observado por término medio 3 á 4 casos por año (exactamente 4 casos en 1,527 enfermos distintos el año de 1901).

La tesis de Knus es el trabajo más instructivo sobre la frecuencia en las distintas edades y en los diversos meses del año, la evolución en ciertas familias y ciertas localidades. Refiere 64 observaciones.

La evolución de la enfermedad es conocida; aparece sobre todo en los niños entre los 6 y los 15 años; no la hemos observado sino dos veces en la mujer. Pero los niños de corta edad pueden enfermarse de ella, como Desmarres lo señala-

ba ya, aun desde el primer año; hemos visto varios casos de esta enfermedad en niños de 1 á 4 años, pero únicamente de la forma pericorneana, sea en anillo lardáceo, sean vegetaciones blanquizcas localizadas y en un caso absolutamente idéntico y simétrico de los dos lados. El sexo masculino (85 por 100 según Knus) es pues el más expuesto. Pero hay casos que se desarrollan con frecuencia bastante tarde, y más allá de los 25 años, tanto en la córnea como en el tarso. Las vegetaciones de estos casos nos han parecido mucho más voluminosas y resistentes. Además, hemos podido seguir varios años algunos de estos casos en los adultos, y como en un caso que referiremos al fin de este trabajo, y en otros dos que hemos visto tratar en Tolosa hace más de quince años, la curación total por reabsorción sin huellas cicatriciales, se ha verificado después de algunos años. La curación es, pues, posible siempre, á pesar del volumen y densidad del tejido.

Es imposible confundir esta enfermedad cuando se han visto cierto número de casos de ella y se ha comprendido su *polimorfismo*. El tracoma, las hiperhemias papilares, la conjuntivitis pustulosa, la epiescleritis, ciertas opacidades densas debidas á escleritis anteriores, el gerontexon, serán eliminados inmediatamente. Sólo la fiebre del heno simula realmente el elemento catarral y periódico. El estado de las fosas nasales y la ausencia de la vegetación conjuntival, harán el diagnóstico diferencial con esta afección cercana.

El *papiloma* verdadero independiente de toda exacerbación primaveral se diagnosticará por exclusión. Algunas veces coexisten con la lesión ocular numerosas verrugas y otros papilomas. Por otra parte, la conjuntivitis primaveral no es sino una papilomatosis atenuada.

Ciertos *tumores* del limbo, sin melanosis, deben distinguirse con atención de las vegetaciones colosales del limbo. Hemos visto en una provincia un joven atacado de vegetaciones del limbo bilaterales y simétricas casi del tamaño de un guisante. Otros autores han notado casos semejantes.

Si se resumen los trabajos ya publicados sobre la histología de la conjuntivitis primaveral, se observa que los autores, salvo algunas excepciones, han dado preponderancia excesiva ya á las lesiones epiteliales, ya á las lesiones del estroma subyacente. Camuset y Legros, deducían del examen de una partícula que había una especie de leucoplasia epitelial. Horner y Vetsch han insistido particularmente sobre el engrosamiento y la proliferación de las capas epiteliales, que darían un aspecto de cancroide á la lesión y constituirían la parte principal. El tejido subyacente hipertrofiado, posee vasos bastante numerosos. Knus [1] en su excelente tesis, hecha bajo la dirección de Haab, observa una diferencia bastante grande según los casos, pero insiste aún sobre la enorme proliferación epitelial. Tailor, Raabe, Schöbly otros llegan á conclusiones análogas.

Otros trabajos que se aproximan más sensiblemente á nuestras investigaciones atribuyen una importancia tan grande y aun más considerable á las lesiones del tejido subyacente al epitelio, que constituye de hecho la trama gruesa de las vegetaciones. Que el epitelio prolifere, irritado al nivel de las salientes provocadas por las vegetaciones conjuntivas, nada más natural, pero es una lesión secundaria. La lesión inicial no es una lesión epitelial, sino lesión del tejido subepitelial.

Reymond [2] ha dado un buen estudio de las vegetaciones probando que el epitelio, aunque proliferado, no constituye la masa de la neoformación, y que la vegetación es una proliferación del tejido de la conjuntiva misma, con crecimiento de cierto número de celdillas alargadas y estrelladas, y también de celdillas embrionarias redondas. Uhthoff ha insistido sobre la presencia de una membrana basal subepitelial. Fuchs da preciosos detalles sobre el aspecto del tejido, su engrosamiento epitelial y su naturaleza conjuntiva y hialina. Schielle señala la presencia del glicógeno.

1 Knus, Klin. und anat. über d. Frühjahrskatarrh. Diss. Zurich, 1889.
2 Reymond. Annali di Ottalmologia 1875.

Burchardt y Schlub, [1] éste último en una excelente tesis inspirada por Mellinger, notan que las vegetaciones del limbo están constituídas con frecuencia por verdadero tejido fibroso. Schlub las llama aún fibrosas.

Villard [2] nota la proliferación celular, las masas de leucocitos, difusas sin la agrupación característica del tracoma y el tejido fibroso que constituye la mayor parte del tejido vegetante.

Hemos publicado el resultado del examen histológico de un caso de vegetaciones pericorneanas, análogo al que damos hoy. La vegetación estaba constituída por una masa de tejido absolutamente fasciculado y fibroso. Apenas algunas celdillas redondas al rededor de vasos poco numerosos y abundancia muy restringida de celdillas conjuntivas en la masa del tejido. El epitelio, aunque engrosado, no llega á dar la apariencia de cancroide.

Recordaremos los exámenes histológicos de Danvers y de Demicheri y la histología completa del papiloma verdadero. [3]

Por último, nos hemos asegurado por el examen histológico de vegetaciones adenoides de la faringe, de la no identidad con las vegetaciones primaverales.

Presentamos preparaciones histológicas de los dos tipos de vegetaciones (figs. 1 y 2); la del limbo y la del tarso no son del mismo enfermo. Es bastante raro, por otra parte, encontrar vegetaciones bien desarrolladas sobre el mismo sujeto á la vez en el limbo y en el tarso. Si las vegetaciones del limbo son voluminosas, las del tarso son chicas ó nulas y viceversa. En la primera preparación los dos dibujos corresponden á un aumento de $\frac{75}{1}$, la vegetación era pericorneana. El epitelio grueso, muy colorido es pavimentoso, estratificado y posee más ca-

1 Shlub. Fibrombildumg am Limbus. Diss. Bassel 1897.

2 Villard. Citado por Darier. Forme Tarsienne du cartarrhe printanière. Sociedad franc. de Oftal. 1897.

3 Santos Fernández. Histología del papiloma de la conjuntiva. Arch. de Oftalm. hispano-americanos. Octubre, 1902.

pas que al estado normal, pero no forma las invaginaciones profundas que existen en otros casos publicados. No hay membrana basal clara.

El tejido conteniendo algunos vasos sanguíneos y linfáticos dilatados, llama la atención por su aspecto pobre en celdillas. Las celdillas conjuntivas aplastadas y de aspecto fusiforme, están comprimidas entre enormes haces de tejido conjuntivo, y en suma, está uno en presencia de una masa fibrosa.

La vegetación del tarso posee un epitelio menos abundante aunque de la misma naturaleza, y sin ninguna invaginación epitelial; la masa del tejido es igualmente fibrosa, pero la infiltración por celdillas redondas y leucocitos es mucho más considerable.

Se encuentra allí un tarso-conjuntivitis-proliferante, una papila del tarso extremadamente hipertrofiada y proliferada, sin elementos nuevos, sin embargo, y sin las enormes masas linfáticas que se encuentra en el tracoma. Con más facilidad aún que sobre la vegetación del limbo se ve que la proliferación epitelial es poco importante en el conjunto de la masa neoformada y que, sobre todo, la vegetación típica está formada por el tejido subyacente.

En resumen, no se trata de conjuntivitis pustulosa ni de tracoma, como se ha sostenido. La histología concuerda con la clínica en evitar estas confusiones desagradables para el pronóstico y el tratamiento.

La conjuntivitis pustulosa, la llamada flictena, no es sino una pequeña masa de tejido fuertemente inflamado, en la cual la reabsorción ó la fusión son muy rápidas. No hay nada que recuerde la estructura fibrosa de la vegetación primaveral, á pesar de las diferencias que la hiperhemia periódica y la aglomeración más ó menos grande de leucocitos pueden presentar.

El tracoma es una especie de vegetación adenoide ocular difusa, con grandes masas celulares que se caseifican, cosa que no se observa jamás en la conjuntivitis primaveral. La

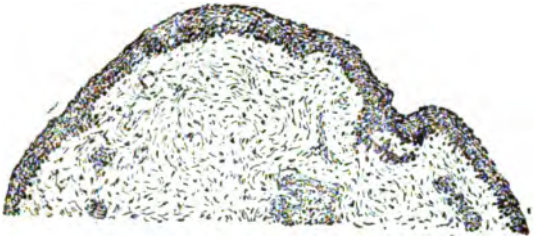

Fig. 1.
Vegetación del limbo.

Fig. 2.
Vegetación del tarso.

conjuntivitis folicular con sus nódulos únicamente linfáticos, tampoco tiene nada de común con ella.

La vegetación primaveral es dura y se aproxima sensiblemente al papiloma; es un *papiloma atenuado* que no tiene la estructura total y ese desarrollo poderoso é igual de las invaginaciones epiteliales, y de las papilas conjuntivas que se observa en la "verruga" típica. Por último, no se desarrolla sino en los puntos de la conjuntiva que están provistos *normalmente* de papilas (limbo, tarso).

Mandonnet[1] ha notado además papilomas cutáneos del párpado inferior en un caso de conjuntivitis primaveral del tarso.

Es de esperarse que el microbio, si existe, será descubierto algún día. Lo mismo que Fuchs, Knus y muchos otros, nosotros no lo hemos encontrado. Las inoculaciones subconjuntivales de partículas de tejidos, hechas frecuentemente, no han dado resultado. Tailor y Bellinzona han afirmado haber encontrado un bacilo particular que sería necesario comprobar. No vemos, por otra parte, cómo lleguen á continuarse bastante largo tiempo las inoculaciones para obtener el cuadro clínico tan especial de la enfermedad, admitiendo que se hagan con éxito en el conejo ó cualquier otro animal, como el mono, por ejemplo. Además, estas vegetaciones parecen tener predilección por el terreno artrítico que no se podría realizar en el animal, y es posible que se trate de una endoinfección.

Habrá que verificar si el microbio señalado por algunos autores en las *verrugas cutáneas* que son contagiosas, podría presentarse aquí. Sin embargo, el resultado negativo de los numerosos esfuerzos para descubrir el microbio del tracoma, enfermedad muy extendida, es muy poco alentador para hacer concebir esperanzas. Sería tal vez preferible inocular bajo la conjuntiva humana fragmentos de verdadero papiloma cutáneo, de la verdadera verruga contagiosa tan frecuente, y

1 Mandonnet. Annales d'Oculistique. Abril de 1899. pag. 266.

ver lo que producen en este terreno, comparados con las vegetaciones primaverales verdaderas.

La cuestión de la endo–infección, y sobre todo del terreno, merece la atención más seria. Muchos de estos sujetos son, no solamente artríticos, sino eczematosos, como el enfermo cuya curación citaremos más lejos, y como otros autores lo han visto (Uhthoff, Vetsch, Raabe, Falchi). Parece que se trata de una especie de dermatosis en los diatésicos, y los enfermos saben esto ellos mismos (Véase más lejos). Gallenga ha pensado también en una auto–infección.

Ciertos sujetos, aunque muy raros, son escrofulosos. En uno de nuestros enfermos, al que se quitaron de la faringe vegetaciones adenoides típicas, tenía todos los atributos de la escrófula. Panas (Clínica oftalmológica, 1899) habla de un enfermo de 17 años atacado de cierto estado de ozena, y en un niño de 12 años que vivía en Egipto, grueso, de vientre desarrollado, buen comedor y "blando en su conjunto" había una dilatación del estómago muy clara que podía hacer pensar en una fuente de toxemia de origen gastro–intestinal.

Angelucci ha notado fenómenos vaso–motores (bochornos, palpitaciones, etc.) y Demicheri nos dice que uno de sus enfermos no podía beber alcohol sin que sus ojos se enrojecieran por completo. Otro de sus enfermos, una mujer de 26 años, atribuía su padecimiento á irregularidades menstruales. Cada mes, en los días que preceden á la menstruación, sus ojos se enrojecían y no se mejoraban sino cuando se establecía el flujo menstrual.

Schiel considera la conjuntivitis primaveral como un *eczema* crónico del tejido de la conjuntiva modificado por el calor y la insolación, y existe en eso algo de verdad que da lugar á consideraciones más precisas sobre la patogenia y el tratamiento de esta afección singular. Además, las condiciones de luz y de estado higrométrico influyen sobre los papilomas y sobre ciertas dermatosis (efélides, etc.).

No hemos encontrado en nuestros enfermos ni los antece-

dentes, ni la máscara de la sífilis hereditaria en la cual ha pensado Michel.

Nadie ignora cuán rebeldes son ciertas formas de conjuntivitis primaveral, y es esto lo que ha hecho decir que *nada* combatía con éxito esta singular afección. Sin embargo, es cierto que las vegetaciones pericorneanas de pequeño volumen sufren una mejoría real aunque infinitamente menos rápida que las pústulas escrofulosas, por medio del empleo de pomadas hidrargíricas, lanolina hidrargírica (Darier) y óxidos de mercurio. Es inexacto pretender que la pomada amarilla en particular no tiene éxitos *nunca* en estos casos. Preparada á alta dosis ($\frac{1}{20}$, $\frac{1}{40}$) con lanolina y *aceite* de vaselina, como lo hemos aconsejado, produce algunas veces la desaparición completa de las vegetaciones, es poco irritante y no agrava la situación. Hemos ensayado todo lo que se ha recomendado como tópico local: ninguno, ni el calomel, nos ha dado tanto éxito como la pomada amarilla, para disminuir la vegetación misma ó la infiltración pericorneana. El catarro mismo nos ha parecido insuficientemente mejorado por los tópicos líquidos habituales, zinc, cobre, petróleo, ácido acético, ictiol, nitrato y lociones antisépticas diversas.

El protargol es el tópico que á dosis medias y variables nos ha dado más frecuentemente éxitos. Las aplicaciones frías, las duchas de vapor, la cocaína, el extracto suprarenal (Perret) reemplazado actualmente por la adrenalina y sus combinaciones, son verdaderas medicinas paliativas. Los vidrios ahumados, la supresión del trabajo á la luz viva, aun artificial, les ayudan.

El tejido denso de las vegetaciones se presta mál á las inyecciones intersticiales y las ablaciones de grandes vegetaciones; la ignipuntura repetida es preferible, sin embargo. El efecto de las inyecciones subconjuntivales de dionina necesita ser comprobado.

Toda lesión nasal, rinitis hipertrófica, vegetación, será tratada al mismo tiempo y vigilada por largo tiempo.

Con respecto á las vegetaciones del tarso, aunque más rebeldes, las escarificaciones y la ignipuntura, la electrolisis, parecen preferibles en muchos casos á los ácidos fuertes (ácido crómico); pero se deberá ensayar el ácido salicílico que da resultados útiles en ciertas proliferaciones cutáneas. En cuanto á operación la excisión en pleno tarso sano (Darier, Mitwalsky) practicada con un ancho escarificador ó bisturí convexo tan cortante como una navaja de barba, es el único medio lógico, puesto que se trata de una neoplasia, y que es preciso cortar en el tejido sano. En casos de volumen enorme se puede proceder por intervenciones sucesivas, quitando bandas de tejido del tarso escalonadas.

En muchos casos el tratamiento quirúrgico, de media intensidad "sin demasiado celo" escisiones parciales y cauterizaciones ígneas, está más indicado, pero se le combinará sin embargo á un *tratamiento general.*

Existen escrofulosos atacados: estos deberán seguir el tratamiento general apropiado; pero la inmensa mayoría de los otros enfermos es artrítica. El arsénico (de Wecker) será de recomendarse bajo todas sus formas, hasta el arrhenal. *Un tratamiento arsenical en un clima de montaña* será precioso, y á este respecto nos será permitido citar una carta de uno nuestros enfermos, al cual hemos hecho hace varios años, la abrasión total de las vegetaciones del tarso llegando hasta el tarso sano. Este enfermo volvió á tener, después de una curación completa durante varios meses estando ya la conjuntiva del tarso absolutamente lisa, un nuevo brote de vegetaciones del tarso tan desarrolladas como antes; estas vegetaciones enormes llenaban el tarso de masas análogas á una coliflor cruda. El enfermo, al cual me limité entonces á aconsejarle el tratamiento paliativo, fué atacado de eczema del brazo, por lo cual consultó á uno de los más eminentes dermatologistas de Francia, quien le ordenó un régimen severo, mal seguido por el enfermo, y una cura en la Bourboule. La mejoría fué rápida y las vegetaciones desaparecieron sin dejar *ninguna huella.* El

enfermo está firmemente convencido que "su afección palpebral es de naturaleza eczematosa:" ha observado los buenos efectos del tratamiento general y considera que "esta afección es más bien deldominio de la dermatología que de la oculística." Tal vez no esté en un error desde el punto de vista patogénico y terapéutico, y su ejemplo debe servirnos de enseñanza.

A propósito de la acción de las aguas de la Bourboule, recordaré su acción poderosa sobre la *esclero-ciclo-coroiditis* anterior rebelde: he curado con ella varios casos crónicos rebeldes á todo tratamiento, los cuales no han reincidido hace ya varios años.

Sea lo que fuere, es cierto que el aire de las montañas conviene más que las curas en el borde del mar, donde además las vegetaciones primaverales parecen muy frecuentes.

Además del arsénico deben emplearse diversos medicamentos generales utilizados contra las verrugas y la papilomatosis generalizada, tales como la tintura de thuya y la magnesia (Fonssagrives, Colrat) á la dosis de 0.20 cgr. por día. En resumen, por fastidiosas que sean para el médico é insoportables para el enfermo, ciertas variedades de la enfermedad el pronóstico es benigno: los enfermos acaban por curar completamente y sin lesión de la córnea, de enormes vegetaciones, y algunos nos demuestran que el tratamiento general es más importante aún que el tratamiento local para llegar al término del cíclo morboso. No se tendría razón para declarar todos los casos uniformemente rebeldes; bien dignosticados, algunos sufren bastante rápidamente la influencia del tratamiento apropiado; pero esta lesión ocular más que cualquiera otra enfermedad, pide que el tratamiento simultáneamente local y general, médico y quirúrgico, paliativo ó higiénico, sea conducido con cierta habilidad y constancia, que traiga algunas veces mucho más pronto que la naturaleza al enfermo á la curación definitiva.

Si se reflexiona que hace cincuenta años no se conocía *nada*

de esta enfermedad que ahora su cuadro clínico, su evolución y su anatomía patológica se conocen con precisión, no se perderá la esperanza de conocer, tal vez muy pronto, su etiología y una terapéutica mejor. No se ha llegado en menos tiempo al conocimiento de las otras enfermedades clasificadas hoy. No siempre es lamentable por completo que la conquista sea lenta y paciente, si, como se ha dicho, el tiempo no respeta lo que se hace sin él.

PATOGÉNESIS DEL GLAUCOMA.

REVISTA CRÍTICA BIBLIOGRÁFICA.

1º Análisis del Dr. de Caralt. 2º Teoría del Dr. Zimmermann.

(de Stuttgart.)

II

(Concluye.)

Patogénesis y tratamiento del glaucoma, por el Doctor ZIMMERMANN (de Stuttgart). (*Sociedad Francesa de Oftalmología*, 1902 y *Clinique Ophtalmologique*, Junio 25 1902).

El autor cree que se puede encontrar la causa del glaucoma en una perturbación del equilibrio que debe existir entre la presión sanguínea y el tono ocular.

Así, por ejemplo, dice "admitamos que la tensión ocular es igual á 28 milímetros de mercurio, lo que sería aproximativamente la presión sanguínea de la arteria central de la retina. Bajo la influencia de un choque físico ó moral, la presión sanguínea puede encontrarse bruscamente abatida, mientras que el tono ocular queda el mismo. La sangre tendrá entonces trabajo en forzar la presión intraocular para penetrar á la arteria central (Se observa entonces en el codo que hace ésta á su entrada en el ojo el pulso arterial bien conocido, del glaucoma). Resulta de esto una diminución del aflujo sanguíneo, que trae por consecuencias una nutrición defectuosa y un edema, que no hace sino aumentar aun el tono ocular. Esta hipertomía distiende la pared escleral y comprime las venas ciliares largas y aun las oblitera; resulta de esto una estasis venosa y un edema del cuerpo ciliar, del iris y de la coroide. Entonces

se desarrollan los síntomas que sirven de base á todas nuestras teorías modernas (dureza del globo ocular, protrusión á la vez activa y pasiva de los procesos ciliares hinchados, pegamiento del iris á la córnea y oclusión más ó menos completa del ángulo irido córneo)."

"Tenemos ahí el prototipo del ataque de glaucoma y podemos, según las circunstancias, explicar por el abatimiento súbito de la presión arterial todas las formas de glaucoma, desde el glaucoma sobreagudo hasta el glaucoma crónico simple.

"Aun la forma de atrofia papilar con excavación, sin hipertensión, puede explicarse por esta teoría de la falta de equilibrio entre la presión arterial y la del globo ocular. *En efecto, el tono del ojo puede ser normal* y encontrarse, sin embargo, más elevado que la tensión arterial, por ejemplo en la degeneración grasosa crónica del miocardio y en todos los casos de debilidad congénita del corazón: en una palabra, siempre que la tensión arterial está abatida de una manera duradera y continua.

"La excavación de la papila se explica así con gran facilidad, y podemos decir que la diferencia de tensión entre el globo y los vasos puede dar aun la explicación de la excavación llamada fisiológica."

Entre las conclusiones asienta: "que en el intervalo de los ataques el ojo queda sano y que no hay ningún proceso inflamatorio, sino puramente una acción mecánica."

Es más natural, dice al hablar de la terapéutica, buscar un remedio al mal, elevando la presión sanguínea por los medios que pone á nuestra disposición el arsenal terapéutico. Refiere haber hecho uso de los diferentes cardíacos: la digital, la ha abandonado; pero el estrofanto le ha dado resultados notables por obrar sólo sobre el corazón y á causa de poderse prolongar su uso. El *adonis vernalis* le ha sido también útil.

Sin auxilio de los mióticos ni de la iridectomía, ha tratado por estos medios, cerca de 40 casos de glaucomas diversos, excepto el sobreagudo, y en 15 meses sólo ha hecho una vez la iridectomía. Considera que la indicación de esta operación es solamente una enfermedad crónica del corazón ó de los vasos, contra la cual el estrofanto no puede tener sino una acción pasajera.

Habiendo prometido el autor dilucidar en detalle sus ideas en una monografía que debía salir á luz pocos días después del Congreso, me proponía esperar su aparición para hacer una crítica detallada de ella; mas como hasta hoy, que yo sepa, no se ha publicado, examinaré la teoría tal como fué expuesta en la Sociedad Francesa y que por otra parte es bastante explícita para juzgar de la doctrina que pretende establecer.

Desde luego no es posible admitir ni que la tensión intraocular sea de 28 milímetros al estado normal, pues las investigaciones de Leber han demostrado que llega sólo á 25 ó 26 milímetros al nivel del mar, ni mucho menos aún que esta cifra sea la medida aproximativa de la presión sanguínea de la arteria central de la retina. Es evidente que si la tensión endovascular fuera igual á la intraocular, la sangre no podría penetrar á los vasos coroideos y retinianos y es, por tanto, necesario que la presión sanguínea sea muy superior á la ocular para que la circulación normal se verifique. Esta suposición ha sido ingeniosamente comprobada de una manera experimental por Leber y Niesnamoff, quienes valiéndose del manómetro de filtración de Leber señalan que en el ojo vivo la secreción de los procesos ciliares llega á ser nula á 50 milímetros de presión y que por tanto esta presión contrabalancea exactamente la de los vasos internos del ojo y en consecuencia la mide exactamente. Como la tensión intraocular es de 25 milímetros la de los vasos corresponde al doble, es decir, á 50 milímetros. De esta diferencia depende la secreción del humor acuoso, que es proporcional á la diferencia entre la presión endocular y la intravasal, como la señaló Adamük primero y lo comprobó en seguida Niesnamoff.

Aun admitiendo que un choque físico ó moral abatiese bruscamente la presión sanguínea y que este abatimiento llegase á igualar la cifra de la tensión intraocular ó fuese aun menor que ella, esta última *no permanecería inalterada*, pues disminuyéndose ó suprimiéndose bruscamente la secreción del humor acuoso, disminuiría la proporción de líquidos intraoculares, con ella la presión en el ojo y la filtración á través del canal de Schlemm, que sería también menor. Este estado de cosas duraría mientras la presión sanguínea estuviera abatida y el estado fisiológico se restablecería inmediatamente que una elevación de la presión sanguínea llenara los vasos y volviera á producirse la secreción del humor acuoso. Así pues, aun cuando como quiere Zimmermann, la tensión arterial estuviese abatida de una manera permanente, la presión intraocular no sufriría elevación alguna y de hecho en las afecciones que menciona: debilidad congénita del corazón y degeneración crónica del miocardio, el glaucoma no ha sido nunca señalado como efecto constante y ni siquiera pasajero de la baja de tensión en los vasos.

El pulso arterial del glaucoma no depende de este último factor, sino del aumento de la presión intraocular, de la mayor resistencia que tiene que vencer la onda sistólica del corazón, pues aquella puede llegar á ser tan elevada que mida 70 milímetros de mercurio, como lo ha comprobado Wahlfors.

El *edema* á que se refiere el autor y que sería consecuencia de la diminución de tensión vascular únicamente, de la falta de *vis á tergo*, no podemos figurarnos cómo sería bastante pronunciado para producir una hipertensión que comprimiera y obliterara las venas ciliares largas y produjera la estasis venosa y todos los signos del glaucoma.

La teoría del Dr. Zimmermann no reposa, por otra parte, sobre *hechos* ningunos, está en oposición con nuestros conocimientos actuales de fisiología ocular, y ninguna observación clínica la comprueba tampoco en sus fundamentos.

Nos parece mucho más aceptable y completa la que hemos avanzado y que reposa sobre hechos clínicos bien probados.

DR. M. URIBE TRONCOSO.

SOCIEDAD OFTALMOLÓGICA MEXICANA.

SESIÓN DEL DÍA 8 DE ENERO DE 1903.

(Presidencia del Dr. L. Chávez.)

Un caso de extracción del cristalino en la miopía elevada.

El Dr. Chávez presentó una enferma de 66 años de edad, atacada de miopía progresiva, que fué operada por él del ojo derecho. Tenía antes de la intervención una agudeza visual de $\frac{1}{6}$ en este ojo, valiéndose de un vidrio esférico negativo de 20 dioptrías. Después de la operación alcanzó casi $\frac{9}{10}$ con un cilindro negativo de 2 dioptrías eje 90°; y de cerca con el mismo cilíndro y un esférico positivo de 4 dioptrías lee el número 1 de la escala de Wecker á 0.20 cent. de distancia.

En el ojo izquierdo tiene una agudeza visual de $\frac{1}{6}$ con—18 dioptrías, existiendo ya en este ojo una catarata incipiente.

Nombrados en comisión los Sres. Dres. Vélez y Chacón para examinar á dicha enferma, el último dijo: que en general es muy discutido el tratamiento quirúrgico de la miopía, pero que en presencia de un éxito como el del Dr. Chávez se encuentra animado á practicarla. Como se trata de una operación seria, recomienda sean escrupulosamente examinados los enfermos y se tenga en cuenta: la edad, las ocupaciones y el grado de miopía. Conviene en que el principal peligro de es-

ta operación consiste en los accidentes glaucómatosos que pueden presentarse después de la diecisión.

Al examen de la enferma encontró: pupila alargada, piriforme y móvil; sin corrección alcanzó una agudeza visual de $\frac{4}{6}$ y corregida $\frac{9}{6}$. Lee el núm. 1 de la escala Wecker y se nota fácilmente el beneficio alcanzado, comparándolo con el otro ojo que apenas tiene $\frac{2}{6}$ con 18 dioptrías. Opina que se modifique la combinación de los vidrios que tiene por dos del mismo signo.

El Dr. Vélez felicita igualmente al Dr. Chávez. La pupila alargada hace las veces de una hendedura estenopeica.

El Dr. Chávez refiere haber practicado 19 extracciones del cristalino transparente por miopía, 2 por queratocono y 3 por exudados de iritis.

En seis enfermos ha obtenido tan buenos resultados como en la que presenta, siendo en su concepto el mejor de todos el de una joven de 18 años que operó de los dos ojos, quedando sus pupilas redondas y contráctiles y alcanzando una agudeza visual excelente, lo que es difícil obtener aun en operados de catarata. Los autores extranjeros decían haber obtenido una agudeza visual de $\frac{1}{8}$ después de esta operación; pero últimamente algunos dicen haber logrado hasta 1. Las principales indicaciones que toma en cuenta para operar á sus enfermos son: que tengan una miopía superior á 18 dioptrías y que no se consiga con los vidrios correctores una agudeza visual suficiente para las necesidades de la vida; ha notado lo que Plüger había observado ya: que las lesiones coroideas mejoran en los dos ojos después de la operación.

En uno de sus operados la agudeza visual no aumentó por una hemorragia de la mácula anterior á la operación, pero la visión periférica es suficiente para permitirle conducirse solo.

Ha operado enfermos de 9 á 66 años. La niña de 9 años tenía $\frac{1}{6}$ de agudeza, coroiditis y estafilomas posteriores y se decidió á operarla porque temió que el mal siguiera avanzando. Tuvo una iritis post-operatoria. Entre sus operados ha tenido una desgracia: un joven español que sólo lograba $\frac{1}{6}$ con 20 dioptrías. Practicó la operación y hasta diez días después todo indicaba que el enfermo curaría; pero cometió la imprudencia de leer á uu compañero el Don Quijote, valiéndose de una lámpara de petróleo y saliendo inmediatamente al aire. Al día siguiente se le notó enfermo el ojo, declarándose una retino-coroiditis, le sobrevino tifo, y enviado á otro Hospital regresó después con su visión perdida.

El proceder operatorio que practica consiste en una discisión moderada y una vez que las masas cristalinianas se opa-

can, las extrae en una primera operación y en otra intervención los restos del cristalino y la cápsula. Para evitar la salida del vítreo nunca comprime el ojo, sino que se limita á hacer la extracción por medio de la cucharilla. Un médico de Gante (Coppée), aconseja la aspiración con el mismo objeto. La asepsia es indispensable para evitar la infección.

El Dr. Uribe Troncoso opina que la enferma presentada es excepcional, porque tiene una agudeza visual casi igual á 1, resultado que se consigue difícilmente aun después de la operación de catarata senil. Es partidario de la operación y la ha practicado varias veces.

En su última operada logró una agudeza visual de $\frac{1}{6}$, siendo de advertir que no tenía la enferma sino $\frac{1}{40}$ antes de la intervención. Opina que no debe operarse una miopía inferior á 16 dioptrías y sólo cuando no se consiga con los vidrios correctores una visión de $\frac{1}{6}$ á $\frac{1}{10}$ según las ocupaciones del paciente. No juzga contraindicación la corta edad, pues operaría aun á niños. No cree que una discisión extensa y poco profunda ponga al abrigo del glaucoma, porque éste depende no sólo de la cantidad de masas cristalinianas y de líquido albuminoso, sino también de la capacidad filtrante del ojo.

En algunos enfermos que ha operado se han presentado accidentes glaucomatosos y en otros no; pero nunca ha tenido pérdida del vitreo. Aconseja la extracción directa de Vacher cuando el núcleo está esclerosado, como en el caso del Dr. Chávez. Cree que el procedimiento de Rohmer ó de aspiración, bueno en los niños, puede ser peligroso cuando existe ya un núcleo escleroso.

En una de sus enfermas tuvo enclavamiento del iris como en la del Dr. Chávez, pero sin consecuencias, la pupila sigue contráctil. Suplicó al Dr. Chávez que en su Informe haga una estadística detallada.

El Dr. Chávez está de acuerdo con el Dr. Uribe en que las discisiones pequeñas no están exentas de glaucoma. Su enferma no tuvo enclavamiento, sino que le practicó una iridectomía.

En Moskow vió á un cirujano que practicaba amplias discisiones y observó cuatro casos con complicaciones glaucomatosas.

Un caso de hemianopsia lateral homónima atípica en un tabético.

El Dr. Uribe Troncoso presentó un enfermo de 53 años de edad, soltero, de oficio carnicero, que hace 6 años empezó á notar que no veía bien con el ojo derecho, pero sin sufrir nin-

gún dolor ó molestia y sin inyección del globo ocular. Ha abusado del pulque y del alcohol, pero hace tiempo que bebe poco. Hace 12 años tuvo chancros y bubones supurados; niega todo antecedente sifilítico, pero lleva huellas de erupciones en las piernas y en la espalda. La visión central es de $\frac{1}{2}$ Las pupilas reaccionan bien á la acomodación y á la luz. El estudio de los campos visuales demuestra una hemianopsia por pérdida de la mitad lateral derecha (Figs. 3 y 4), pero es atípica por presentar el campo conservado un estrechamiento irregular para el blanco, estando los de los colores estrechados simétricamente, y por estar muy disminuída la agudeza central. Las

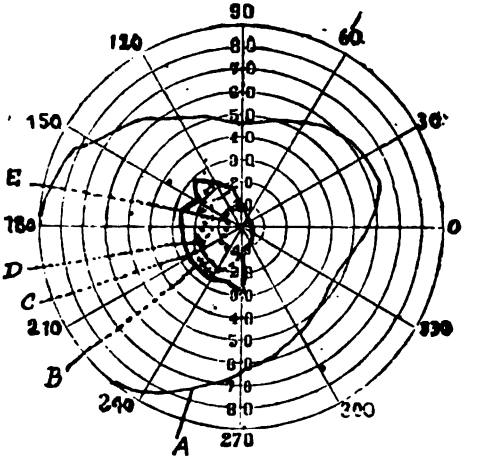

Fig. 8.—Ojo izquierdo.—A. Límite del campo normal. B. Límite del campo estrechado para el blanco. C. Azul. D. Rojo. E. Verde.

papilas son normales, con excavación fisiológica acentuada, la izquierda un poco más blanca en la parte externa de la excavación á donde se ve la lámina cribada. Es hipermétrope de + 1.00 y astígmata de + 0.50 en un ojo y + 0.75 en el otro. No se trata de hemianopsia típica, puesto que es irregular el campo conservado. El estrechamiento del campo visual para los colores es concéntrico al campo para las formas, mientras que en los tabéticos generalmente, es aquel mucho más notable. El reflejo rotuliano está perdido en el lado derecho y es poco marcado en el izquierdo. No hay signo de Argyll-Robertson y las pupilas reaccionan bien, á pesar de lo cual cree que se trata de un tabético específico en el que la lesión está

situada más allá del quiasma, tal vez á la derecha y en el centro óptico cortical.

Designado el Dr. Ramos para estudiar al enfermo, tomó la palabra y dijo que aceptaba lo dicho por el Sr. Uribe, pero agrega que después de haber estudiado al enfermo encontró que los reflejos rotulianos no están abolidos y es más marcado en el izquierdo. Sometió al enfermo á los ejercicios de Fournier y cree que aunque no hay ataxia propiamente dicha, el equilibrio no es bueno, existiendo los signos preatáxicos; presenta placas anestésicas é hiperestésicas y sobre todo un retardo notable de la sensibilidad. En la esfera del trigémino encontró iguales alteraciones de la sensibilidad.

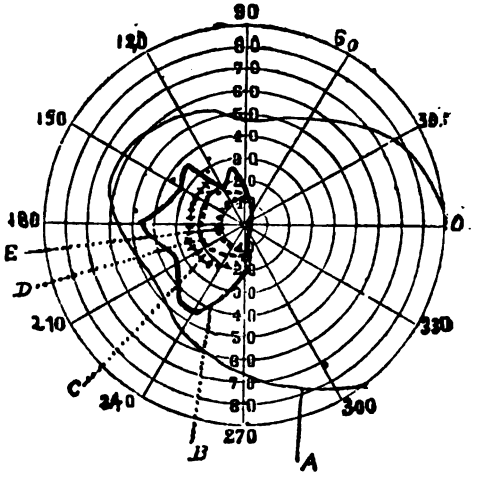

Fig. 4.—Ojo derecho.—Las letras tienen la misma significación que en la figura anterior.

El fenómeno de Argyll-Robertson no existe. Hay pulso sifilítico de Ricord. Las papilas están pálidas, á su juicio. La excavación fisiológica muy acentuada. En la piel existen cicatrices estrelladas como señales de ectima, lo que indica que hubo sífilis, pero de las no aparatosas, que son las que tienen predilección por el sistema nervioso. Opina que no se trata de una entidad morbosa, sino de una lesión difusa del sistema nervioso, que llamaría: *Esclerosis difusa sifilítica cerebro-medular*. Pronóstico grave. Como tratamiento inyecciones de cianuro de mercurio y yoduro de potasio.

El Dr. Uribe dice que la llama hemianopsia, porque la mitad del campo visual está perdida siguiendo la línea media. Ciertamente no es una hemianopsia típica y es debida probablemente á la pérdida del campo por sectores como ocurre en los tabéticos. En éstos se presenta el estrechamiento de los colores más pronunciado que el del blanco; pero aquí casi son concéntricos.

A su juicio los reflejos rotulianos están disminuídos notablemente. El caso es interesante, porque como lo ha hecho notar el Dr. Jocqs, de Paris, en un trabajo reciente, el pronóstico en los casos de hemianopsia es muy serio, dado que apenas la línea divisoria pasa más allá de la mácula el enfermo queda de hecho ciego.

El Dr. Ramos no cree que sea aplicable el término de hemianopsia, pues la parte conservada del campo visual está estrechada muy irregularmente. Por lo demás, de hecho el Sr. Uribe está de acuerdo con él en que la lesión no está limitada, en que es difusa y se extiende al cerebro y la médula.

El Dr. Montaño estima que el alcoholismo puede ser una causa adyuvante de la afección.

El Dr. Vélez no está tampoco de acuerdo en que se trate de una hemianopsia. El la llamaría estrechamiento concéntrico irregular del campo visual en una ataxia de marcha anómala. El alcoholismo no debe tenerse en cuenta, porque no hay escotoma central y está conservada la percepción de los colores en el centro.

El Dr. Chávez propone se examine al enfermo con la pupila dilatada para ver si no se trata de una retinitis pigmentaria en un sifilítico antiguo.

COLEGIO DE MÉDICOS DE FILADELFIA.

Sección de Oftalmología.

Sesión del 20 de Enero de 1903.

Conjuntivitis petrificante.

El Dr. Campbell Posey exhibió un caso de dicho mal en una negra, sana, de 30 años, en la que sin causa conocida había aparecido una inflamación á la edad de 12 años, con recaídas cada 3 ó 4 meses. Las conjuntivas de los párpados de

ambos ojos estaban inflamadas é inyectadas, al mismo tiempo existían numerosas áreas blanco-amarillentas ligeramente salientes, pero debajo del epitelio. El cuarto inferior de cada córnea estaba infiltrado superficialmente y vascularizado; no había escurrimiento alguno y sólo un lagrimeo ligero. El examen oftálmico negativo. El autor considera el caso como un ejemplo de la efermedad primero descrita por Leber en 1895; llama la atención sobre su rareza y menciona los cambios observados por Leber, y tan bien descritos por él en 1900. Aplazándose una relación detallada, se quitó tejido suficiente para comprobar que en el caso, como en el de Leber, se trataba de carbonatos y fosfatos de cal. El tratamiento consistió en la remoción repetida y completa de las masas de la conjuntiva por medios mecánicos, y el empleo de lociones antisépticas débiles y compresas calientes.

Discusión. El Dr. Risley se refiere á un caso presentado á la misma Sección dosaños hace, y en el cual el depósito calcáreo era más extenso y de color de paja. Interesa notar que el paciente tenía 60 años, mientras que como lo refiere el Dr. Posey, los casos anteriores, y el enfermo actual, son mujeres jóvenes. El Dr. Randall ha estudiado un caso, encontrando que las partículas removidas hacían efervescencia con los ácidos minerales. Probablemente su estructura era similar á la de las concreciones señaladas en la secreción lacrimal.

Ceguera monocular consecutiva á un traumatismo.

Invitado el Dr. Saylor, refiere dos casos, de los cuales en uno se trataba de un joven de 15 años, que fué cogido entre un carro de mina y una mula, resultando heridas contusas y laceradas del tórax y de la cabeza. Hubo una hemorragia por la nariz, la boca y el oído izquierdo, enfisema en los tejidos que rodean la nariz, y vómitos que duraron 36 horas. Admitido en el Hospital Pensylvania, servicio del Dr. Harlan, se le encontró perturbada la sensibilidad del lado izquierdo de la cara, la boca ligeramente llevada hacia la derecha, procidente la lengua en la línea media, con pérdida del gusto en la mitad izquierda, y pobre la audición en el oído izquierdo. El examen de los ojos dió O. D.; medios y campo normales V. $= \frac{5}{5}$ O. I., ptosis ligero por edema palpebral, pupila de 7 mm inactiva, medios claros, fondo normal, aunque con algún estasis de las venas retinianas, particularmente las inferiores. La rotación del globo limitada en todos sentidos V. = incierta. Una mejoría gradual de la visión se fué presentando, y un mes después la pupila era de 6mm, la papila pálida y lige-

ramente atrófica y la V. $= \frac{5}{15}$. En el segundo caso penetró un proyectil calibre 32, por el ángulo interno del ojo izquierdo; pasó hacia abajo, atrás y ligeramente hacia afuera, yendo á alojarse en los tejidos blandos detrás de la amígdala izquierda. El paciente permaneció sin sentido durante siete días. El examen ocular practicado tres semanas después del traumatismo dió O. D. normal, O. I. pupila de 7 mm reacciona sinérgicamente, aunque no de un modo directo, medios claros, color del fondo normal, y disco gris blanco con desaparición de las arteriolas, no había parálisis motriz de los músculos faciales ú oculares, el ojo estaba ciego. El oído y el gusto normales. Seis semanas después V. central $= \frac{5}{5}$, con el ojo en rotación 30° hacia el lado temporal V $= \frac{5}{5}$; campo contraído hasta la línea 30. Dos años después V. central $\frac{5}{10}$ con fijación excéntrica $\frac{5}{5}$.

Discusión. El Dr. Harlan que examinó el primer caso después del traumatismo, atribuía la ceguera á la fractura de la órbita en el foramen óptico. Es difícil explicarse la vuelta parcial de la vista en estos casos, á no ser suponiendo un coágulo pequeño que se fué reabsorbiendo. Si hubiera sido una hemorragia extensa la visión habría quedado abo-lida.

El Dr. Risley admite la posibilidad de que se trate en los dos casos, de dos grupos diferentes de enfermedades. En seis referidos por él hace pocos años, con traumatismos en alguna parte de la órbita, vino la atrofia del nervio y la ceguera, de cinco á ocho semanas después del accidente. En el primer caso del Dr. Saylor, cree poder explicar la ceguera súbita por una hemorragia retro-bulbar, restaurándose la visión á medida que se reabsorbía aquella; y la atrofia subsecuente como en sus propias observaciones, sería debida á la compresión del nervio óptico en el foramen. En el segundo se inclinaba á creer en la presencia de un coágulo en la órbita, retro-ocular, con restauración de la vista relacionada con la reabsorción. La conservación de la vista después de dos años era incompatible con la teoría de un trastorno permanente del nervio óptico. El Dr. Shumway se refirió á un caso examinado por él seis años después de una caída sobre la cabeza, resultando la pérdida de la conciencia por dos semanas y la ceguera completa. La vista volvió gradualmente hasta llegar á $\frac{5}{5}$, aunque el nervio estaba algo atrofiado, el campo contraído y limitada la percepción de los colores al punto de fijación. La sordera era completa en un lado sin percepción huesosa. Atribuía los síntomas á una hemorragia de la base que se reabsorbió después. El Dr. Randall cree que en los traumatismos por compresión ó conmoción, el sitio de las lesiones era á menudo en el cráneo y no en la órbita, y que la hemorragia de la vaina

del nervio debería ocasionar un cambio notable en la circulación venosa de la retina.

El campo visual tubular en la histeria.

Después de una revista somera de la literatura que se refiere á los campos visuales de las histéricas, el Dr. G. E. de Schweinitz describe con alguna extensión la observación de R. Greeff, quien ha encontrado que bajo ciertas circunstancias el campo contraído concéntricamente de los pacientes histéricos, conserva el mismo tamaño, cualquiera que sea la distancia del punto de fijación á que se coloque al enfermo, en otros términos: el campo tiene un carácter *tubular*, ó según el término de Greeff: un *röhren förmige*. El autor, en unión del Dr. Shumway ha observado este tipo de campo en varias histéricas, y de una manera breve se refiere á cinco observaciones semejantes de W. G. Spiller. Se puede, pues, asegurar, que el fenómeno más importante campimétrico encontrado en pacientes histéricos, es el de la contracción concéntrica del campo visual, á menudo asociada con la discromatopsia y la inversión del campo de los colores, al mismo tiempo que el carácter tubular del campo.

Retinitis neurosifilítica.

El Dr. J. T. Carpenter refiere la historia clínica de un caso de dicha enfermedad que se presentó en los últimos tiempos del período secundario y estaba caracterizada por una neuritis óptica doble con una figura en estrella típica de la retinitis albuminúrica, alrededor de la mácula. El diagnóstico presentó cierta dificultad debido al hecho de que la infección específica no se sospechaba, siendo el enfermo un joven de 19 años que había sufrido un mal de Bright agudo consecutivo á una escarlatina de la infancia, y presentaba los signos clínicos de una nefritis crónica ligera. Bajo la influencia de un tratamiento antisifilítico activo desapareció la neuritis, recobrando la retina su transparencia. No se afectó la visión. Tres años después de la lesión inicial, presentaba el paciente señales claras de sífilis cerebral, parálisis facial, ptosis ligera y ataques graves de convulsiónes epileptiformes, sin cambios oftalmoscópicos concomitantes. El punto interesante del caso es la coincidencia de la neuritis óptica bilateral, y la figura estrellada perimacular en el período secundario avanzado ó al principio del período terciario, desapareciendo ambas lesiones completamente bajo el tratamiento.

Cicatrización retardada después de la iridectomía.

El Dr. S. D. Risley presenta la historia de un caso de dicho accidente en una mujer de 31 años, tratada por un glaucoma simple. Iniciada la enfermedad en un ojo á la edad de 19 años, y en el otro algunos años después. O. D.: V. = $\frac{1}{60}$. O. I. ve los dedos en el campo temporal. Durante doce años sufrió cefalalgías casi constantes, con exacerbaciones frecuentes del dolor y obnubilación, habiendo sido tratada con eserina y pilocarpina. En Septiembre y Octubre de 1902 se hizo más agudo su padecimiento decayendo la vista rápidamente. Vista el 31 de Octubre por el Dr. Risley, encontró: las córneas turbias, reducidas las cámaras anteriores, medianas y fijas las pupilas. T. = O. D. + 1; O. I. + 2. Pareciendo inminente un glaucoma agudo, se practicó una iridectomía en ambos ojos en una sola sesión y bajo la anestesia general. La operación sin accidentes, dejó un coloboma amplio, periférico y superior en ambos ojos. Pronto desapareció el dolor en los ojos y la cabeza. No hubo reacción, pero después de dos semanas, aunque las heridas estaban afrontadas, no habían cicatrizado. Aparecieron masas obscuras en la incisión del ojo izquierdo, y una semana después en el derecho. Estas se retrajeron lentamente, y al fin de la quinta semana se despidió al enfermo del hospital con sus heridas cerradas, pero con obliteración de las cámaras anteriores y el iris y la lente en contacto íntimo con las córneas. Diez semanas después de la operación estaban lisas ambas heridas, aunque con una línea obscura á lo largo de toda la sección. El iris y el cristalino aún tocaban la córnea de ambos ojos. T. = n., las córneas claras, indolencia, campo del izquierdo sin variación, en el derecho más amplio que antes de operar. Astigmatismo corneano muy pronunciado.

REVISTA DE LA PRENSA.

F. DE LAPERSONNE.—**Indicaciones en el tratamiento del estrabismo.** (Presse Médicale, núm. 61, 30 de Julio de 1902).

El tratamiento del estrabismo es una de las cuestiones que se estudian con más frecuencia. En la práctica no se encuentran sino el estrabismo convergente y el divergente. El autor

deja á un lado el estrabismo paralítico y formula las indicaciones del tratamiento como sigue:

1º *Estrabismo convergente.*—El estrabismo convergente se presenta con más frecuencia á los 3 ó 4 años de edad, cuando el niño comienza á fijar la vista. Algunas veces se presenta desde el nacimiento y es consecutivo á un parto laborioso; algunas veces aún no sobreviene sino á los 5 ó 6 años de edad á consecuencia de una enfermedad infecciosa, de una fiebre eruptiva, de una afección convulsiva, corea, tos ferina. En casos raros una lesión local la provoca.

El médico, después de haberse informado de la edad, se ocupará del estado de la refracción. En la mayor parte de los casos se trata de ojos hipermétropes. Si el hipermétrope quiere mirar un objeto próximo, á 25 centímetros por ejemplo, está obligado á hacer un esfuerzo considerable de acomodación al cual corresponde un alto grado de convergencia. Al principio la desviación es intermitente al fijar la vista sobre un punto cercano; después el estrabismo se vuelve periódico, á consecuencia de cólera ó fatiga de cualquier naturaleza del ojo; más tarde se convierte en permanente.

La agudeza visual proporciona también datos; si es más débil de un lado, el ojo más débil será el desviado.

Para apreciar el grado de estrabismo se hace uso del perímetro. Por término medio la fuerza muscular del recto externo debe estar representada sobre el arco perimétrico por una desviación de 40 á 45°, la del recto interno por una desviación de 40°. Abajo de esta cifra la fuerza muscular está disminuída y se comprende toda la importancia de esta comprobación para la elección del procedimiento operatorio.

El examen terminará por el estudio de los antecedentes hereditarios y personales. Por regla general existe la herencia nerviosa muy acentuada. Varios de estos elementos concurren á demostrar que en su origen el estrabismo es una perturbación funcional que depende menos de alteraciones musculares que de una incoordinación de la convergencia.

El tratamiento se deduce de este dato. Se presenta al médico un niño de 4 á 5 años que ha empezado á hacer el bizco desde hace algún tiempo, no se aconsejará la operación, que es inútil y no da siempre resultados satisfactorios. Más vale contentarse con prescribir vidrios apropiados que corrijan el astigmatismo y la hipermetropía. En caso de necesidad puede paralizarse la acomodación por medio de la atropina.

M. de Lapersonne no queda satisfecho del uso prolongado de los midriáticos. El medio es molesto y para ser eficaz debe ser empleado sin interrupción durante meses y aun años.

Si la investigación de la agudez visual revela desde los primeros exámenes una diminución notable de la visión del ojo estrábico, sin lesión apreciable de los medios, empleará un vendaje oclusivo aplicado sobre el ojo sano. M. de Lapersonne se sirve de una venda de forma ovalar, guarnecida de cartón, teniendo cuidado de aplicar directamente sobre los párpados una compresa de gasa y algodón para impedir que el niño mire hacia abajo. Al principio este vendaje se soporta difícilmente más de un cuarto de hora, tres ó cuatro veces por día, pero es necesario muy pronto hacerlo llevar mañana y tarde. Gracias á este excelente medio, la agudeza visual se eleva frecuentemente con rapidez. El estereoscopio da resultados menos buenos; los niños lo soportan mal y se cansan de él pronto.

No se pensará en el tratamiento quirúrgico sino á los 10 ú 11 años de edad si el tratamiento médico ha fracasado. En estas condiciones la tenotomía de los rectos internos y el avanzamiento capsular de uno ó de los dos rectos externos podrán dar resultado. El autor da algunas reglas que sirven de guía en la elección de la operación. Servirá de base sobre todo el grado de estrabismo.

1º En los grados muy débiles de estrabismo que no pasan de 10° cuando todos los ejercicios no han llegado á restablecer el paralelismo de los ejes visuales una tenotomía simple, unilateral, puede bastar.

2º Arriba de 10° es indispensable hacer la tenotomía de los dos rectos internos. El resultado es maravilloso sobre todo en los casos de estrabismo alternante, en los cuales las tenotomías sucesivas fracasan por completo. Además, por esta doble operación se obtiene igualdad de efecto sobre los dos ojos, la misma saliente de los globos y el mismo hundimiento de la carúncula.

3º Arriba de 25° es preciso añadir el avanzamiento capsular de uno ó de los dos rectos externos, según el grado.

4º Por último más allá de 45° ó aun abajo de esta cifra si el examen del campo visual demuestra debilidad marcada de los rectos externos, á la tenotomía de los rectos internos es preciso asociar el avanzamiento muscular de uno ó de los dos rectos externos. Cuando se hacen necesarias varias operaciones combinadas es preciso practicarlas en la misma sesión.

Desde un principio es difícil que los padres acepten la idea de intervenciones múltiples. Es preciso no creer por otra parte que la suma de dos operaciones hechas con algún tiempo de intervalo produzca el efecto de dos operaciones combinadas. En realidad una tenotomía simple no da casi resultado,

repartiéndose el estrabismo sobre los dos ojos. Para que el resultado deseado se produzca es preciso obrar al mismo tiempo sobre los dos rectos internos, y si el grado es un poco más elevado sobre los rectos externos.

Tratamiento post-operatorio.—Cualquiera que sea la operación elegida no puede tenerse la pretensión de corregir el estrabismo *matemáticamente.* Se ha tratado de hacer lo que se ha llamado dosificación de la tenotomía, seccionando más ó menos completamente el tendón y sus alones ligamentosos. En realidad la mejor dosificación es, según el autor, el tratamiento post-operatorio, al cual se debe dar la importancia más grande.

Se vigilarán de cerca los enfermos, se quitarán los hilos más ó menos pronto; si se hace necesario se paralizará la acomodación por medio de la atropina y se disminuirá también la convergencia. Los ejercicios ortópticos y sobre todo los ejercicios estereoscópicos serán empleados aquí con mucha paciencia y se tratará ante todo de restablecer la visión binocular. Se puede llegar á este resultado aun cuando la agudeza visual no sea sino $\frac{1}{8}$ ó $\frac{1}{10}$. Se corregirán también los vicios de refracción.

Gracias á los ejercicios estereoscópicos y á la corrección de la ametropía, se ve todos los días, particularmente en los casos de estrabismo alternante, producirse una corrección completa aun cuando la operación haya dejado un grado bastante elevado de desviación.

2º *Estrabismo divergente.*—Lo producen generalmente la miopía y más rara vez la ambliopía. Muy rara vez es de origen congénito. Es precedida más frecuentemente por fatiga de los músculos aductores; al principio el enfermo con frecuencia ve doble cuando mira de cerca pero esta perturbación llega mucho más tarde que en el estrabismo convergente. No se presenta sino á los 10 ó 15 años de edad.

El tratamiento médico, de eficacia menos segura, debe consistir al principio en el empleo de vidrios cóncavos. Si es necesario se paralizará la acomodación por medio de la atropina si se sospecha un espasmo de la acomodación. Se corregirá igualmente el astigmatismo totalmente.

Por lo común será preciso recurrir á la intervención quirúrgica rápida (avanzamiento capsular de los dos rectos internos); la tenotomía de los rectos externos es poco útil.

NOTICIAS.

SOCIEDAD OFTALMOLÓGICA MEXICANA.

1ª *Reunión Anual. Marzo* 27 *á* 31 *de* 1903.

Hasta estos momentos los siguientes trabajos han sido comunicados al Secretario y serán leídos y discutidos además de los temas anunciados.

Dr. M. Uribe Troncoso.—Composición del humor acuoso en los casos de catarata senil. Nota preliminar.

Dr. Antonio F. Alonso (San Luis Potosí).—Un caso de quemadura con potasa cáustica y de miopía traumática.

Dr. M. P. Colmenares (Orizaba).—Cuerpos extraños del ojo. *Resumen:* Micro-traumatismo. Keratitis rebeldes. Raspado de la córnea. Cuerpos metálicos. Extracción. Frecuente insuficiencia del imán. Tolerancia del órgano. Astigmatismo y oftalmía simpática consecutivas. Frecuencia de estos accidentes en los talleres mecánicos. Recomendación para proteger á los obreros de estos talleres.

Dr. Charles A. Oliver (Philadelphia E. U. A.)—Necesidad de una Comisión Internacional para la determinación exacta de los matices coloridos que deben usarse en las señales por medio de colores.

Dr. P. de Obarrio (San Salvador C. A.)—Un caso excepcional de terigión y consideraciones acerca del tratamiento de esta afección.

Dres. D. M. Vélez y E. Graue (México).—Tratamiento de la oftalmía simpática por inyecciones bajo la conjuntiva del muñón del ojo enucleado.

Dres. D. M. Vélez y R. Silva (México).—Dos casos de sinusitis frontal con complicaciones orbitarias.

Los mismos.—Estado actual de la asepsia y la antisepsia en cirugía ocular en México.

Dr. José R. Galindo (Tulancingo).—Título no enunciado.

Presentación de instrumentos nuevos.—Dres. F. López, L. Chávez y M. Uribe Troncoso.

Tomo V. ABRIL DE 1903. Núm. 10

ANALES

DE

OFTALMOLOGIA

TRABAJOS ORIGINALES.

LA OFTALMOLOGÍA EN MÉXICO.

Discurso leído por el Presidente de la Sociedad Oftalmológica Mexicana, Dr. Lorenzo Chávez, al inaugurar la primera Reunión anual el día 27 de Marzo de 1903.

Señores:

El cargo honorífico de Presidente de la Sociedad Oftalmológica Mexicana me proporciona en esta ocasión solemne, el cumplimiento de un deber altamente satisfactorio: daros en su nombre la más cordial bienvenida, y poner de manifiesto la gratitud con que hemos visto vuestra buena voluntad al aceptar la invitación que os hicimos para dar brillo é importancia con vuestro contingente científico á las reuniones que hoy se inauguran, y que, por sus tendencias y por su significación, merecen justamente el nombre de Primer Congreso Nacional de Oftalmología.

La Oftalmología en México cuenta con un pasado histórico cuya breve reseña no podría hacerse en unas cuantas palabras; sin embargo, son tantos y de tal importancia los progresos que se han realizado en estos últimos años, que no resisto

al deseo de mencionar, cuando menos, algunos acontecimientos que han contribuído al adelantamiento de la ciencia nacional; reseña, señores, que será un merecido tributo de gratitud y de admiración á nuestros precursores, y justificará la iniciativa de la Sociedad Oftalmológica que felizmente ve reunidos hoy, y espera verlos en lo de adelante, á los oculistas de toda la República.

La vista, el más precioso de los sentidos para la vida de relación, en todo tiempo ha preocupado á los hombres de ciencia y ha hecho que algunos médicos, desde épocas remotas, se hayan dedicado preferentemente á las enfermedades oculares. Por lo que á México se refiere, desde el siglo XVIII fueron conocidas las prácticas para distinguir la catarata del glaucoma y de otras enfermedades, y según el testimonio de un jesuita alemán, se practicaba hábilmente el abatimiento de aquélla.

En la primera mitad del siglo pasado, después de consumada nuestra Independencia, en una época azarosa para la enseñanza de la medicina, hubo verdaderos genios como D. Miguel Muñoz, quien hizo construir instrumentos, algunos de su invención, para practicar en México por primera vez la extracción de la catarata. No es menos digna de recordación la memoria de D. José María Vértiz, quien tuvo á su cargo la primera consulta especial para enfermedades de los ojos, consulta debida á la munificencia de D. Francisco Fagoaga, Marqués del Apartado, quien á su muerte legó fondos para sostenerla. Aquella consulta logró reunir una estadística de operaciones de catarata muy valiosa y muy brillante para su época. El Dr. Vértiz practicó siempre el procedimiento de extracción, atrevido progreso que tuvo su censor en el oculista francés Carron de Villard, partidario decidido del abatimiento y autor de la carta que en 1852 dirigió al meritísimo compatriota á que me vengo refiriendo, quien no era ciertamente merecedor de los términos injustos con que fué tratado. Rehusó, empero, entablar una polémica enojosa y con la intuición

del sabio y con la fe en la ciencia, se limitó á dejar al tiempo por árbitro; el tiempo, señores, falló en breve; el procedimiento por abatimiento cayó en desuso; tocó el triunfo á D. José María Vértiz.

El nombre del Dr. D. Manuel Carmona y Valle sigue en primer término en nuestros anales; á él debimos en el año de 1856 la adquisición del oftalmoscopio que trajera de Europa. Este precioso instrumento descubierto en 1851 por el distinguido fisiologista de Heidelberg, Von Helmholtz, cambió por completo la faz de la oftalmología. Los trabajos de Donders sobre refracción, los de Von Graefe sobre enfermedades del fondo del ojo, aumentaron el material de los conocimientos adquiridos, y la especialidad se enriqueció á tal punto, que vino á ser la rama más científica y la más precisa de la medicina. D. Manuel Carmona y Valle tuvo la gloria de vulgarizar en México todos los descubrimientos que acabo de mencionar; publicó muchos trabajos originales de alto mérito y de capital importancia, entre los que deben citarse su teoría de la acomodación, la descripción de la "periquerato–conjuntivitis" y otros que os son indudablemente bastante conocidos. En el servicio especial que para enfermedades de los ojos tuvo en el Hospital de Jesús, formó verdadera escuela de oftalmología, de la cual surgieron distinguidos oculistas como los Dres. D. José María Bandera, D. Ricardo Vértiz y otros. El Dr. Vértiz, quizá el primero de nuestros especialistas en el más amplio sentido del término, abandonó la distinguida y numerosa clientela que como médico se había conquistado, para consagrarse exclusivamente á las enfermedades de los ojos. A su acendrada vocación debemos la realización de dos obras eminentes: la clínica de oftalmología y un hospital destinado exclusivamente á las enfermedades de los ojos. La creación de la clínica se llevó á término el año de 1883 en el Hospital de San Andrés, y dos años más tarde nombrado Director del Instituto Valdivielso, la continuó en este establecimiento que disponía de mejores elementos. Allí, varios de los

presentes, nos iniciamos en el estudio de la oftalmología, allí recibimos sus sabias enseñanzas. Más tarde solicitó y obtuvo del Supremo Gobierno que se fundara en nuestra Escuela de Medicina la cátedra de Oftalmología, y él fué el designado para ocuparla; desgraciadamente ese mismo año de 1888 la ciencia nacional lloró su pérdida y la cátedra no se inauguró sino hasta el año siguiente por nuestro distinguido compañero el Sr. D. José Ramos.

La consulta oftalmológica fundada desde el año de 1876 por el albacea de la testamentaría de D. Ignacio Valdivielso y Vidal, fué en la época del Dr. Vértiz tan concurrida, que el local para ella destinado resultaba insuficiente: como disponía unicamente de una sala para hombres; las mujeres cuyo tratamiento exigía la permanencia en el lecho, tuvieron que ser alojadas en el Hospital Béistegui. De aquí le vino la idea de fundar un Hospital Oftalmológico, idea generosa que secundaron con entusiasmo sus numerosas y caritativas relaciones, prontas en contribuir con los donativos necesarios para la obra que comenzó á iniciarse el año de 1886; dos años más tarde, ya lo dijimos, ocurrió la desgracia; muerto el Dr. Vértiz la obra hubo de suspenderse por falta de recursos.

Merced á un noble filántropo, señores, la obra del Dr. Vértiz ha conseguido realizarse; debido á esa persona virtuosa cuyas cristianas convicciones le obligan á la caridad evangélica que hace el bien y oculta la mano generosa, pudieron reanudarse los trabajos emprendidos y ultimarse los que han logrado erigir este Hospital de Nuestra Señora de la Luz, inaugurado el 27 de Octubre de 1898. Dos salas, una para hombres y otra para mujeres; varios departamentos de consultas y reconocimientos, constituían la primitiva fundación que debido al albacea de la testamentaría Dosal, ha contado con elementos para edificar dos nuevas salas para enfermos y una de operaciones. Cuarenta y seis asilados pueden actualmente ser admitidos en esta institución, dotada con todos los aparatos y arsenal necesarios para el diagnóstico y tratamiento de las enfermedades oculares.

Con la clínica libre del Dr. Vértiz primero, y después con la oficial del Dr. Ramos, se ha facilitado inmensamente la enseñanza de la Oftalmología, y por ende se despertó también el amor por la especialidad, al grado de contar en breve con un número de adeptos bastante para fundar una sociedad de oculistas. Tal ha sido la historia de la Sociedad de Oftalmología inaugurada el año de 1893. Durante cuatro años sin interrupción celebró sus sesiones, que por diversas causas hubieron de suspenderse para reanudarlas en el año de 1901, en los días en que el eminente oculista Dr. Galezowski hizo una visita á nuestro país.

Desde entonces nuestras labores han continuado y no es escaso el número de trabajos presentados en las sesiones é interesantemente discutidos en ellas. Con la fundación de "Los Anales de Oftalmología," de México, por los Dres. Uribe y Vélez, las tesis de los socios se han dado á conocer en el extranjero, y es justo hacer constar que algunas de ellas han merecido el aplauso y el elogio de eminencias europeas.

Actualmente la Sociedad cuenta con treinta socios en la República y seis fuera de ella. Deseando dar mayor ensanche á nuestras progresos, acordamos señores, llamar al elemento científico de los Estados, demandar su valiosa cooperación para las reuniones que habrán de verificarse anualmente, que estrecharán nuestras relaciones profesionales, que estimularán el cambio de nuestras ideas y la comunicación de la personal experiencia conquistada en una especialidad, más que nunca interesante en los tiempos modernos; todo ello, señores, contribuirá á formar la Oftalmología Nacional.

Hay elementos para ello, la ciencia oftalmológica mexicana no es como en otra época la especialidad de unos cuantos hombres de ciencia; ha merecido la protección oficial, como lo demuestran el servicio de las clínicas en el Hospital de San Andrés y Consultorio del Hospital de Maternidad, que revestirán dentro de poco tiempo la importancia que se merecen cuando concluya la obra del Hospital General, en cuyos pla-

nos figuran las dependencias de la clínica oftalmológica, y en las cuales ha puesto muy principal empeño el Sr. Dr. Liceaga, cuyas dotes progresistas todos conocemos. Podemos, pues, enorgullecernos de que el país cuente para el florecimiento de una especialidad relativamente reciente, con el estímulo y ayuda privadas y oficiales, ayuda y estímulo que no han sido estériles, ni han permanecido ignoradas en sus frutos y en sus éxitos, como lo evidencía el señalado honor que México ha recibido al ser invitado, por primera vez, á tomar parte en el Congreso Internacional de Oftalmología que se reunirá en Suiza durante el verano del año próximo. Creo que México, representado por vosotros en esa solemne ocasión, sabrá corresponder dignamente á distinción tan alta.

No quiero terminar, señores, sin dar público testimonio de nuestro agradecimiento al Sr. Dr. Liceaga, por haberse dignado presidir ésta nuestra sesión inaugural y sin manifestaros en cuánta estima tenemos vuestra presencia en este lugar. Loable, señores, es por la causa de la ciencia, abandonar el hogar quizá distante, las urgentes necesidades de la profesión y las diarias costumbres, y yo deseo, lo deseamos todos, que vuestra permanencia entre nosotros os sea grata, y por lo que mira á la Sociedad Oftalmológica, bien sabe que el concurso de reputaciones sancionadas, será un hecho memorable en sus anales y un factor importantísimo en sus progresos; que espera de vuestros trabajos otros tantos éxitos; éxitos que en el terreno científico se traducen en un alivio prestado á nuestros semejantes; ese es el triunfo mejor y la más alta victoria á que aspira una profesión como la nuestra, inagotable en sus investigaciones, alta en sus miras, humanitaria en sus fines.

VALOR COMPARATIVO DE LAS DIVERSAS OPERACIONES PROPUESTAS PARA REEMPLAZAR Á LA ENUCLEACION, Y ESPECIALMENTE DE LAS IMPLANTACIONES DE GRASA.[1]

POR EL DR. DANIEL M. VÉLEZ.

MÉXICO.

Para contestar el tema que se titula: "Valor comparativo de las diversas operaciones propuestas para reemplazar á la enucleación, especialmente de las implantaciones de grasa," dividiremos el presente estudio en tres capítulos.

1º Prótesis ocular, ligeras consideraciones acerca de ella. 2º Estudio comparativo de los muñones. 3º Operaciones autoplásticas y hetero-plásticas; inyecciones.

I

La Cirugía conservadora del globo ocular tiende, como cuestión de actualidad, á ocupar un lugar de preferencia en el espíritu de todo oftalmologista concienzudo que buscará siempre la mejor manera de hacer que el desgraciado á quien se le mutile el ojo quede en las mejores condiciones protéticas, ya sea que se le conserve parte del globo ocular: amputación del segmento anterior, ya que se le practique el vaciamiento ó la enucleación.

Múltiples han sido las operaciones intentadas para reemplazar á la enucleación, y si consultamos los tratados y periódicos de oculística encontraremos que aún no se ha dicho la última palabra. Sin embargo, haremos mención de algunas operaciones que prestan un real y positivo auxilio en pro de la Cirugía ocular conservadora.

1 Informe presentado en la 1ª Reunión Anual de la Sociedad Oftalmológica Mexicana. Marzo de 1901.

Las operaciones susceptibles de reemplazar á la enucleación son:

1º Escisión del segmento anterior del ojo ó amputación parcial. (Operaciones de Critchett, de Wecker y de Panas.)

2º Neurotomía óptico–ciliar.

3º Exenteración ó evisceración.
- Simple.....
  - Con instrumento cortante.
  - Con termo–cauterio (Lapersone.)
- Combinada.
  - Inserción de un globo artificial. (Op. Mules.)
  - Implantación de grasa.

Haremos un ligero análisis de cada una de estas operaciones para entrar después al estudio comparativo de los muñones.

1º Amputación parcial; ventajas: muñón relativamente ideal, movilidad perfecta.

Desventajas: complicaciones posibles, infección de la herida, panoftalmía, osificación ó calcificación de la coroides, irritabilidad del muñón, oftalmía simpática.

2º Neurotomía óptico–ciliar. Ventajas: se evita la mutilación, la prótesis no es necesaria.

Desventajas: hemorragia en la cavidad orbitaria, exoftalmía consecutiva y ulceración de la cornea, repetición de los dolores, atrofia del globo.

Indicación: *únicamente en el glaucoma absoluto doloroso.*

3º Exenteración simple. Ventajas: operación fácil, rápida, muñón superior al de la enucleación, riesgo menor de infección meningea.

Desventajas: reacción mayor después de la operación, tiempo más largo para la curación, irritación dolorosa del muñón.

Indicaciones: traumatismos graves, panoftalmía, estafiloma anterior, tisis ocular poco avanzada.

La combinada (Op. Mules) tiene estas ventajas: muñón más grande, más perfecto y más movible.

Desventajas: expulsión ó eliminación; argirosis si es de plata.

II

Estudio comparativo de los muñones.

Los muñones ideales, los que reunen las mejores condiciones de prótesis ocular, son los consecutivos á queratectomía conservando el vítreo, supuesto que su modo de nutrición queda asegurado por imbibición de los tejidos cercanos. Si se conservase el muñón con la misma nutrición sería excelente; pero vemos que más tarde se atrofia porque al amputarse el segmento anterior se quita el tractus uveal que desempeña tan importante papel en la nutrición del globo ocular.

Además, siendo el vítreo de consistencia semisólida, al romperse, como se puede observar de hecho durante la operación, varios tabiques, sale el líquido y se disminuye el volumen del muñón á pesar de suturar la conjuntiva sobre la superficie de sección del vítreo.

Y lo que en teoría satisface tanto en la práctica fracasa y al cabo del tiempo se transforma el muñón en una masa cúbica, en forma de fardo con dos surcos en cruz, el que es entonces poco apropiado para el uso del ojo artificial por las razones siguientes: presencia de una cavidad, resultado de la falta de unión entre la cara casi plana del muñón atrofiado y la cara cóncava del ojo artificial, cavidad en donde se almacenarán las secreciones oculares y los micro-organismos de la conjuntiva, siendo un constante peligro para los enfermos, supuesto que se encuentran en condiciones favorables para la infección. De aquí haber observado individuos sujetos á conjuntivitis crónicas, haciéndoles insoportable el uso de la pieza de prótesis. Además, la misma falta de adherencia entre el muñón atrofiado y la pieza hace que los movimientos sean de cortísima excursión ó quedando sin movimientos el ojo artificial.

La calcificación ú osificación de la coroides observada con cierta frecuencia, así como la oftalmía simpática, son inconvenientes de grandísima importancia que han obligado á buscar procedimientos más á propósito para obviarlos.

Mules, en 1866, mejora las condiciones cosméticas de la enucleación insertando una esfera de vidrio en la cavidad escleral; puesto en práctica el método en Europa y Estados Unidos, están aún las opiniones muy divididas; la mayoría parece, sin embargo, no estar en favor del sistema, pues la tolerancia por cuerpos extraños de tamaño tan considerable no es muy duradera y además de los grandes riesgos de la expulsión inmediata, existen los de la salida tardía, que inutilizan el efecto de una operación que cuando parece lograda da muñones verdaderamente inmejorables.

Czermak, á propósito de este método, dice: la operación de Mules ha resultado un fracaso; cuerpos extraños de esta naturaleza son todos expulsados tarde ó temprano.

Según las estadísticas de los operadores norte-americanos, compiladas por el Dr. Schweinitz en su informe al XIII Congreso Internacional de Medicina de Paris, 1900, en 317 operaciones de esta clase 77 veces hubo una reacción excesiva (acompañada de vómitos y fiebre de 41 grados en un caso), 16 veces necrosis de la esclerótica, 54 veces escape del globo de vidrio (17 por ciento), 3 veces muñón doloroso que necesitó la extirpación, 6 veces irritación é inflamación simpática.

El mismo Dr. Schweinitz, aunque partidario de la operación, concluye así su informe: "La operación de Mules cuando tiene éxito da resultados admirables, pero estoy seguro de que aunque en la actualidad, desde el punto de vista cosmético, parece ser uno de los mejores, si no el mejor de los sustitutos de la enucleación, no es probable que permanezca de una manera definitiva en el campo de la Cirugía oftálmica, á menos que el número de fracasos disminuya notablemente." Belt adapta una esfera de plata de 12 milímetros de diámetro en lugar del globo ocular enucleado y hace la sutura conjuntival en forma de bolsa de tabaco; una sola vez se ha visto la esfera en su lugar al cabo de dos meses, pero la observación no ha sido seguida por más tiempo.

Angelucci prefiere una pelota de seda de 7 milímetros de

diámetro, porque este cuerpo parece activar las granulaciones que llenan muy pronto la cavidad y se organizan muy bien cuando la pelota se elimina.

Burgeois, Trousseau y Valude han colocado un globo hueco, ya un globo de alambre ó una esponja esterilizada.

Koenigstein hace trece años empleó el globo de ojo de conejo como injerto. Renovadas las experiencias por Lagrange, en Paris, en 1901, y por Boiadjieff, alumno de Roehmer, de Nancy, aún no dan todo el resultado apetecido, la reabsorción ha sido rápida y además se queda expuesto á una infección posible, por afección inflamatoria, en verdad rara del globo ocular del conejo.

Gersuny propone las inyecciones de vaselina, basándose sobre el hecho de que los cuerpos grasosos se liquidan por el calor y se solidifican por el enfriamiento, y que son capaces de ser introducidos en las mallas de un tejido dilatable y de permanecer como cuerpos inertes. La substancia elegida por Gersuny es una mezcla de parafina sólida y de parafina líquida, fusible de 38 á 40 grados y esterilizada por ebullición en baño de María. La técnica es bien sencilla. La inyección se hace por medio de una jeringa de Pravaz bien aséptica, cuya aguja se introduce en el tejido sub-mucoso; recomienda evitar inyectarla en los vasos y hacer la inyección lentamente.

Roehmer fué el primero que la empleó para la prótesis ocular.

Dianoux la empleó después en tres casos: en dos enucleaciones y en una exenteración; pero el entusiasmo disminuyó porque Pfannestie, de Breslau, refiere un caso en que sobrevino una embolia pulmonar.

El fracaso obligó á Eckstein, asistente á la Clínica del profesor Wolff, á emprender nuevos estudios para buscar una parafina cuyo punto de fusión fuese sensiblemente superior al de la parafina empleada por Gersuny, y que inyectada al estado líquido pueda solidificarse rápidamente.

Como el autor aún no ha publicado su memoria, no pode-

mos dar más amplios detalles; pero lo que caracteriza al procedimiento de éste en cuanto al producto empleado, es la rápida solidificación. La parafina Eckstein queda en el lugar donde se ha inyectado y no produce embolias pulmonares y nunca se reabsorbe, como se comprueba por la experiencia de que habiéndola inyectado á un hombre bajo la piel, después de cuatro semanas se extrajo, por medio de una incisión, una verdadera bolsa quística encerrando la parafina.

Barraquer, de Barcelona, en 1901, publicó la historia de un caso en el que después de haber vaciado el contenido del ojo á través de una incisión extensa, practicada en el meridiano horizontal de la córnea y la esclerótica, había llenado la cavidad con un pelotón de tejido adiposo tomado de la región glútea, de tamaño poco mayor que el globo. Aunque á la fecha de su observación no podía juzgarse todavía del resultado definitivo de la operación, la córnea se había vascularizado casi enteramente y el ojo blando y movible no era doloroso á la presión.

Barraquer, según Wernicke, se ha quedado á la mitad del camino. Este último propone tomar preferentemente de la región glútea, en vista del espesor de su dermis, de la ausencia de pelo y de la consistencia y adherencia de su tejido celular, un disco de piel con su tejido célulo-grasoso adherente, al que se suturan los cuatro músculos rectos por la cara profunda del dermis y sobre el cual se cierra la conjuntiva por una sutura en bolsa, que á los cuatro ó cinco días se retira para buscar la adherencia con la periferia del disco dérmico. Si la conjuntiva es escasa se sutura desde luego al borde del disco; éste pierde su aspecto cutáneo como en la operación del simblefarón y se transforma en mucosa.

Así se obtendrá punto de apoyo para la prótesis, economía de la conjuntiva, conservación de los fondos de saco conjuntivales, no teniendo esta membrana que cubrir el lugar de la córnea; se evitaría además la cicatriz estrellada cuyos pliegues constituyen una pérdida considerable de conjuntiva. Aun cuan-

do se atrofiara completamente el disco se obtendría siempre un saco conjuntival amplio, que permitirá el empleo de una pieza grande.

En México, el año de 1886, el Dr. Ricardo Vértiz intentó la implantación de esferas de vidrio después de la enucleación. Dejando la mayor cantidad posible de conjuntiva, colocaba la esfera de vidrio, suturaba sobre ella los músculos y cerraba esta membrana. Obtuvo en tres casos brillante resultado y en dos la esfera fué expulsada por supuración.

Con los datos anteriores podremos clasificar así los diversos procedimientos:

III

Operaciones autoplásticas y heteroplásticas.

Procedimientos para mejorar los muñones. Hetero-plásticos (Inclusiones).

I.—Substancias orgánicas: esponja, seda, gasa.

II.—Substancias anorgánicas: esferas de vidrio, de metal, huecas, llenas y de alambre.

III.—Substancias organizadas: ojos de conejo.

II

Procedimientos autoplásticos.

Inclusión de tejido célulo-adiposo. Procedimiento Barraquer.

Inclusión de un disco de piel con tejido célulo-grasoso. Procedimiento Wernicke.

III

Inyecciones.

De vaselina. Procedimiento Gersuny.

Inyecciones de parafina. (Eckstein).

I

Las inclusiones hetero-plásticas orgánicas de esponja, gasa y seda, no se han reabsorbido según los experimentadores. La esponja se ha apelmasado, además los tejidos vivos al penetrar á las aréolas de las esponjas se degeneran y si se tiene en cuenta la difícil asepsia de ella tendremos la razón de su poco empleo.

En cuanto á la seda y gasa, tengo entendido que muy pocas observaciones se han hecho y como las anteriores si no se reabsorben se eliminan al poco tiempo.

Los globos metálicos reunen condiciones más favorables para las hetero-plásticas. La herida reune bien con condición de que los puntos de sutura sean numerosos y sólidos. El volumen del ojo es así invariable; Wolff opina de esta manera; Oliver difiere de Valude en que aquél sutura los cuatro músculos rectos por delante de la esfera.

Los globos de vidrio tienen el inconveniente de ser expulsados por no contraer adherencias y además su fácil ruptura, los metálicos perforados y los de alambre permiten la formación de yemas carnosas entre sus aberturas, pero las yemas no llenan toda la esfera y en el caso de que las llenaran se reabsorben con el tiempo.

Las inclusiones de conejo (Proc. de Lagrange) presentan dos inconvenientes: la difícil aseptización del ojo y su reabsorción.

II

Procedimientos autoplásticos para mejorar los muñones.

I.—Inclusión de grasa. Procedimiento Barraquer.

II.—Inclusión de un disco de piel con tejido celular subcutáneo. Procedimiento Wernicke.

El primero presenta las ventajas siguientes: desde luego se trata de un tejido vivo que va á seguir formando parte del organismo, no está sujeto á la expulsión supuesto que ya sea que

se trate de exenteración ó enucleación el tejido célulo-adiposo contrae sólidas adherencias ya sea con la concha escleral, ya con la cápsula Tenoniana, adherencias que no son posibles ni con las esferas de vidrio, ni con las de metal, ni con las de alambre como anteriormente vimos, siendo por esta razón expulsadas más ó menos tarde.

Como el tejido célulo-adiposo necesita para su nutrición de pocos vasos se nutre éste en la concha escleral ó en la cápsula de Tenón por inhibición de los tejidos cercanos, razón por la que su permanencia y estabilidad serán duraderas y reunirán las mejores condiciones para un buen muñón; tan cierto es esto, que como se verá en la observación número tres el tejido célulo-grasoso que se había descubierto formaba una especie de hongo sólidamente implantado por su base, de tal manera adherente á la cápsula de Tenón que se sentía resistencia al tratar de desprenderlo, prueba de su solidez: en cuanto á la prueba de que su nutrición continúa, se tiene en que el copo de grasa no tendía á esfacelarse.

En los enfermos de las observaciones cuarta y quinta operados por mi inteligente ayudante el señor Terroba, vemos que la enucleación con implantación de grasa ha tenido tan buenos resultados que el desiderato protético se ha conseguido, lo mismo en las observaciones sexta y séptima.

Queda esta duda. ¿El tejido no se reabsorberá durante las enfermedades febriles, como sucede con el tejido celular subcutáneo?

O independientemente de éstas: ¿no se reabsoberá?

Es necesario que el tiempo venga á resolver esta duda: ninguno de los operados ha tenido pirexia alguna hasta la fecha y la grasa continúa formando un muñón bueno como hemos comprobado en los operados de las observaciones una á cinco, siendo los más antiguos: el de la observación número dos, operado hace un año un mes y el de la número uno hace un año.

Los procedimientos autoplásticos (Barraquer y Wernicke)

ponen hasta cierto punto al abrigo de la oftalmía simpática, no así la hetero-plastía por substancias anorgánicas, difíciles de ser toleradas por el organismo y á las cuales se acusa de haber producido fenómenos simpáticos.

Cierto es que el edema después de la evisceración ó enucleación con implantación de grasa es mayor, pero este inconveniente lo hemos subsanado colocando menor cantidad de grasa.

Por otra parte, este edema es puramente producto de la compresión y desaparece pronto.

Recordamos que las enucleaciones efectuadas antes de que se hubiese ideado este procedimiento producían en los niños la atrofia de la cavidad orbitaria y de la mitad correspondiente de la cara, inconveniente que ya no se registrará en lo sucesivo, pues la implantación grasosa lo subsanará. De acuerdo con esta idea mi distinguido amigo el señor Dr. Uribe y Troncoso, implantó grasa en la esclerótica de un niño de nueve meses, en el cual se vió obligado á practicar la evisceración.

Barraquer ha dicho: que la perfecta prótesis requiere un muñón abultado que sostenga la pieza artificial y libre de su peso al fondo de saco inferior, como estas condiciones, mas las de movilidad, se obtienen practicando el procedimiento de implantación de grasa, podemos concluir y con razón que hasta el momento actual es el mejor procedimiento.

El procedimiento de Wernicke puede tener estos inconvenientes: primero, la poca vitalidad del colgajo cutáneo que no recibirá vasos sanguíneos sino de la periferia, mientras la grasa se adhiere al fondo. Segundo, en el caso de conjuntiva escasa busca la unión de ésta con la periferia del colgajo cutáneo, adherencia que sólo se obtendrá cuando el dicho colgajo no se esfacele, pues en este caso queda la grasa á descubierto. Tercero, si la conjuntiva debe cubrir todo el disco de piel, éste resulta inútil y aun colocado bajo la conjuntiva puede esfacelarse y los músculos suturados á él pierden sus adherencias y por consiguiente la movilidad del muñón, quedando imperfecta.

La implantación de grasa la hemos practicado en tres condiciones:

Primera: para mejorar el hundimiento de la órbita en una enucleación antigua. La técnica es la siguiente: abrir horizontalmente la conjuntiva, disecarla hasta obtener un saco bastante amplio para alojar el pelotón de grasa tomado de la región glútea, y poderlo cerrar, ya sea con sutura en bolsa ó con puntos separados. (Observación primera.)

Segunda: para llenar la esclerótica de un ojo después de la evisceración.

Después de raspada con cucharilla cortante la concha escleral, la frotamos con gasa yodoformada para completar la limpieza y cohibir la hemorragia.

Colocada la grasa afrontamos la esclerótica con tres puntos separados usando cat-gut grueso y cerramos la conjuntiva en bolsa, reforzando la clausura con dos puntos separados en cruz. (Observaciones II y VII).

Tercera: para llenar el espacio de Tenón al terminar la enucleación. Al seccionar cada músculo se le sujeta con un hilo que una vez colocado el pelotón de grasa sirve para afrontar los músculos opuestos; sobre éstos, suturados, se cierra la conjuntiva. (Observaciones III, IV, V y VI).

III

Inyecciones.

Nos quedan las inyecciones de vaselina (Procedimiento Gersuny). Las de parafina (Procedimiento Eckstein) que actualmente estudio en compañía de mi laborioso ayudante el señor Terroba.

Por no cansar más la benévola atención de mi ilustrado auditorio, paso por alto las observaciones aquí consignadas y para terminar este humilde trabajo, exento de pretensiones de todo género, haré referencia al trabajo de mi ilustrado maestro y hábil operador el señor Dr. D. Fernando López.—He dicho.

Observacion I.

En la señorita I. G. enucleada del ojo derecho, dos años antes, se practicó la implantación de un pelotón de grasa, tomado de la región glútea, con objeto de remediar la deformación causada por una órbita demasiado hundida. Presenta actualmente un muñón que llena bastante la cavidad y que disfruta de algunos movimientos. La cicatrización se hizo por primera intención.

Observacion II.

El señor R. B., presentaba en el ojo izquierdo un leucoma total adherente, con depósitos calcáreos y frecuente tendencia á la úlceración, provocando lagrimeo en el ojo derecho; se practicó una amputación en el segmento anterior del ojo, se hizo la evisceración y se implantó un pelotón grasoso tomado de la región glútea, suturando en seguida la conjuntiva. Por intolerancia clorofórmica, éste enfermo tuvo vómitos durante cuarenta y ocho horas; se abrió la sutura y la grasa hizo en parte hernia. Se obtuvo después de la eliminación de la grasa herniada un muñón más pequeño que el obtenido al principio, pero bastante para imprimir movimiento al ojo artificial que tolera bien.

Observacion III.

Se trataba de un niño, en el cual se practicó la enucleación del ojo izquierdo por amplia herida infectada en la córnea con hernia del iris y del cristalino causada por un cohete. Al hacer la enucleación se fijaron por hilos los músculos rectos, se implantó un poco de grasa, se suturaron los cuatro músculos en cruz y sobre ella se cerró la conjuntiva. Este enfermito presenta la particularidad de habérsele abierto la sutura conjuntival, dejando expuesto el copo de grasa, que está sólidamente implantado sin tendencia á esfacelarse. La conjuntiva viene cicatrizando de la periferia al centro y permite esperar la cicatrización total.

Observacion IV.

N. G. Se presenta enfermo de irido-coroiditis simpatizante en el ojo izquierdo, habiendo padecido de este ojo durante diez años á consecuencia de una rebaba de fierro, candente. Ojo hipotónico, doloroso á la presión, y produciendo fenómenos simpáticos en el ojo derecho. Se le practica la enucleación con implantación de grasa de la región glútea. Cicatrización del muñón por primera intención, así como de la herida de la nalga. Actualmente lleva su ojo artificial que goza de excelente movilidad.

OBSERVACION V.

M. B. Presenta en su ojo derecho buftalmía marcadísima. Está hipotónico, doloroso y produce lagrimeo simpático en el ojo izquierdo. Después de haberle tratado médicamente por colirios de pilocarpina, escerina, vendaje compresivo, iridectomía se decide á la intervención quirúrgica por continuar los dolores en este ojo y aumentarle los del izquierdo.

Se le practica su enucleación con implantación de grasa, habiéndosele saturado los músculos rectos en cruz y sobre ellos la conjuntiva.

Esta enferma tiene quince días de operada y se encuentra con su muñón cicatrizado por primera intención, así como la herida de la nalga.

OBSERVACION VI.

El señor B. B., (recomendadò del Sr. Dr. Silva de Morelia), recibió una pequeña munición en el ojo derecho, abajo y ligeramente adentro, del limbo esclero-corneal, interesando el iris y el cristalino, que se opacificó.

Desde esa época notó que aumentaba de tono el globo del ojo y que se le nubla pasajeramente el ojo sano; fueron acentuándose éstos fenómenos, hasta observar con frecuencia; inyección conjuntival del ojo sano, lagrimeo y obnubilaciones; en vista de esto, se decide practicarle una enucleación, supuesto que el ojo derecho, ya inútil estaba perjudicando al ojo sano. Se le practica la enucleación con implanción de grasa tomada de la región glútea, previa anestesia local con inyecciones de solución de cocaína al 10|0, según mi procedimiento, obteniendo un magnífico muñón, cicatrizado por primera intención.

OBSERVACION VII.

El señor F. R, de Morelia, recomendado también del Sr. Dr. Silva, recibe en el ojo izquierdo una munición, presentando en dicho ojo, hipotonia, falta de percepción luminosa, doloroso á la presión y produciendo fenómenos simpáticos en el ojo derecho. Se le practica evisceración con implantación de grasa tomada de la región glútea, previa anestesia general clorofórmica. A los trece días cicatrización del muñón y herida de la nalga, por primera intención, quedando un excelente muñón, propio para la protesis.

México, Marzo 27 de 1903.

UN CASO EXCEPCIONAL DE TERIGION Y CONSIDERACIONES SOBRE EL TRATAMIENTO DE ESTA AFECCIÓN.[1]

Por el Dr. P. de Obarrio.

SAN SALVADOR. C. A.

El día 20 de Diciembre se presentó en mi consultorio Tomás Díaz, de 45 años de edad, labrador de profesión, de costumbres sanas, fuma poco, se ha embriagado de vez en cuando, pero no ha sido costumbre en él el hacerlo con regularidad. Casi toda su vida la ha empleado en el campo, bajo los fuertes soles de los trópicos y en caminos en que el lodo abunda en la época de lluvias, y el polvo es un elemento terrible cuando lo azota el viento del verano.

De 15 años á esta parte nota que la vista le ha disminuído considerablemente en el ojo derecho, mientras que el izquierdo más le sirve como objeto de ornamentación que como órgano útil, pues el estado en que se encuentra es indudablemente elocuente testigo de lo que él asevera.

Un ligero examen me demuestra su dolencia, y trataré de narrarla con la mayor claridad posible.

O. I.: V. = Dedos á 50 c. m.; movimientos de excursión reducidos en todas direcciones, principalmente hacia adentro y hacia afuera. Este ojo se halla cubierto en su totalidad por dos terigiones de proporciones colosales, uno en el ángulo interno y otro en el externo. El del ángulo interno es de forma cónica con el vértice algo agudo y de base relativamente ancha; su implantación en la córnea tiene efecto como á un milímetro hacia adentro de esta membrana. El del ángulo externo es de base anchísima y de forma elíptica muy abierta; se extiende hasta más allá del centro de la córnea, y viene á unirse á ella en contacto inmediato con el vértice del terigión interno. Este estado de cosas hace que sólo queden

1 Trabajo leído en la primera reunión anual de la Sociedad Oftalmológica Mexicana.

descubiertas dos porciones triangulares muy pequeñas de la córnea, diametralmente opuestas; una con la base hacia arriba y la otra con la base hacia abajo, de manera que la pupila es sólo visible cuando el paciente ve para arriba, y entonces sólo una parte pequeñísima de ella se percibe. Estos terigiones no están unidos á la córnea en su totalidad. Sus bordes superiores é inferiores son pliegues de la mucosa conjuntival replegados sobre sí mismos y aplicados libremente sobre la córnea, de suerte que la unión íntima sólo tiene lugar en el vértice, y en una faja delgada que se extiende de éste hacia la base siguiendo el gran eje de los terigiones. Estos no son muy vascularizados, pero los troncos arteriales y venosos aislados que presentan están perfectamente organizados. El vértice está formado por un tejido esclerosado blanco perla, sin vasos á la simple vista y muy semejante á los tendones.

Al tirar el párpado inferior hacia abajo, la conjuntiva hace pliegues en la dirección de la tracción, pliegues que se extienden más allá del fondo de saco y avanzan como un milímetro y medio en la mucosa del párpado inferior. Este es un detalle muy importante y digno de ser tomado en consideración para poderse formar idea del mecanismo, ó de las circunstancias que contribuyeron á desarrollar el estado de cosas en el ojo opuesto. Este ojo es indudablemente un "caso interesante" y es el que forma la base del presente estudio.

El ojo derecho está igualmente afectado, pero de un solo terigión en el ángulo interno, de dimensiones bastante grandes, El vértice está adherido al centro de la córnea, cubriendo la mitad del campo pupilar; de allí se extiende su implantación hasta el cuadrante supero-interno abarcándolo en su totalidad.

El tejido del vértice está aún más esclerosado que en el ojo opuesto, y de una consistencia y densidad absolutamente tendinosas. El cuello es abultado, lleno y bastante vascular.

La base se extiende completamente hasta los confines del ángulo interno, formando una sola masa compacta, y luego

se une con el párpado inferior en su borde libre, de manera que la piel del párpado y el terigión son una misma cosa sin solución de continuidad. A primera vista parece que se trata de una herida carnosa, tal cual se observa después de quemaduras con ácidos ó cal viva, pero en este caso no ha habido nada de esta naturaleza.

En el desarrollo de esta afección, el punto lagrimal inferior ha quedado libre; ha sido rechazado hacia afuera y la continuidad del párpado con la base del terigión, tiene lugar desde el borde interno del punto lagrimal hasta el límite del ángulo interno.

Naturalmente la visión de este ojo está muy reducida, puesto que sólo cuenta los dedos á tres metros de distancia.

Los movimientos de excursión están igualmente muy reducidos en todas direcciones, pero principalmente hacia afuera, pues el ojo no alcanza á llegar hasta la línea media orbitaria.

La fotografía adjunta del enfermo demuestra claramente lo que acabo de describir.

No entraré en discusión sobre la formación de los terigiones ó las causas que los originan; me parece sin embargo que Tomás Díaz es un buen ejemplo de lo que el sol, el polvo y la intemperie tropical son capaces de producir en ojos predispuestos á inflamaciones repetidas; porque en efecto, el enfermo nos cuenta que con alguna frecuencia ha sufrido de *descensos* [1] y que los ojos le *chelean* [2].

El paciente venía con el objeto de que le diera un "colirio" para curarse de su afección, pero como le asegurara que mis conocimientos no habían llegado á esa altura, y que sería necesario intervenir quirúrgicamente, hubo de decidirse á este

1 Sinónimo de inflamación aguda, según el vulgo oriental del Salvador.

2 Derivado de chele.—Aquí en el Salvador, todo el mundo sabe lo que es chele: Chele es algo amarillo; cheles son los rubios; los extranjeros son cheles; las mucosidades ó secreciones purulentas de los ojos también son cheles, y si un ojo supura, "está cheleando" etc., etc.

Si por el contrario, estos vasos por pequeños que sean, franquean el borde de la córnea y á manera de un panus muy pequeño quieren invadirla, hay muchísimas probabilidades de una recaída, que sin embargo puede evitarse, y en efecto se evita siempre, si se sigue el tratamiento que yo propongo y que siempre practico. Este sistema no es otro sino el de cauterizaciones metódicas aplicadas así:

Después de anestesia con cocaína, caliento al rojo un gancho de estrabismo, y apenas baja la temperaturade éste solamente hasta perder el color rojizo, cosa que sucede en pocos segundos, lo aplico en el borde de la córnea, ó separado medio milímetro de él, y cauterizo repetidas veces toda la región invadida por los vasos neoformados. Aplico nuevamente las fomentaciones calientes y al tercer día cauterizo de nuevo, cosa que repito tantas veces cuantas sean necesarias, hasta que observe que los vasos ya no invaden la córnea, sino que girando como he dicho antes, y haciendo arco vuelven á perderse en la conjuntiva. En este momento, y solamente entonces, es cuando suspendo el tratamiento, y después de pocos días más de fomentaciones declaro al enfermo curado.

Como ni los textos ni la práctica clínica me hayan enseñado este procedimiento, yo desearía, y pido sinceramente á los colegas á quienes este humilde escrito llegue, que lo empleen concienzudamente y relaten sus resultados.

He dado en emplear siempre un gancho de estrabismo para las cauterizaciones, porque puedo regular el calor á entera satisfacción. Cuántas veces sucede que al emplear el termo cauterio, y sobre todo el galvano cauterio, no funcionan para nada ó sólo dan un calor insuficiente, cuando sin aviso previo adquieren una temperatura elevadísima y producen una escara, que además de ser muy lenta en cicatrizar es en detrimento directo de los intereses profesionales.

Por si la descripción anterior no fuere del todo clara, los esquemas adjuntos (fig. 1, *a* y *b*) representan respectivamente una córnea invadida por los vasos de nueva formación, y es

tos mismos vasos haciendo arco después del tratamiento por las cauterizaciones.

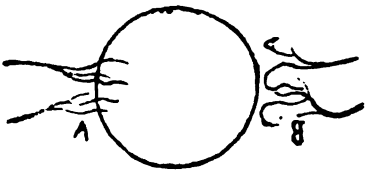

fig. 1.

Al principio de este trabajo dije: que al hacer tracción en el párpado inferior del ojo izquierdo, la conjuntiva formaba pliegues que se extendían más allá del fondo del saco é invadían la mucosa palpebral en una extensión más ó menos considerable, como un principio de simblefarón. Yo creo que el estado de cosas ya descrito en el ojo opuesto tuvo lugar lentamente, y que por ulceraciones repetidas la conjuntiva palpebral fué uniéndose poco á poco al terigión hasta invadir el borde del párpado que era su límite. Luego esta parte de la conjuntiva en contacto con el aire fué tomando el aspecto de la piel, y en verdad que se semejaba mucho á la piel del glande.

SOCIEDAD OFTALMOLÓGICA MEXICANA.

Sesión del dia 12 de Febrero de 1903.

Presidencia del Dr. L. Chávez.

Tumor fibroso de la esclerótica.

Dr. E. F. Montaño. Presentó á un enfermo que cree interesante por llevar una afección rara. Se trata de un tumor sésil implantado en el cuadrante súpero externo de la esclerótica, á 3 milímetros de la córnea, de forma arredondada, duro,

y de aspecto como de cartílago hialino; completamente indolente en su marcha y de crecimiento lento, puesto que en un año ha crecido 2 milímetros. Su aparición data de tres años y en el interior del ojo no se ha encontrado ninguna alteración.

¿Debe extraerse el cristalino transparente en un ojo cuando el otro está perdido por despegamiento de la retina?

El Dr. L. Chávez presenta una enferma miope de —26 D. Hace dos años el Dr. F. López le prescribió vidrios de —20 D. con los cuales alcanzaba una visión de $\frac{1}{10}$. Superponiendo en el ojo izquierdo uno de —6 dioptrías logra llegar á $\frac{1}{5}$. En el mes de Julio del año pasado perdió repentinamente la vista en el ojo derecho por haberse producido un despegamiento retiniano. Esta persona ha consultado á varios oculistas. El Dr. Chávez ha prescrito compresión, eserina, pilocarpina y yoduro para atacar el desprendimiento; pero á pesar del tratamiento cree que ese ojo está condenado á perderse. ¿Qué es lo que debe hacerse con el otro? ¿Debe operarse? Antes del desprendimiento no hubiera vacilado en operarlo; pero ahora el tratamiento es discutible y pide la opinión de sus consocios.

Dr. Montaño. Opina que debe considerarse el ojo derecho como perdido; cree debe operarse el ojo izquierdo porque es la única esperanza que tiene la enferma de conservar algo de visión, teniendo en cuenta que está afectado de esclero-coroiditis posterior ya avanzada y en vía de progresar. Cree que la operación puede modificar aun al ojo derecho. En resumen estima que debe operarse el ojo izquierdo, pero haciendo conocer á la enferma los peligros que pueden presentarse.

Dr. Uribe Troncoso Considera difícil la resolución de este caso, porque el ojo derecho está perdido por el desprendimiento, el cual podría presentarse también en el izquierdo por la operación, aunque este accidente no se produzca de un modo fatal. Un fracaso en este caso sería fatal tanto para la enferma como para el cirujano que interviene, pues á él se achacaría la pérdida de la vista. Aconseja que se pongan en el ojo derecho inyecciones subconjuntivales de cloruro de sodio y si con este medio se restablece algo de vista se proceda á operar el otro ojo con más tranquilidad. Cree que si la enferma tiene asegurado un modo de vivir no debe de operarse.

Dr. Chávez dice que precisamente por las dificultades que presenta el caso se resolvió á consultar. La enferma no rehusa ni desea la operación, sino que pretende se le garantice no quedar ciega, pues prefiere la muerte. Si la miopía no avanzara, él no intervendría, pero está convencido de que dentro de

dos años el ojo izquierdo estará perdido, ya sea por desprendimiento retiniano ó ya por el avance de las lesiones maculares y coroideas (hemorragia ó atrofia).

Dr. Uribe Troncoso. Si hubiera la seguridad de que la coroiditis, que ya existe, se detuviera con la operación, intervendría; pero á pesar de ella la primera puede seguir avanzando y la intervención expone á una infección ó á una pérdida del vítreo, lo mismo que á un desprendimiento retiniano.

Dr. Montaño. Cree que el principal peligro es la infección; pero que es el mismo que se presenta en una intervención de catarata en un ojo cuando su congénere está perdido. Dice que no debe vacilarse en intervenir cuando sólo se exponen dos años ó menos de una vista precaria.

Dr. Chávez. Estima que las operaciones por catarata y miopía no son comparables, pues en la de miopía hay accidentes inesperados, y como los enfermos se operan con algo de vista por escasa que sea, padecen mucho más cuando el cambio es brusco que cuando se han ido familiarizando con la tinieblas.

Dr. Vélez. Abunda en las ideas del Dr. Chávez y cree que el caso no es igual á la operación de catarata senil, porque para ésta sólo es necesaria una intervención, mientras que la de miopía requiere varias y esto aumenta los peligros. El ojo derecho puede resentirse más con la intervención en el izquierdo. De ninguna manera puede darse la garantía que la enferma pide, y solamente puede decírsele que es más fácil que el ojo mejore con la intervención que sin ella.

Dr. Ramos. Opina que el caso es complejo, pues debe apreciarse desde el punto de vista científico y sociológico. En el primero y por tratarse de un caso excepcional de miopía que condena á la ceguera tarde ó temprano, pero no muy remotamente, aconsejaría la operación. Pero en el otro sentido, en el sociológico, vacilaría mucho, porque la enferma es meticulosa y exigente y cree de moral médica no garantizarle el éxito. A este respecto recuerda que el Dr. Vértiz decía: que en estos casos los oculistas están en peores circunstancias que los otros cirujanos, puesto que los ciegos quedan en condiciones de publicar suficientemente los fracasos. Opina que debe hablarse claramente á la enferma y poner los puntos sobre las *íes.*

Dr. Vélez. Dice que él claramente manifestó los peligros de la operación cuando fué consultado, y que no rehusaría la responsabilidad de la intervención contando con el consentimiento de la enferma.

Dr. Chávez. Dice que de no operarse la enferma aplicará las inyecciones subconjuntivales de cloruro de sodio, pero cree que la postura es lo que más influye en los éxitos que se han ob-

tenido en el tratamiento de los desprendimientos de la retina.

Da cuenta de haber practicado la extracción directa de Vacher en la enferma que presentó en la sesión anterior; la pupila, al principio perfectamente limpia, se cubrió después de masas cristalinianas opacas, lo cual atribuye á que el cristalino no había efectuado aún su dehiscencia completa. En los niños prefiere las discisiones por el mismo motivo.

Infiltraciones corneales en el curso de la periquerato-conjuntivitis exuberante.

Dr. José de J. González (León, Guanajuato). (Publicado *in extenso* en el número anterior.)

El Presidente aplazó la discusión por ser avanzada la hora.

COLEGIO DE MÉDICOS DE FILADELFIA.

Sección de Oftalmología.

Sesión del 17 de Febrero de 1908.

Envenenamiento por Jamaica Ginger.

El Dr. John B. Turner refiere la historia de un caso de envenenamiento por Jamaica Ginger, que presentaba todos los síntomas de la ambliopía tóxica por el alcohol metílico. Este paciente había estado sometido á un tratamiento tanto en Baltimore como en esta ciudad antes de que se presentara á la clínica del Dr. Risley del Hospital Oftalmológico de Wills. La visión era un tercio de la visión normal; había estrechamiento concéntrico del campo visual para las formas y era muy incierta la percepción de los colores. No se obtuvo mejoría con el tratamiento por medio de la estricnina y las dosis crecientes de yoduro de potasio. El Dr. Turner hace mención de las transformaciones químicas que el alcohol metílico sufre en el organismo, siendo uno de sus productos de descomposición el ácido fórmico y cree que este es, muy probablemente, el agente tóxico.

Discusión.—El Dr. Thorington dice que él examinó á ese individuo poco tiempo después de la aparición de los síntomas oculares, y encontró palidez marcada de la papila, visión escasa y campos visuales muy contraídos. Bajo la influencia de un

tratamiento por medio de los yoduros á altas dosis los campos visuales se ensancharon y cuando lo vió la última vez, V = $\frac{6}{15}$ El Dr. Posey dice que ha visto un caso semejante en una mujer de 77 años de edad que había tomado grandes cantidades de jengibre de Jamaica diariamente, por espacio de algunos meses, para curarse un dolor en el abdomen. En el primer examen V = $\frac{6}{12}$ en los dos ojos. Había alguna palidez de los nervios ópticos y campos visuales normales; el campo visual para el color rojo ligeramente contraído con un escotoma central relativo para este color. Se ordenó se abstuviera de tomar jengibre y se prescribió estricnina á fuertes dosis. Al cabo de un mes ojo derecho V = $\frac{6}{6}$; ojo izquierdo $\frac{6}{7}$ $\frac{1}{2}$.

Cuerpo extraño en el ojo.

El Dr. William M. Sweet refirió un caso de traumatismo por cuerpo extraño y presentó el globo del ojo que contenía un pedazo de acero largo y delgado de 14^{mm} × 15^{mm}, el cual después de haber pasado á través de la córnea penetró á la esclerótica cerca del polo posterior, estando 8^{mm} de la longitud del cuerpo extraño dentro del globo y 4^{mm} fuera de él. El traumatismo ocurrió al estar trabajando maderos de navío con un punzón hidráulico. Poco tiempo después del acccidente entró al hospital de Pensilvania, en el servicio del Dr. Geo C. Harlan, y la posición de la partícula metálica se localizó por medio de los rayos X. La panoftalmía hizo necesaria la enucleación.

Discusión.—El Dr. Harlan cree interesante este ejemplar porque indica la exactitud de la localización por medio de los rayos X y también porque demuestra la fuerza con la cual el cuerpo extraño hirió al ojo. Uno de sus extremos era ligeramente más grueso que el otro y la parte roma fué la que penetró dentro de la órbita. El Dr. Zentmeyer refiere el traumatismo originado por una columna de aire de una bomba de compresión que hirió la región orbitaria; la fuerza con la cual fué impelida causó la fractura de las paredes de la órbita y un enfisema extenso. El Dr. Lamb, de Cincinnati, invitado á tomar parte en la discusión, cita el caso de un fogonero que fué herido en el ojo por una corriente de agua de un tubo de incendio, resultando la pérdida completa del globo ocular y quedando solamente la conjuntiva y los músculos. El Dr. Risley refiere la historia de un traumatismo por un pedazo de acero que hizo necesaria la enucleación del ojo. Se empezaba á práctica la operación de Mules, pero debido á la falta de un ayudante que no preparó una esfera de vidrio, la enucleación fué practicada. El pedazo de acero en lugar de estar en el globo

del ojo se encontró cerca del nervio óptico, quedando incrustado entre los nervios ciliares. Si la operación de Mules se hubiese practicado y hubiese sobrevenido inflamación simpática se habría considerado como un inéxito del método de Mules para impedir las irritaciones simpáticas. Refirió un caso de despegamiento completo de la retina consecutivo á la descarga de un fusil que se atacó á un lado de la cabeza, demostrando el traumatismo que puede sobrevenir en los tejidos del globo ocular á consecuencia de las conmociones. El Dr. Posey dice que él ha visto un caso parecido al que refiere el Dr. Zentmeyer, siendo consecutivo el traumatismo á la explosión de una lámpara de gasolina. Cuando fué observado el paciente, cuatro semanas después del traumatismo, el examen al oftalmoscopio resultó negativo. El enfermo decía que tenía el ojo casi enteramente rojo durante las dos semanas que siguieron al traumatismo. Después de que la inflamación había cedido tuvo un dolor agudo en el ojo que se extendió hacia atrás al occipucio. En la mañana siguiente vió un punto negro enfrente del ojo del tamaño y forma de una pera, que persistió todo el día, ligeramente arriba de la línea media. Después de una noche en que durmió sin el dolor, desapareció el escotoma. Una semana después, sin causa aparente, el dolor volvió en la noche y fué seguido al siguiente día por un escotoma aunque más pequeño que el anterior. El campo visual normal en la periferia $V = \frac{5}{15}$. El Dr. Posey cree que puede explicarse el escotoma por una irritación de las fibras del nervio óptico por suspensión de la circulación en el agujero óptico, debida, con toda probabilidad, á una hemorragia dentro de la vaina del nervio óptico acompañada de fractura de la órbita ó sin ella. Había algún dolor en la parte posterior del ojo cuando el enfermo se sonaba, pero no hubo hemorragia nasal. V = normal al cabo de dos semanas.

Traumatismo por un pedazo de acero.

Los Dres. Norman Risley y H. G. Goldberg presentaron (por invitación) la historia clínica y patológica de un caso de traumatismo por un pedazo de acero, siendo localizada la partícula metálica por medio de los rayos X y siendo extraída por medio del imán á través de una incisión que se practicó en la esclerótica cerca del ecuador del ojo. Se hizo necesaria después la enucleación. Al examen anatomo-patológico el globo del ojo presenta un despegamiento completo de la retina, excepto en la entrada del nervio óptico y en la incisión hecha en la esclerótica para extraer la partícula metálica. Teniendo en

cuenta la discusión reciente acerca de que las incisiones de la esclerótica tienden á producir los despegamientos de la retina, las investigaciones patológicas de este caso son de interés. En otro caso muy interesante se presentó un dolor repentino en el ojo que tenía la catarata acompañado de tensión elevada y de hipemia. Las arterias radiales estaban ateromatosas. Se diagnosticó glaucoma hemorrágico. Se practicó la enucleación y las investigaciones anatomo-patológicas demostraron la presencia de un gran sarcoma de la coroide.

Cambios en la refracción estática del ojo sin perturbaciones patológicas notables.

El Dr. S. D. Risley presenta un escrito sobre los cambios de la refracción estática del ojo sin perturbaciones patológicas notables. No considera en su trabajo los ojos que llegan á la miopía consecutivamente la determinación al astigmatismo y la miopía progresiva y da ejemplos de cambios marcados de la refracción de enfermos de su clientela, en todos ellos habiendo sido hecha después del uso prolongado de un midriático fuerte. Las diferencias que se mencionan consisten en cambios en el grado de astigmatismo en ojos hipermétropes y en la dirección de los principales meridianos, á veces llegando hasta la inversión completa. Un enfermo de 35 años de edad con un astigmatismo simple, corregido por cyl + 1.50 D ax 90° volvió después de varios años y una segunda corrección bajo la atropina demostró sph + 1.50, vidrio que el enfermo ha usado sin inconveniente durante 15 años. Todos los casos referidos ocurrieron en enfermos antes de la edad media de la vida. Los numerosos casos de grados bajos de atigmatismo contra la regla que ocurrieron en individuos que habían pasado de los 50 años de edad no fueron tomados en consideración. El Dr. Risley cree que dichos cambios son frecuentes y pide una caridad mejor entendida al estimar el valor del trabajo propio y el de los colegas.

Discusión.—El Dr. Thorington describe en detalle la historia de una mujer de 68 años de edad que nunca había usado lentes y sólo sintió la necesidad de usarlos para el trabajo de cerca pocos meses antes.

O. D., V = $\frac{6}{6}$ incompleta; con sph + 0.25 = $\frac{6}{6}$ incompleta.

O. S., V = $\frac{6}{XX}$; con sph — 1 = $\frac{6}{6}$ incompleto 2½° de H. Y.

Para los trabajos de cerca añadía sph + 3. El examen practicado 5 años más tarde demostró

$$\text{O. D., V} = \frac{6}{\text{XL}};\ \text{con sph} - 2 = \frac{6}{\text{IX}}$$

$$\text{O. S., V} = \frac{2}{40};\ \text{con sph} - 6 = \frac{6}{\text{IX}}\ \text{H. Y. } 1\tfrac{1}{2}°.$$

En un período de seis meses la visión de lejos se ha perdido rápidamente, y la visión de cerca es buena sin necesidad de vidrios. El examen muestra la cámara anterior poco profunda, la tensión normal, reacción perezosa de los iris y un principio de opacidad en el núcleo de los dos cristalinos. La orina presenta 2 p§ de azúcar, habiéndose ordenado el tratamiento antidiabético durante diez meses.

El Dr. Harlan cree que los cambios de la refracción en la enferma mencionada se deben al hinchamiento de los cristalinos, que originaron la miopía y la llamada "segunda vista." La etiología de los casos del Dr. Risley no es tan fácil de explicar. El Dr. Ziegler cree que muchos de los síntomas de astenopía que aparecen después de haber usado lentes durante largo período de tiempo son debidos á los cambios de la refracción estática y que la perturbación del aparato muscular puede ser un factor importante para producirlos.

Tratamiento de la panoftalmía por el método de Van Milligen.

El Dr. William Zentmayer presentó una observación clínica sobre el tratamiento de la panoftalmía por el método de Van Milligen. La enferma, una niña de 8 años de edad, había recibido una herida, la cual ocasionó un prolapsus del iris. Se practicó una iridectomía, pero antes de 48 horas se presentaron síntomas de panoftalmía, saliendo por la herida el vítreo supurado.

Se introdujo el termo-cauterio en el trayecto de la herida en una extensión de ½ cm. y se cauterizaron también los labios de la herida. Se practicó la operación de Saemisch y se evacuó el pus de la córnea y cámara anterior. Encontrándose el cristalino opaco é hinchado fué extraído. Se introdujo dentro del globo del ojo á través de la incisión de la córnea tanto yodoformo como fué posible. Nueve meses más tarde el globo del ojo conservaba aún su forma; T. n. V = 1. p.

REVISTA DE LA PRENSA.

PROF. CIRINCIONE (Palermo.)—**Sobre la estructura y patología de las vías lacrimales del hombre.**—(*La Clínica Oculística.* Agosto de 1901.)—I. Según la opinión corriente entre anatómicos, la *carúncula* es una isla cutánea, poseynedo epitelio pavimentoso estratificado, pelos y glándulas sebáceas. Las numerosas investigaciones histológicas del autor lo llevan á contrariar esta opinión; para él la carúncula tiene íntima conección histológica con la conjuntiva y se basa en estos hechos bien observados: la presencia de glándulas acinosas idénticas á las de Krause que existen en la conjuntiva; el revestimiento lateral de la carúncula formado por epitelio idéntico al de la conjuntiva que forma, principalmente en estado catarral, criptas glandulares. *Gallenga* examinando carúnculas de fetos, en diverso desarrollo y de adultos, nunca ha encontrado glándulas sudoríparas modificadas, en cambio siempre ha reconocido glándulas acinosas de Krause.

II. En buenos libros de anatomía están esparcidos estos errrores: "El epitelio de los canalículos lacrimales está constituído de *celdillas cilíndricas*" (Sapey.)—"La mucosa del saco lacrimal está cubierta de *epitelio vibrátil*, como la pituitaria." (Sapey.)—"Los conductos lacrimo-nasales están tapizados de *epitelio pavimentoso.*" (Debierre.)—El autor hace las siguientes rectificaciones: los canalículos lacrimales están tapizados de *epitelio pavimentoso* de muchas capas (y no cilíndrico), mentras el saco posee *epitelio cilíndrico* en dos *estratos*, pero desprovisto de pestañas vibrátiles.—En condiciones patológicas, en la xerosis, *todo* el epitelio de saco y conducto se vuelve pavimento-estratificado; mientras en el tracoma el epitelio canalicular tiende á tomar la forma cilíndrica. De estos datos deduce el autor el parentesco que hay entre estos dos revestimientos epiteliales (de saco y canalículos) entre sí y con el de la conjuntiva donde existen las dos formas de epitelio.—El autor ha descrito, en un trabajo precedente, las glándulas del saco lacrimal que son inconstantes y están esparcidas en la mucosa.

III. Exceptuando la infección blenorrágica, la enfermedad más frecuente de los recién nacidos es la *dacriocistitis*, cuyos factores etiológicos pueden reducirse á tres: 1º Anomalías en la formación del conducto que no se desarrolla sino en parte; 2º Reabsorción incompleta del epitelio del canal mismo, reabsorción que empieza al 4º mes y se completa á menudo después del nacimiento; 3º Imperforación del orificio inferior de

dicho canal, ocasionado por el desarrollo excesivo de una membrana que normalmente sólo estrecha el orificio. La deducción terapéutica de estos datos es que en los pequeñuelos la intervención debe reservarse á los casos en que haya estancamiento purulento y empezar por la inspección del meato nasal inferior.

IV. Terapéutica de las vías lacrimales.—De las investigaciones anatómicas del autor resulta que la oclusión ó atrepsia de las vías lacrimales reside: 1º en los canalículos; 2º en la desembocadura de éstos en el saco; 3º en el lugar de reunión del saco y conducto infrahuesoso; 4º en el conducto infrahuesoso. —La obstrucción del canalículo puede venir: de cuerpos extraños, de inflamación de su mucosa, de tapones de moco, pero estas son obstrucciones temporales. Entre las permanentes, en primera línea el tracoma [1] que desarrollado bajo el epitelio lo levanta y obstruye mecánicamente su luz; después del tracoma, las infiltraciones inflamatorias crónicas de las paredes canaliculares; una tercera causa es la degeneración esclerótica de esas mismas paredes (de todo esto presenta el autopruebas histológicas y hermosas láminas).—Para diagnosticar la obstrucción del canalículo inferior, recomienda el autor que se inyecte un líquido por el superior, el que considera de poca acción fisiológica en el hombre y por lo mismo casi siempre queda permeable: si el líquido pasa á la nariz es claro que saco y canal nasal están permeables y la obstrucción reside en el canalículo inferior.—Recomienda la dilatación gradual con las sondas de Bowmann, prefiriendo desbridar el esfínter del canalículo.

V. Cita el tracoma, como causa frecuente de obstrucción aunque no completa, del canal nasal. El tracoma siempre se detiene en el orificio inferior del conducto lacrimal y trae primero la destrucción de la mucosa del saco y después la neoformación de un tejido primero granuloso y luego cicatricial. —Los métodos de tratamiento de la dacriocistis crónica son: 1º Dilatación rápida ó lenta de las vías; 2º Destrucción del saco; 3º Extirpación de la glándula lacrimal.—Se decide por el primero y principalmente por la sonda á permanencia.—*J. de J. Gonzáles.*

1 En nuestros climas casi no existe el tracoma y en 2,500 enfermos oculares observados por mí en 5 años, sólo he visto 5 casos de tracoma; nunca he visto dacriocistitis ó estenosis lacrimales de origen tracomatoso.—*J. de J. Gonzáles.*

VARIEDADES.

LA PRIMERA REUNION ANUAL DE LA SOCIEDAD OFTALMOLÓGICA MEXICANA.

Como se había anunciado, las sesiones de la 1ª Reunión Anual comenzaron el 27 de Marzo próximo pasado, para terminar el 31 del mismo mes. El local escogido para celebrarlas fué el Hospital Oftálmico de Ntra. Señora de la Luz, situado en la calle de La Paz número 619, y se verificaron dos veces al día, á las 11 de la mañana y las 6 de la tarde.

La sesión inaugural tuvo lugar el 27 á las 6 p. m., bajo la presidencia de honor del Sr. Dr. D. Eduardo Licéaga, Director de la Escuela Nacional de Medicina, y ante una numerosa concurrencia de miembros de la Sociedad, médicos y estudiantes.

Después del discurso oficial del Presidente, Dr. Lorenzo Chávez, que publicamos en otro lugar de este número, el Dr. Licéaga pronunció otro muy aplaudido que publicaremos en el del mes próximo. Comenzaron en seguida los trabajos con la lectura de las memorias de los ponentes del 1er. tema, los Dres. Fernando López y Daniel M. Vélez, quienes con gran extensión y acopio de datos y observaciones personales trataron del "Valor comparativo de las diversas operaciones propuestas para reemplazar á la enucleación y especialmente de las implantaciones de grasa." Después de una ligera discusión el Dr. M. Uribe Troncoso leyó un trabajo acerca de la "Composición del humor acuoso en los casos de catarata senil."

Como nos proponemos publicar, además de los trabajos *in extenso* y las discusiones, una crónica breve de las sesiones, no seguiremos especificándolos todos en esta reseña, bastando á nuestro propósito decir que las sesiones todas revistieron gran brillo é interés, habiéndose dado lectura á 17 trabajos, inclusos los de los ponentes y á varias comunicaciones orales, descripciones de instrumentos y aparatos nuevos, etc.

Puede decirse que esta 1ª Reunión superó en interés á las Secciones especiales de Oftalmología de los diferentes Congresos que hasta la fecha se han reunido en el país, y tratándose de una especialidad cuyo estudio ha sido muy limitado hasta ahora en los diferentes Estados de la República, creemos que el buen exito alcanzado debe dejar satisfecha á la Sociedad.

Seguramente que el resultado hubiera sido mayor á haber contado con mayor número de adhesiones en los Estados de la República, siendo verdaderamente de lamentarse que nues-

tros colegas de fuera de la Capital no hubiesen acudido en mayor número al llamado de la Sociedad, que hizo la Reunión casi exclusivamente para ellos, ya que los miembros de la Capital celebran mensualmente sus sesiones ordinarias.

La 3ª sesión de la Reunión fué presidida por el Dr. J. Refugio Galindo, de Tulancingo, Hidalgo, las 4ª y 5ª por los Dres. José de J. González, de León, Guanajuato, y Antonio Alonso, de San Luis Potosí, y la de clausura por el Vicepresidente de la Sociedad, Dr. M. Uribe Troncoso, quien dió las gracias en nombre de la Mesa y de la Comisión de Organización á los señores ponentes por el celo y buena voluntad con que llenaron su cometido, á los miembros que presentaron trabajos individuales y á los correspondientes y asociados que dejando sus ocupaciones y su hogar á gran distancia de la Capital, habían venido á tomar parte en las labores de la Reunión, haciéndolas más completas y fructuosas.

El Presidente, Dr. Chávez, dirigió las sesiones con tino y discreción, y de buena voluntad dió hospitalidad á la Sociedad durante esos días en el Hospital Oftálmico que dirige.

El Dr. Obarrio envió desde San Salvador, Centro América, un cablegrama haciendo votos por la prosperidad de la Sociedad y especialmente por el éxito de la 1ª Reunión.

El Domingo 29 tuvo lugar en el Tívoli del Eliseo un banquete al que concurrieron todos los miembros y que fué presidido por el Dr. Licéaga. Reinó en él la mayor cordialidad y á los postres tomaron la palabra los Dres. Ramos, Licéaga, Galindo, González, Alonso y Uribe.

La noche del 31 el Dr. Chávez ofreció en su casa una recepción que cerró brillantemente los días de las sesiones, y en la cual se brindó por el mayor éxito de la 2ª Reunión y por el desarrollo y progreso de la Oftalmología nacional.

Los "Anales de Oftalmología" hacen también votos por que el éxito de la 2ª Reunión sea superior al de la 1ª y por que la idea eminentemente progresista de aunar los esfuerzos de los oculistas de toda la República, llevada á cabo por la sola iniciativa privada y sin la obligada cooperación oficial, viva y prospere descentralizando la ciencia y haciendo más conocida y estimada la labor de México en nuestra casa y en el extranjero.

Tomo V. MAYO DE 1903. Núm. 11

ANALES

DE

OFTALMOLOGIA

TRABAJOS ORIGINALES.

Discurso del Sr. Dr. D. Eduardo Licéaga, Director de la Escuela N. de Medicina, al inaugurar la primera Reunión Anual de la Sociedad Oftalmológica mexicana.

Señores:

Considero como un grande honor la dintinción que esta interesante Sociedad me ha hecho, llamándome para que presida esta primera Reunión. Acepto esta muestra de consideración de mis compañeros, como una prueba de la amistad con que me honran, y deploro no tener los méritos que me hicieran digno de presidir esta Reunión.

Esta, que se llama la primera Reunión Anual, es en realidad el primer Congreso Oftalmológico Nacional Mexicano, pues no cuenta solamente con los miembros de la Sociedad Oftalmológica de la Capital, sino con los más distinguidos representantes de esta interesante rama de la Medicina, que han venido de diferentes Estados de la República y del extranjero, con su contingente de ciencia á dilucidar las cuestiones que se pondrán al debate.

Felicito á los organizadores de esta reunión por la feliz idea

de asociar los esfuerzos individuales de los oftalmologistas mexicanos para perfeccionarse en el interesante ramo que cultivan, y para venir á cambiar el caudal que cada uno ha atesorado, en esta feria de conocimientos, pues no son otra cosa los Congresos científicos. Exponer las ideas propias y los hechos personales; escuchar las de los otros; comparar el criterio propio con el criterio ajeno; estudiar un mismo asunto desde puntos de vista diferentes; exponer sus dudas ó aclarar las de los demás; en suma, cambiar las ideas como en las ferias se cambian las mercancías; hé aquí el objeto de esta reunión de modestos é inteligentes trabajadores.

Se dice de ordinario que las Sociedades suman los esfuerzos individuales. Yo creo más bien que los multiplican, y para continuar la comparación, tomada de la Aritmética, diré que el producto está en razón directa del valor de los factores. Por una rara y feliz coincidencia, aquí cada uno de los elementos que forman la Asociación, es por sí mismo un gran valor, ya sea que se le considere desde el punto de vista social, moral ó científico. Cada uno es un hombre honorable, conocedor de su especialidad, deseoso de hacerla progresar, enamorado de su reputación y guiado por la emulación noble y no por la envidia. La enumeración que acabo de hacer de los méritos de cada uno de los Sócios expresa su valor individual. Y si las unidades valen tanto, podemos calcular fácilmente cuál será el resultado que alcanzará la multiplicación de sus esfuerzos.

Parece que expresándome así hablo del futuro, cuando en realidad me refiero al presente. Esta Sociedad celebra sus reuniones periódicas con perfecta regularidad; estudia con desinterés verdaderamente científico los asuntos que forman el objeto de sus sesiones y honra á nuestro país en el exterior desempeñando la labor patriótica que todos debiéramos desempeñar en los estudios á que nos conducen nuestras inclinaciones ó nuestra posición oficial.

Señores: ¡ojalá que encontréis imitadores de vuestra conducta! ¡Ojalá que vuestras labores, contribuyendo á enrique-

cer vuestros conocimientos en el importantísimo ramo á que os dedicáis, redunden en provecho de los que sufren y contribuyan á la elevación moral de nuestra patria!

VALOR COMPARATIVO DE LAS DIVERSAS OPERACIONES PROPUESTAS PARA REEMPLAZAR A LA ENUCLEACION DEL OJO Y ESPECIALMENTE DE LAS IMPLANTACIONES DE GRASA.[1]

Por el Dr. Fernando López.

MEXICO.

La Sociedad Oftalmológica Mexicana me ha hecho la honra de nombrarme, en unión de mi estimado compañero y amigo el Sr. Dr. Vélez, para tratar esta importante cuestión en la Reunión Anual de dicha Sociedad que hoy se inaugura.

Esta cuestión es de mucha importancia y de actualidad, puesto que ha sido tratada primero hace cinco años por la Sociedad Oftalmológica del Reino Unido, que dió una relación muy extensa, llena de estadísticas y de erudición, y después en 1900 en el XIII Congreso Internacional de Medicina, de Paris, por los profesores Pfluger, Snellen, padre, Schweinitz y Swanzy, quienes dieron por separado un informe sobre dicho asunto, tanto de sus opiniones personales como de las de los oftalmologistas de más renombre,

¿Si se ha escrito tanto y tan bueno sobre este asunto, por qué nuestra Sociedad Oftalmológica ha querido provocar de nuevo la discusión sobre esta materia? Entiendo que es con el objeto de estudiar el resultado de las implantaciones de grasa, ya en la cavidad esclerotical, ya la cápsula de Tenón,

1 Informe presentado á la primera Reunión Anual de la Sociedad Oftalmológica Mexicana. Marzo de 1903.

operación que por haberse propuesto en fecha reciente, no fué tratada en las relaciones á que he hecho referencia.

Creo inútil recordar, aun cuando sea en resúmen, los trabajos que se han publicado sobre esta materia, por ser perfectamente conocidos, y me limitaré á expresar mi opinión personal, esperando que la discusión traiga el contingente de las opiniones de los ilustrados miembros de esta reunión, no habiendo yo podido, por falta de tiempo, recoger con anterioridad datos y estadísticas nacionales para presentar un trabajo más completo.

La extirpación del ojo es una operación que se ha practicado en grande escala por todos los cirujanos hasta estos últimos años, en que por los progresos de la Oftalmología se tiende á precisar las indicaciones de esta operación mutilante, y á reglamentar por otras operaciones más conservadoras, el tratamiento quirúrgico de estados patológicos en que no es necesaria, como se creía antes, la enucleación. La cirugía conservadora se va imponiendo en las operaciones oculares, como en todas las otras, y llegará día en que la enucleación se practique rara vez y con indicaciones perfectamente definidas.

Hasta hace pocos años se practicaba la extracción del ojo, lo mismo por tumores malignos, panoftalmías y oftalmías simpáticas, que por traumatismos, estafilomas opacos de la córnea, dolores glaucomatosos rebeldes y buftalmías.

Felizmente, en la actualidad, una reacción benéfica se ha despertado entre los oculistas, cuyo resultado será el precisar las indicaciones en que sea indispensable el sacrificio del globo ocular, y el mejorar la prótesis como lo ha iniciado ya el profesor Snellen, modificando los antiguos ojos artificiales, haciéndolos más adaptables y menos ofensivos para los tejidos en que se aplican.

Las operaciones mutilantes del ojo, que en mi concepto deben estudiarse en este trabajo, se pueden reducir en el fondo á tres: primera, enucleación del ojo; segunda, amputación parcial, y tercera, evisceración. La neurotomía ó neurectomía óp-

tico ciliar no vamos á tomarla en consideración, por haber sido desechada por la mayor parte de los cirujanos, á causa de los accidentes á que da lugar y de sus efectos curativos dudosos.

INDICACIONES PRECISAS DE LA ENUCLEACION.

El sacrificio del ojo se impone en algunos estados patológicos, de tal manera que no es posible reemplazarla en el estado actual de la ciencia por ninguna otra operación.

Cuando se desarrolla en el interior del ojo algún tumor de mala naturaleza, glioma de la retina, leucosarcomas de la coroides, del cuerpo ciliar ó del iris, etc., la indicación de quitar el ojo á la mayor brevedad posible se impone, y toda pérdida de tiempo ú operación parcial que deje restos de tejido maligno es un peligro real para la vida del enfermo.

Los tumores malignos de la parte anterior del ojo, sarcomas ó epiteliomas de la conjuntiva, sarcomas de la cornea ó de la esclerótica, etc.,cuando han invadido profunda y extensamente los tejidos del globo deben tratarse también por la enucleación, dejando las operaciones parciales para cuando dichas afecciones estén limitadas de tal manera, que puedan ser extirpadas completamente por alguna de ellas.

Los tumores retro-oculares, cuando son malignos, obligan también á la extirpación del globo ocular para abrir un camino extenso y poder llevar á cabo de manera completa la excenteración de la órbita. Cuando los tumores de esta región son pequeños y benignos pueden ser extirpados, conservando el globo del ojo, por la resección temporal de la pared externa de la órbita, que abre un camino fácil hacia la parte profunda. Esta útil operación es conocida con el nombre de "Operación de Krönlein."

Los muñones atróficos y dolorosos ya sean consecutivos á heridas accidentales ó quirúrgicas, deben tratarse por la enucleación, tanto más cuanto que en estos casos la esclerótica está retraída y existen con frecuencia depósitos huesosos en el interior, haciendo inútil cualquiera operación conservadora

Los ojos atróficos y dolorosos por traumatismos ó afecciones inflamatorias de las membranas internas, ya sea que contengan ó no depósitos huesosos, deben ser tratados por la enucleación cuando han provocado ya accidentes simpálicos, reservando para los otros casos la exenteración que deja un muñón más apropiado para la prótesis.

Es conocida de todos los oculistas la afección designada con el nombre de oftalmía simpática, que puede ser consecutiva á estados patológicos diversos que no es conveniente estudiar aquí. Esta terrible afección que desde el momento en que empieza á desarrollarse pone en peligro el ojo afectado, debe ser tratada con toda la energía con que se tratan los tumores malignos, por la enucleación del ojo simpatizante, siempre que esté abolida la visión de este último. Yo creo que ningún cirujano podría pensar, tratándose de esta afección cuyo mecanismo no está aún perfectamente conocido, en dejar algunas porciones del ojo con un fin estético; por pocos que fueran los peligros de desarrollo de dicha oftalmía.

Es cierto que la enucleación misma no es bastante en muchos casos para detener la oftalmía simpática, pero no hay razón alguna para preferir operaciones parciales que darían aún menos seguridad. Se cuentan en la ciencia muchos casos en que la enucleación y las inyecciones antisépticas en las vainas del nervio óptico enucleado ó en tejidos de la órbita, han dado resultados satisfactorios.

COMPARACION DESDE EL PUNTO DE VISTA DE LA MORTALIDAD ENTRE LA ENUCLEACION DEL OJO Y LAS OTRAS OPERACIONES QUE TIENDEN A REEMPLAZARLA.

Enucleación del ojo.—La enucleación del ojo es una operación perfectamente regularizada desde los trabajos de Bonet de Lyon, y que ha sido practicada en grande escala hasta estos últimos tiempos. Su benignidad desde el punto de vista de de los accidentes inmediatos y de los peligros para la vida es

verdaderamente extraordinaria, cuando se aplican para remediar afecciones no supurativas del ojo. El único accidente inmediato que puede venir es la hemorragia de la arteria central de la retina, fácil de remediar casi siempre, por una compresión sostenida por algún tiempo; los casos de hemorragia persistente que obligan á emplear medios hemostáticos más enérgicos, como la aplicación del termo ó galvano cauterio y aún la compresión inmediata del vaso sangrante, sólo se observan de cuando en cuando en individuos, hemofílicos ó arterio esclerosos. La curación se obtiene casi siempre en seis ú ocho días y causa en genèral muy pocos sufrimientos á los enfermos. No sucede lo mismo cuando se practica la enucleación en ojos panoftálmicos, pudiendo en estos casos causar la muerte, como lo demuestran las estadísticas que se han reunido en Europa, y pueden consultarse en la memoria respectiva, publicada por la Sociedad de Oftalmología del Reino Unido y en las del Congreso Internacional de Medicina, que se reunió en París el año de mil novecientos.

En esas memorias se encuentran relatados numerosos casos de muerte por meningitis consecutiva á la extirpación de ojos panoftálmicos, ya sea que la infección haya venido del exterior ó haya sido endógena. Los autores de las estadísticas hacen notar, con mucha razón, que los casos de muerte consecutivos á la enucleación, deben ser más numerosos que los que aparecen, por la tendencia que se tiene á ocultar los casos desgraciados.

En nuestro país no tengo yo conocimiento más que de un caso de muerte, debida á la enucleación de un ojo afectado de panoftalmía consecutiva á herida por instrumento contundente. El hecho pasó en el Hospital Militar de esta ciudad, en un soldado que fué operado por el Sr. Dr. Ricardo Vértiz. Se desarrolló una meningitis que causó la muerte del enfermo al tercer día de la operación. En la autopsia se encontró que se trataba de meningitis por propagación.

Exenteración del ojo.—La exenteración del ojo es una opera-

ción fácil de ejecutar, que se ha practicado en grande escala, desde 1884, en que Graeffe y con él otros cirujanos, la recomendaron por los casos de muerte que sobrevenían á consecüencia de la enucleación. La evisceración del ojo da lugar á algunos accidentes inmediatos, que son en general de poca importancia y que consisten sobre todo en cierto grado de irritación con edema conjuntival y en la eliminación de porciones más ó menos grandes de esclerótica; dependiendo esto último de la aplicación de antisépticos enérgicos que pueden producir la esfacela de este tejido poco vascular. La curación se obtiene en general en ocho ó diez días, siendo por lo mismo de duración mas larga que la enucleación.

Las estadísticas formadas desde el punto de vista de la mortalidad consecutiva á la evisceración, demuestran que los casos de muerte son muy contados. Tratándose de las intervenciones por panoftalmía de origen endógeno, se refieren algunos casos de muerte, siendo verdaderamente raros en las panoftalmías de origen exógeno y nulos cuando la operación se ha efectuado por otras causas.

Amputación parcial.—La amputación parcial del ojo es una operación perfectamente regularizada y que da muy rara vez lugar á accidentes inmediatos, los cuales consisten principalmente en escurrimientos sanguíneos fáciles de contener y en la expulsión de todo el contenido del globo por hemorragia expulsiva de la arteria central. La curación se obtiene en general en quince ó veinte días y causa pocos sufrimientos á los enfermos. La benignidad de la operación es completa, no habiendo, que yo sepa, en la ciencia, referido ningún caso de muerte á consecuencia de ella. Es de notarse que los muñones obtenidos con esta operación dan lugar con frecuencia después de muchos años, á accidentes que obligan á enuclearlos, y que consisten en la producción de placas huesosas coroideas, en dolores á veces intolerables y en accidentes de oftalmía ó de irritación simpática.

En resumen: la enucleación puede causar en algunos casos

la muerte, la extracción muy rara vez, y la amputación puede considerarse como absolutamente benigna.

COMPARACION DE ESTAS OPERACIONES DESDE EL PUNTO DE VISTA DE LA PRÓTESIS.

Enucleación.—La enucleación del ojo hecha por el procedimiento clásico, da lugar á un muñón hundido en la órbita, poco movible y hacia el cual se invierten los párpados, formándose en el superior un surco muy marcado, inmediatamente abajo del borde orbitario.

La irritación provocada por la inversión de las pestañas y la falta de funcionamiento de las vías lacrimales, hace que se formen constantemente secreciones muco-purulentas que exigen cuidados de aseo muy escrupulosos y repetidos. La prótesis por medio de las antiguas conchas ó de las modificadas de Snellen, deja mucho que desear por la inmovilidad del ojo y el hundimiento siempre muy perceptible del párpado superior.

Se ha tratado de mejorar los muñones obtenidos por la extirpación clásica del ojo, modificando el procedimiento por la fijación á la conjuntiva de los tendones de los cuatro músculos rectos, según lo ha indicado el Dr. Smith, y después de él, simplificando su procedimento, el Dr. Pfluger. Los muñones obtenidos así, se presentan, según este autor, en condiciones más favorables para disminuir el hundimiento y la inmovilidad del ojo artificial.

En 1886, Adams Frost tuvo la idea de insertar un globo de cristal en la cápsula de Tenon, siendo Lange quien en el año siguiente practicó muchas veces esta operación, usando esferas de celuloide, plata, vidrio, etc., habiéndose hecho desde entonces ensayos con diversas substancias orgánicas, como esferitas de esponja, de hueso, de carbón, de marfil, pelotas de cera, de seda, ojos de conejo, etc., sin que los resultados hayan sido muy favorables, por ser mayor el número de casos en que el cuerpo extraño es expulsado tarde ó temprano, que

aquellos en que se establece la tolerancia. El muñón que resulta en estos últimos casos es más conveniente para la prótesis, sobre todo si se tiene cuidado de unir los músculos á la conjuntiva, como lo ha indicado Smith.

Siguiendo esta misma vía, el Dr. Barraquer ha preconizado en mil novecientos uno la implantación de un injerto de tejido adiposo sobre la cápsula de Tenon, tomándola de la región glútea del paciente en el momento mismo de la operación, con las dimensiones aproximadas del globo ocular. Para darle más movimiento al muñón, recomienda amarrar una hebra de cat-gut en cada uno de los tendones de los músculos rectos en el momento de su sección, con el objeto de anudar sobre el injerto adiposo, el interno con el externo y el superior con el inferior, cubriendo en seguida todo con la conjuntiva El resultado de esta operación es dejar un muñón bien acojinado, bastante movible, siendo perfectamente tolerado este injerto grasoso. Yo he practicado *seis veces* esta operación y el resultado inmediato ha sido muy favorable, notándose solamente una reacción local bastante marcada. Falta saber si la grasa permanece indefinidamente ó se reabsorbe con las enfermedades ó el transcurso de los años.

El Dr. Webster Fox, ha sugerido la idea, para mejorar la prótesis en los casos en que el globo del ojo ha sido quitado en un tiempo ya lejano, de cortar la conjuntiva y los otros tejidos orbitarios hasta cierta profundidad por medio de una incisión horizontal, disecando la conjuntiva por todos lados en cierta extensión y después de haber detenido la hemorragia, sepultar una esferita de vidrio en la foseta así obtenida, suturando por encima la conjuntiva. Tengo la convicción de que usando en este procedimiento un fragmento de tejido adiposo en vez de la esfera de cristal, se tendrían resultados más satisfactorios; pues como lo he indicado ya, dicho tejido cuando se injerta en condiciones favorables, es siempre tolerado, mientras que con las otras substancias orgánicas ó inorgánicas que se han usado con el mismo objeto la regla es su eliminación.

Exenteración.--La exenteración del ojo deja un muñón menos hundido y más movible que el de la enucleación, puesto que se conserva la esclerótica y con ella las inserciones musculares, difiriendo sin embargo poco, sobre todo cuando ha pasado mucho tiempo del de la enucleación.

Con la idea de mejorar estos muñones, el Dr. Mules ha propuesto insertar dentro de la esclerótica, inmediatamente después de vaciar con cuidado el contenido del ojo, y detener la hemorragia, una esferita de vidrio, suturando sobre ella la herida esclerotical y la conjuntiva. Se han ensayado esferitas de plata dorada, de aluminio, etc., ya cerradas, ya perforadas, según la predilección de los operadores. En muchos casos estas esferitas no son toleradas y se verifica la eliminación después de un tiempo más ó menos largo, citándose por otra parte muchos casos en que ha quedado en su lugar por cuatro, cinco, siete y once años. La curación es larga (veinte días por término medio) sufriendo de un modo constante los enfermos algunos dolores y reacción local más ó menos intensa.

El Dr. Barraquer, ha preconizado un procedimiento que consiste en seccionar la córnea y una parte de la esclerótica en el sentido horizontal, vaciar cuidadosamente por esa incisión todo el contenido del globo del ojo y después de detenida la hemorragia, llenar la cavidad con fragmentos de tejido adiposo tomados de la región glútea del paciente, suturando en seguida la incisión esclero-corneal.

Yo he practicado *doce veces* la exenteración del ojo con escisión de la córnea, llenando la cavidad esclerotical con tejido adiposo, haciendo un doble plano de suturas en la esclerótica y en la conjuntiva, y el resultado ha sido siempre favorable, presentándose solamente como incidente un edema subconjuntival muy marcado, acompañado de dolores los primeros días de la operación. El primer enfermo que operé, que fué un ingeniero, tenía un estafiloma opaco de la córnea, con fenómenos glaucomatosos y la intervención la llevé á cabo sin ningún accidente, valiéndome de la anestesia local obtenida, pa-

ra la exenteración por instilaciones de clohidrato de cocaína al 5 por ciento y de dos inyecciones de un gramo de solución al centésimo, una subconjuntival y la otra retro-ocular. La anestesia de la región glútea de donde fué tomado el tejido, para llenar la cavidad esclerotical, se hizo igualmente inyectando solución de clorhidrato de cocaína en el espesor del dermis. El enfermo sintió en los primeros días dolores intensos y al quitarle la primera curación, encontré un edema conjuntival que había provocado un ectropión completo del párpado inferior; los dolores cesaron muy pronto y la herida se cicatrizó á los ocho ó diez días, persistiendo el edema conjuntival de una manera desesperante sin que se lograra hacerlo desaparecer por la comprensión empleada metódicamente. Desesperado con el estado del enfermo y teniendo la seguridad de que el edema no era debido á una infección, supuse que las causas productoras eran la acción mecánica por el volumen de la grasa y la vivacidad de los fenómenos de reacción vital por su naturaleza organizada, y que podrían modificarse disminuyendo el tamaño del injerto. Abrí el muñón horizontalmente y encontré la grasa perfectamente adherida á la esclerótica, resistiendo á las tracciones ejecutadas con objeto de extraerla, y obligándome por último á resecar por pequeños fragmentos, por medio de las tijeras, la cantidad que juzgué conveniente. Esto trajo como por encanto la desaparición del edema conjuntival, quedando el muñón en magníficas condiciones para la prótesis. Con esta enseñanza en el segundo enfermo, que fué operado en el Hospital francés con asistencia del Dr. Baumgarten, jefe del establecimiento, seguí la misma técnica que en el anterior, teniendo cuidado de disminuir el volumen del injerto adiposo. Este enfermo había sufrido una herida que le trajo como consecuencia la pérdida del ojo por iridociclitis. Las consecuencias de la operación fueron benignas, obteniéndose un muñón indoloro, voluminoso y con bastantes movimientos para la prótesis. Los resultados de las otras operaciones en que he seguido la misma técnica, han sido igualmente satisfactorios.

Los muñones obtenidos, tanto por la operación de Müles, cuando se logran, como por la operación de Barraquer, son muy superiores á los que se obtienen por los procedimientos combinados de enucleación.

Amputación parcial.—La amputación parcial del ojo se hace por procedimientos diversos que difieren entre sí, sobre todo por la colocación de las suturas. Después del procedimiento antiguo, que consistía en quitar el segmento anterior del ojo dejando la herida abierta, vino la operación de Crittchett, en la cual se colocan primera las agujas que van á servir para pasar los hilos de sutura, atravesadas en el segmente anterior del ojo, de arriba á abajo, á distancias regulares de la región ciliar; se extirpa en seguida la córnea dejando salir el cristalino y extrayendo el iris y sus restos, con pinzas, se pasan violentamente las agujas que arrastran los hilos y se sutura la herida.

Como es un grave inconveniente que los hilos de sutura atraviesen por la región ciliar, Knapp ha recomendado una sutura episcleral, De Wecker una sutura conjuntival en bolsa y Panas un procedimiento especial que llama keratectomía total combinada. En este procedimiento se comienza por atravesar de parte á parte el limbo esclero corneano en su diámetro vertical con una aguja de Reverdin, se reseca en seguida la córnea en el limbo, se extrae el cristalino y el iris ó sus restos por medio de pinzas, y colocando un hilo en el eje de la aguja se pasa la primera sutura que se aprieta inmediatamente, afrontando así la herida escleral, y para acabar el afrontamiento se hace otra sutura de cada lado de la primera y se resecan las dos pequeñas salientes de la esclerótica que se forman lateralmente, para darle más regularidad al muñón. Este queda en muy buenas condiciones por su volumen, su forma y su movilidad.

Rochon-Duvigneaud ha descrito también un procedimiento de amputación parcial, que consiste en seccionar el segmento anterior del ojo en el espacio que queda entre las inserciones

anteriores de los músculos rectos y el cuerpo ciliar; es decir, resecando la córnea y una parte de la esclerótica con dicho cuerpo. Se tiene cuidado, al hacer el corte, de extenderse un poco más en el sentido horizontal que en el vertical, para darle una forma elíptica, asegurando de esta manera la coaptación de la herida y la regularidad del muñón que queda un poco más pequeño que el que se obtiene por el procedimiento anterior, pero en buenas condiciones para prótesis.

ESTUDIO COMPARATIVO DE ESTOS PROCEDIMIENTOS DESDE EL PUNTO DE VISTA DE SUS INDICACIONES.

Dejando á un lado las indicaciones precisas de la enucleación que estudiamos al principio, pueden presentarse otros estados patológicos que antes eran tratados también por la enucleación y que actualmente, gracias á los progresos de la oftalmología, se curan en mejores condiciones con operaciones parciales.

Las panoftalmías que se trataban casi todas por la enucleación, se tienetendencia actualmente á aplicarles la exenteración que da lugar á menos accidentes y deja mejores muñones para la prótesis. Cuando la infección es muy profunda, Lapersone ha recomendado, para hacer más segura la intervención, el procedimiento que denomina exenteración ígnea y que consiste en cortar la córnea crucialmente y sin tocar las membranas, introducir en la cavidad ocular un termocauterio enrojecido al blanco para destruir metódicamente con él los tejidos contenidos en el globo, sacando las partes carbonizadas con una inyección de sublimado ó de cianuro de mercurio. Con este procedimiente se pueden curar las infecciones graves y detener los flemones incipientes de la órbita.

Los estafilomas opacos de la córnea y la buftalmía, deben ser tratados, en mi concepto, por la exenteración con implantación de tejido adiposo, pues si bien es cierto que la amputación parcial en estas condiciones da un resultado inmediato

muy halagador, la experiencia enseña que con mucha frecuencia se tienen que extirpar más tarde los muñones obtenidos por este procedimiento. Debe hacerse una excepción, sin embargo, cuando se trata de niños, en los que hay que conservar los tejidos del ojo en su mayor grado de integridad posible, para favorecer el desarrollo de la región, pues sabido es que cuando se mutila profundamente el ojo en los primeros años de la vida, se detiene notablemente el desarrollo de la órbita.

El glaucoma absoluto cuando produce dolores muy intensos que no ceden á los medios habitualmente recomendados, obliga con frecuencia al cirujano á recurrir á operaciones mutilantes. Creo que en estos casos no se debe recurrir nunca á la enucleación, ni á la amputación parcial, siendo en mi concepto, la excenteración con la implantación de tejido adiposo el procedimiento que debe preferirse.

Los cisticercos del interior del ojo, cuando no han sido tratados oportunamente por la extracción del parásito, llegan á producir fenómenos de intolerancia que obligan á recurrir á operaciones mutilantes. En estos casos el tratamiento que me parece indicado es la exenteración combinada con la implantación de tejido dentro de la esclerótica.

Para concluir hubiera deseado presentar un cuadro estadístico de las operaciones más ó menos mutilantes del ojo que he practicado durante los veinte años que llevo de ejercer la oftalmología, con la indicación de las causas que la han motivado y el resultado final desde el punto de vista de la prótesis; no habiendo podido hacerlo por circunstancias ajenas á mi voluntad, debo, sin embargo, hacer constar, como dato general, que en ningún caso, tratándose de dichas intervenciones se han presentado accidentes mortales ni de oftalmía simpática que pudieran referirse á la operación.

Doy las gracias á la docta Sociedad de Oftalmología por haberme honrado con el nombramiento de relator y á la ilustrada concurrencia que me escucha por haberme prestado su atención.

Discusión de los Informes de los Dres. López y Vélez.

El Dr. Uribe Troncoso, manifestó que el tema á discusión era sumamente interesante y que los Informes tenían el mérito de presentar la cuestión de las implantaciones de grasa desde su verdadero punto de vista: los resultados prácticos que con ellas se obtienen. La estadística del Dr. Fernando López comprende 12 casos de injerto de grasa en la cavidad esclerotical y 6 en la cápsula de Tenón y la del Dr. Vélez 6 casos de injertos diversos, todos con feliz éxito, tanto en lo que se refiere á la tolerancia del injerto, como al resultado protético ulterior. El mismo Dr. Barraquer, autor del método, no ha vuelto á publicar nada sobre este punto, y es seguramente de felicitarse tanto á los ponentes como á la Sociedad misma por lo numeroso de las estadísticas, así como por haberse precisado mejor las indicaciones y mejorado la técnica. Refiriéndose á uno de los casos citados en la memoria del Dr.Vélez, que fué operado hace un año y un mes, subsistiendo el éxito obtenido hasta el presente, él cree que puede ya juzgarse con más probabilidad del resultado definitivo de las implantaciones de grasa.

Opina que la operación del Mules está llamada á desaparecer por las dificultades de cicatrización, el peligro de expulsión del globo de vidrio, etc.; en cambio cree que el injerto de grasa por ser más fisiológico es bien tolerado, bien nutrido y entrará quizá en breve en la práctica usual de la Cirugía Ocular. Que el método Gersuny, citado por el Dr. Vélez es de difícil aplicación en la práctica y que se han citado ya casos de muerte por embolia grasosa.

Se encuentra publicada la historia de un niño que el Dr. Uribe operó haciendo una implantación de grasa, con feliz éxito.

El Dr. Rafael Silva dijo: que este tema era de gran interés práctico y que por eso había sido propuesto como tema de estudio, refiriéndose especialmente á los injertos de grasa. Considera tres puntos en esta cuestión: 1o., el referente á la vida del enfermo; 2o., al porvenir del ojo sano, y 3o., el de la prótesis.

1er. punto, las operaciones en el segmento anterior del ojo están desprovista de la gravedad, si se practican asépticamente y estando en perfecto estado la parte posterior del ojo. Sus indicaciones son limitadas, pues sólo se aplican á los estafilomas localizados en la córnea y al glaucoma absoluto doloroso. Si el estafiloma se ha extendido á la región ciliar, sólo estaría indicada la operación de Rochon Duvigneaud, que es premuscular y retrociliar.

La evisceración es una intervención poco grave, supuesto que sólo se han registrado 3 casos de muerte consecutiva y no todos directamente imputables á ella, como lo ha hecho observar Pflüger. Sus indicaciones son muy extensas y la más importante es la de la panoftalmía, pudiendo ser simple ó ígnea como lo ha recomendado Lapersone.

La enucleación es la operación que presenta mayor mortalidad;

pero en la mayor parte de los casos se trata de accidentes inflamatorios graves, como en la panoftalmía. Sus indicaciones rivalizan con las de la evisceración, teniendo una supremacía absoluta en los casos de tumores malignos ó de oftalmía simpática. Así, pues, en condiciones iguales de asepsia, la amputación del segmento anterior del ojo, es una operación benigna, un poco menos la evisceración y más peligrosa la enucleación.

2o. punto: los fenómenos simpáticos son los irritativos ó funcionales y los inflamatorios ó infecciosos, que constituyen la verdadera oftalmía simpática.

Para los primeros rivalizan en valor curativo la enucleación y la evisceración, aun cuando se trate de la forma irritativa grave de Donders; pero tratándose de la verdadera oftalmía simpática, sea que se acepte la teoría patogénica de la emigración bacteriana, de la neuritis óptica ó ciliar, que se acrimine la circulación general ó las vías linfáticas ó que se adopte la teoría mixta de Schmidt Rimpler y Panas, hay un fondo común á todas ellas y es que se trata en esos casos de una infección cuyo origen está en el ojo simpatizante, siendo éste el punto de partida y el responsable de los accidentes que se desarrollan en el ojo simpatizado.

La enucleación es la operación que por ser más radical presenta más garantías, aunque sin tener una influencia decisiva para la salvación del otro ojo y se comprende que tratándose de un enemigo tan terrible como la oftalmía simpática, la evisceración, y con ella las demás operaciones siendo más conservadoras, tengan menos acción sobre él.

Ninguna de estas operaciones evita de un modo infalible la aparición de la oftalmía simpática, pero se ha observado que ésta, si se presenta, es menos tenaz cuando aparece después de la enucleación y la evisceración que cuando es originada por un muñón atrófico ó consecutivo á una amputación.

En heridas graves con pérdida de la visión que puedan dar nacimiento á la oftalmía simpática, la evisceración está indicada dentro de las tres primeras semanas; pero pasado este tiempo ó cuando la esclerótica está extensamente desgarrada, la indicación de la enucleación es formal.

3er. punto. El resultado inmediato de los muñones en las amputaciones del segmento anterior del ojo es superior al de la evisceración, y el de ésta á los de la enucleación.

Con el tiempo los primeros pueden sufrir alteraciones graves; muñones en fardo, osificaciones ó incrustaciones calcáreas, etc., que predisponen á la oftalmía simpática; en cuanto á los de la evisceración, algunas veces se atrofian y los resultados definitivos no son sensiblemente superiores á los de una enucleación en la que se ha tenido la precaución de suturar convenientemente los músculos á la conjuntiva. Con un fin estético se ha tratado de mejorar los muño-

nes de la enucleación y de la evisceración implantando en el seno de su cavidad esferitas de vidrio (operaciones de Mules, de Adams Frost y Lang), así como una multitud de substancias metálicas orgánicas ú organizadas. Ultimamente Barraquer realizó el ideal de Lagrange, buscando una substancia organizada, la grasa que realiza el desideratum que se tratado de llenar por tanto tiempo.

El Dr. Silva está perfectamente satisfecho de los resultados obtenidos con la grasa, y juzga que el procedimiento del Dr. López perfecciona el método de Barraquer. Se muestra poco entusiasta de las inyecciones de vaselina ó parafina en estos casos.

El Dr. Gama cree que el tiempo transcurrido en las operaciones practicadas por los Dres. López y Vélez no es suficiente para juzgar de su resultado definitvo y teme que el pelotón grasoso implantado pueda sufrir una reabsorción. Opina que el cirujano debe elegir el método qué le parezca más conveniente dadas las circunstancias de cada caso; pero que en algunos se impone de un modo imperioso determinado método.

En cuanto á los muñones, considera como los más perfectos los que resultan de la amputación del segmento anterior, puesto que él tiene enfermos que han conservado su muñón intacto por 25 ó 28 años y sin que se hayan producido accidentes ningunos. Considera como un recurso útil las implantaciones grasosas.

Dr. L. Chávez. Se muestra partidario de los esfuerzos hechos, con el objeto de mejorar la prótesis ocular. Cree que el resultado definitivo de ésta está subordinado en buena parte á la cantidad de conjuntiva de que se puede disponer, siendo muy diversas las consecuencias si se trata de la enucleación de un ojo de tamaño normal que cuando se opera sobre un ojo atrofiado y pequeño. Aconseja para juzgar científicamente del resultado definitivo, el empleo de los instrumentos propios para medir la excursión de los movimientos del ojo artificial.

Dr. A. Chacón. Se han exagerado en su opinión los peligros de las amputaciones parciales del ojo, pues los accidentes inmediatos de origen séptico no son de temerse. El ha operado siguiendo los procedimientos de Critchett y Panas, con muy buenos resultados, teniendo éstos la ventaja de conservar las inserciones musculares normales y la forma del globo ocular.

Los procesos inflamatorios agudos del ojo, hacen sufrir mucho al principio, pero destruyendo la supuración los tejidos oculares, al ser expulsados dan mayor garantía contra la oftalmía simpática. Las iridocoroiditis crónicas, que por lo pronto son menos dolorosas, acaban por atrofiar el ojo, y con frecuencia se encuentran en él incrustaciones calcáreas que algunos toman por verdaderas osificaciones. Estas degeneraciones predisponen á la oftalmía simpática.

En cuanto á la enucleación la considera como una operación brutal, puesto que es la más mutilante y cree que es vergonzoso practicarla sin las indicaciones más completas.

Discusión del trabajo del Dr. P. de Obarrio. (Publicado en el número anterior.)

El Dr. Rafael Silva, dijo que el tratamiento del terigión fácil en la generalidad de los casos, era un problema difícil de resolver en algunos otros, ya sea por su enorme extensión ó por la tenacidad de la reproducción; pero que siempre estaba fundado en las diversas teorías patogénicas sobre dicha afección, las que siendo muy variables como numerosos los procedimientos operatorios aplicados al verdadero terigión podían clasificarse del modo siguiente:

1o. *Método de escisión.* Desde los antiguos que consideraban al terigión como un tumor maligno y que lo extirpaban como tal, es necesario llegar á Cocchus que aplicó el primero la extirpación seguido de suturas.

La escisión romboide seguida de suturas de los bordes de la herida es el método seguido por Arlt, Panas, Galesowsky, Terson, etc., recomendando este último las suturas epiesclerales.

2o. Desviación (procedimiento de Desmarres) ó trasplantación del terigión, previamente dividido en dos partes iguales, seguido de autoplastía por deslizamiento conjuntival doble. (Procedimiento de Knapp.)

3o. Método en que se sepulta el terigión con involución. (Procedimiento de Galezowsky y de Bettman, de Chicago), ó en los que se deja atrofiarse por simple rechazamiento. (1er. procedimiento de Arlt, el de Pagenstecher y el de Czermarck.)

4o. Método de atrofia por ligadura, (Szokalski) y de alargamiento por interposición conjuntival. (Procedimiento de Gayet.)

5o. Autoplastia por un fragmento de mucosa (Klein) ó de piel (Hotz).

Todos estos procedimientos aplicables según la extensión del terigión tienen un punto de contacto: que la conjuntiva al deslizar para cerrar la brecha producida por la escisión del terigión produce un tejido cicatricial colocado precisamente al nivel de la parte interna del diámetro horizontal de la córnea. Ahora bien, sea que las mismas causas ocasionales sigan produciendo sus efectos (irritación por los polvos atmosféricos, pinchamiento de los bordes palpebrales, etc., etc.), ó que por causas desconocidas se inicie la reproducción del terigión, ésta es favorecida desde el momento en que el tejido cicatricial y con él los vasos desembocan precisamente en el punto en que la córnea ha sido ya tocada y que es por lo mismo más apta para ser invadida por el nuevo terigión.

Suplica á su maestro el Dr. López presente su nuevo procedimiento el que calificó de modesto y útil: Modesto porque no pretende poner al abrigo de la producción de un modo infalible y útil, porque quitando el terigión, favoreciendo la coaptación de la herida y alejando el tejido de cicatriz y los vasos de la parte invadida de la

córnea, reune á todas estas ventajas la de ser fácil de ejecutar y dar un buen resultado desde el punto de vista estético.

El Dr. F. López hace la siguiente comunicación acerca de sus procedimientos operatorios en el terigión.

Extirpación del terigión seguida de autoplastia por desdoblamiento y deslizamiento de la conjuntiva.

Hecha la asepsia rigurosa de la región, se instilan en la conjuntiva algunas gotas de solución de cocaina al 5 por ciento y de adrenalina al 1 por mil, se coloca el blefaróstato y se procede á la operación.

Se toma con una pinza fina de dientes el vértice del terigión y levantándolo ligeramente se desprende á pequeños cortes con un bisturí fino ó con un cuchillo de catarata, de toda su implantación corneal, teniendo especial cuidado de no dejar ningún fragmento de tejido opaco adherido á la córnea, la cual debe verse transparente. Si á pesar de la disección cuidadosa quedasen pequeños fragmentos sobre el lugar de implantación en la córnea, es conveniente destruirlos valiéndose de la raspa ó de la cauterización ígnea. Llegando la disección al limbo esclereo-corneal se deja el cuchillo y con una tijera fina se desprende el terigión hasta su base y por medio de dos cortes angulosos, uno superior y otro inferior a, e, d y b, c, f, fig. 1, se reseca la masa carnosa y se hace una pequeña compresión por cierto tiempo para detener la hemorragia.

Tomando con la pinza la herida conjuntival inferior hacia su parte media, se levanta ligeramente y con la misma tijera se practica una pequeña incisión h, c, fig. 1, á dos milímetros del borde de la córnea y paralelamente á ella, y se procede en seguida á despegar la conjuntiva del borde inferior de la herida, deslizando las tijeras cerradas abajo de dicha membrana para movilizarla en una extensión más ó menos grande, como lo indica la area sombreada de la fig. 1.

Después que se ha detenido completamente la hemorragia, se procede á suturar la herida, para lo cual se hace uso de agujas finas, redondas y curvas, provistas de hilos apropiados de seda ó de cát-gut. Para pasar el primer punto, que es el más importante, se introduce la aguja, atravesando la conjuntiva en el punto h inmediatamente afuera de la pequeña incisión c, é introduciéndola de nuevo en el labio superior de la herida en el punto a, se toma al mismo tiempo que la conjuntiva el tejido episcleral y se acaba de pasar el hilo. Anudando los dos cabos se ve que la línea curva b, c, h, del labio inferior de

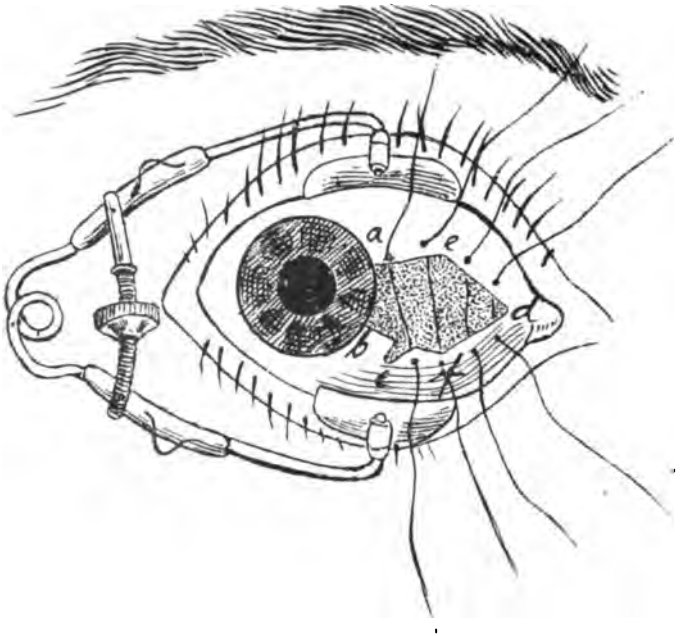

Figura 1.

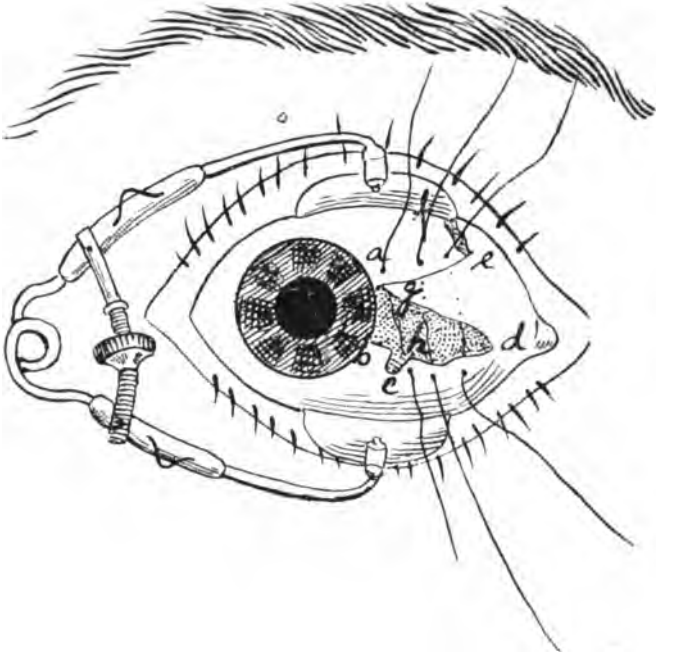

Figura 2.

DR. FERNANDO LOPEZ.

Extirpación del terigión seguida de autoplastía por desdoblamiento y deslizamiento de la conjuntiva.

la herida no sólo desliza hacia el punto a, sino que se desdobla tendiendo á hacerse rectilínea y aplicándose de una manera perfecta al limbo de la córnea, sin tender á montarse sobre esta membrana. Se hacen de la misma manera otros dos ó tres puntos de sutura á distancias regulares en el resto de la herida, cuidando de tomar en el labio inferior la conjuntiva solamente y en el superior esta membrana y el tejido episcleral. Esta maniobra tiene por objeto que la conjuntiva del labio inferior de la herida sea la que deslice hacia el superior, que queda con cierta fijeza, por apoyarse las suturas en el tejido episcleral. El resultado final de esta operación es la sustitución del terigión por conjuntiva sana, quedando una cicatriz lineal oblicua de a á d, fig. 1, situada, por lo mismo, fuera de la implantación de terigión y protegida por el párpado superior.

Es muy conveniente que el operado mantenga sus ojos en la mayor quietud durante la cicatrización para evitar que con los movimientos las suturas se desarreglen y la cicatrización se haga de un modo defectuoso, lo cual comprometería el éxito.

Extirpación parcial del terigión, desviación de la parte conservada y autoplastía por desdoblamiento y y deslizamiento de la conjuntiva.

Cuando el terigión es voluminoso es conveniente no extirparlo en totalidad, porque la pérdida de substancia es muy considerable y difícil de llenar por deslizamiento de la conjuntiva. Para estos casos recomiendo el procedimiento siguiente que está ilustrado por la fig. 2.

Se desprende el terigión de su inserción córnea con las mismas precauciones que hemos indicado anteriormente y se practican en seguida dos incisiones a e, y b d, para poder desprender la masa carnosa, dejándola adherida solamente por su base e d. Por medio de las tijeras se quita la porción g, d, b, quedando por lo mismo una lengüeta de terigión g, e, d, adherida por su base.

Se practica una incisión e f y dejando abrir ampliamente los labios de ella, se aplica en la superficie cruenta la lengüeta de terigión que se ha conservado, fijándola con puntos de sutura.

La pérdida de substancia que queda en el lugar que ocupaba el terigión, se trata de la misma manera que en el procedimiento anterior, siendo el resultado final muy semejante.

Dr. Alonso. Dice que el procedimiento del Dr. López es una prueba más de su ingenio y reconocida habilidad artística como ope-

rador. Cree que las suturas son muy buenas cuando son epiesclerales, como las practica siguiendo el procedimiento de Terson, al que vió operar en París.

Dr. Galindo. Dice que no tenía conocimiento del procedimiento del Dr. López y cree que evita seguramente la reproducción, supuesto que coloca conjuntiva nueva en contacto con la córnea, sin montarse sobre ella, y que aleja la cicatriz del diámetro horizontal. En los casos que ha operado ha visto algunas reproducciones.

Dr. Uribe Troncoso. Habló del procedimiento que emplea Webster Fox, el que hace una tracción sobre el cuello del terigión por medio de un gancho de estrabismo pasado debajo y una vez desgarrado despega la conjuntiva en su borde inferior introduciendo allí el terigión para fijarlo debajo de esta membrana, hasta que la cabeza quede en el diámetro vertical de la córnea, suturando la conjuntiva sobre él. Dice haber operado siguiendo esta técnica y no haber quedado muy satisfecho de ella por dejar una masa carnosa poco agradable á la vista. Conviene en las ventajas del procedimiento del Dr. López y le pregunta si ha observado algunas reproducciones en sus operados.

Dr. López. Hasta ahora los enfermos que ha podido seguir, están completamente curados; pero no podría afirmar que los demás estén en iguales condiciones porque los ha perdido de vista y no han vuelto á la consulta. La reproducción es algunas veces fatal é inexplicable, como sucedió en un joven que fué operado por Galezowsky Knapp, él y algunos otros, sin que ninguno haya obtenido la curación radical. Recuerda otro caso de un terigión enorme que después de operado, reapareció bajo la forma de una masa de apariencia sarcomatosa que ha inmovilizado el globo ocular y que no se ha resuelto á operar ya á pesar de la confianza que tiene á los injertos.

Terminó dando las gracias á sus compañeros y principalmente á su discípulo el Dr. Silva por la parte que ha tenido en el procedimiento que presentó.

Insiste en las suturas epiesclerales.

Dr. Chávez. Se felicita de haber escuchado el procedimiento del Dr. López y dice que desde 1891 vió practicar uno semejante en los Estados Unidos, por el cual opera desde entonces. En este procedimiento después de cortar el terigión se hace una incisión vertical que parte de la conjuntiva adherida á la córnea en el labio inferior de la herida y después de despegar ésta se sutura al otro labio, que como ha quedado *in situ*, realiza la idea del Dr. López de llevar lo más alto que sea posible, el tejido cicatricial consecutivo á la sutura de la herida. (Procedimiento de Derville.)

El caso citado de reproducción frecuente del terigión, fué operado por él mismo, antes de acompañar al Dr. Galezowsky en su intervención. Desecha la cauterización ígnea del terigión y recomienda la raspa cuidadosa del lugar en que se implantaba en la córnea, atribuyendo á la primera mayores facilidades para la reproducción.

El Dr. R. Silva dijo que el mérito del procedimiento del Dr. López consiste en el desdoblamiento de la conjuntiva y no en un deslizamiento de ella como en el procedimiento descrito por el Dr. Chávez, deslizamiento que mientras más extenso sea, predispone más á que se monte la conjuntiva sobre la córnea; mientras que al desdoblarse aquella teniendo como base de su excursión la adherencia normal de la conjuntiva restante á la córnea, venía á abrazar esta última con un tejido completamente sano, favoreciendo la coaptación perfecta, abreviando la cicatrización y asegurando un resultado completo.

En el segundo procedimiento, aplicable á los terigiones extensos, se utilizan las mismas ventajas del desdoblamiento, aprovechando solamente la mitad del terigión, lo que lo distingue del procedimiento de Desmarres en que trasplanta todo el terigión y de el de Knapp en que se trasplantan las dos mitades, una arriba y la otra hacia abajo.

Da las gracias el Dr. López por las benévolas frases que le ha dirigido y no acepta la participación que bondadosamente le atribuye.

El Dr. José de J. González felicitó al autor del procedimiento y dice que en 25 enfermos que ha operado en su práctica por los métodos usuales sólo ha observado 2 casos de reproducción.

DR. RAFAEL SILVA, 1er. Secretario.

DE LA DISPOSICION ANATOMICA DEL CANAL NASAL EN EL NEGRO QUE EXPLICA SU MENOR PREDISPOSICION A LAS AFECCIONES DE LAS VIAS LAGRIMALES. [1]

POR EL DR. JUAN SANTOS FERNANDEZ.

HABANA.

I

La primera vez que nos ocupamos de la amplitud del canal nasal en el negro lo hicimos [2] en la Sociedad Antropoló-

1 Trabajo leído en el XIV Congreso Internacional de Medicina. Madrid, Abril de 1903.

2 De las enfermedades de los ojos en las diversas razas que habitan la Isla de Cuba.—Sociedad Antropológica de la Habana. 1878. Clínica de Enfermedades de los ojos del Dr. J. Santos Fernández. 1 vol.—1879.—Paris.

gica de la Habana, al estudiar las Enfermedades de los ojos en las diversas razas que habitan la Isla de Cuba.

Nuestra investigación no fué entonces anatómica sino clínica; en el número de enfermedades del canal lágrimo nasal resultaba exiguo el que correspondía á los negros, como puede verse en el siguiente cuadro entonces publicado. (Cuadro I).

Sólo conocimos la afirmación del Dr. Sous [1] en una de sus ecciones de Oftalmología, de aquel año próximamente, del que el canal nasal del negro era más amplio que el del blanco, pero sin la confirmación anatómica.

Posteriormente en las diversas estadísticas, que acerca de las enfermedades de los ojos hemos publicado, resaltaba el hecho clínico observado desde el primer momento, muy especialmente en la que acompañaba la memoria respecto de las enfermedades de los ojos en los negros y mulatos, presentada en el XIII Congreso Internacional de Medicina celebrado en Paris en Agosto de 1900.

Faltaba, pues, el dato anatómico y éste es el que podemos ofrecer hoy de mano maestra, gracias á la ayuda poderosa que nos ha prestado el joven é inteligente catedrático de Anatomía de la Facultad de Medicina de la Habana Dr. D. José Antonio Presno y Bastiony á quien nos complacemos en dar las gracias más cumplidas por lo importante y principal de su cooperación en este trabajo.

Aquella tiene de interesante no sólo la labor técnica que es valiosa sino el haber escogido suficiente número de cadáveres de negros africanos, en un país en que la trata hace ya tiempo que se extinguió y los negros africanos por consiguiente no son ya abundantes.

Si se hubiesen necesitado cadáveres de negros nacidos en el país ó de mestizos la tarea hubiera sido más fácil, pero el Dr. Presno no escatimó molestias para que los ejemplares en que apoyo mi trabajo ofrecieran el testimonio claro de la tesis que sustento.

1 Dr. G. Sous, de Bordeaux.

CUADRO DE LAS ENFERMEDADES DE LOS OJOS, SEGUN LAS RAZAS Y NACIONALIDADES

CUADRO I. *AFECCIONES.*

RAZA	NACIONALIDAD	Vías lagrimales	Escleróticas	Párpados	Músculos motores	Conjuntiva	Cornea	Iris	Cristalino	Cuerpo vítreo	Coroides	Retina y nervio óptico	Refracción	Acomodación	Globo ocular	Orbita
RAZA BLANCA	Peninsulares 920	41	8	56	22	154	221	49	144	18	23	156	85	13	30	2
	Insulares 1980	49	9	166	97	398	522	55	263	30	61	168	251	45	57	8
	Canarios 162	13	1	9	4	28	39	7	33	2	5	29	8	2	6	3
	Europeos — Latinos 30	1	.....	.....	.....	8	7	1	4	1	.....	5	3	.....	1	.....
	Europeos — Anglo-sajones	.....	.....	.....	1	2	2	.....	4	.....	.....	3	3	2	.....	.....
	Americanos — Latinos	1	.....	.....	.....	5	2	3	3	.....	4	4	3	.....	.....	.....
	Americanos — Anglo-sajones	.....	.....	.....	.....	2	3	.....	2	.....	2	.....	2	.....	.....	.....
Mestiza	Pardos 181	2	7	5	8	36	71	6	10	1	2	25	11	2	2	1
NEGRA	Negros criollos 352	6	.....	15	14	36	140	12	26	4	11	70	12	9	21	2
	Africanos 100	1	.....	5	2	12	19	1	22	1	8	32	2	.....	3	1
Amarilla	Chinos 52	.....	.....	3	.....	12	23	1	2	.....	1	4	1	.....	5	.....

Pero antes de entrar de lleno en la descripción de los ejemplares anatómicos, que dejarán para siempre demostrado con hechos indiscutibles que el canal nasal del negro es más ancho y corto que el del blanco, expondré algo sobre Antropología del negro y la Anatomía y Fisiología del aparato lagrimal en general.

II

ANTROPOLOGÍA.

Es sabido que la mayoría de las razas son producto complejo de las razas primitivas y cada día, dado el movimiento vertiginoso de los hombres, por efecto de las fáciles comunicaciones, esta complejidad aumentará. No obstante, aun cuando los tipos étnicos fundamentales del cráneo sean de cierto modo puras abstracciones, se han admitido los tres tipos ya conocidos que corresponden á los tres grupos humanos más caracterizados y más distintos, que son: blancos, amarillos y negros.

Es tan poco lo que acerca del aparato ocular en el negro, desde el punto de vista antropológico, se consigna en los Anales de la Ciencia, que el sabio profesor de Oftalmología de la Facultad de Paris, recientemente fallecido, el Dr. Panas [1] se limita á decir: "La separación de los canales nasales partiendo de su inclinación sobre el plano medio varía según los sujetos y las razas." Pouteau afirma que esta separación es mayor en los individuos de nariz corta y achatada. Se han señalado como predispuestos á la estrechez del canal á los de la raza semita por su nariz arqueada.

Después de hojear algunas obras de Antropología nos dirigimos al Catedrático de la asignatura de la Universidad de la Habana para que nos facilitase algunos datos bibliográficos á propósito del canal nasal en el negro y el Dr. Montané que desde hace un cuarto de siglo se ocupa en la Isla de Cuba de la Antropología y que por su competencia reconocida desem-

1 Traité des maladies des yeux por Ph. Panas. Paris 1894. Pg. 118. t. 2.

peña la cátedra especial á que hemos hecho referencia, nos dice en una carta: "Después de recorrer setenta y siete tomos relativos á las ciencias antropológicas y el Boletín de la Sociedad Antropológica, desde su fundación, sólo encontré en el Tomo 3º, Pág. 301, 1868, en la memoria "Sobre los negros," de Pruner Bey lo siguiente: "El canal lagrimal de los negros es ancho y formado exclusivamente por la apófisis montante del maxilar."

Aun prescindiendo de datos relativos al canal nasal en el negro, los que se refieren al cráneo, cara é índice nasal, más especialmente en éste y que hemos procurado averiguar por la influencia que tiene en la cortedad y anchura del conducto nasal, son también completamente nulos en lo que se refiere al asunto que nos ocupa.

SOCIEDAD OFTALMOLOGICA MEXICANA.

PRIMERA REUNIÓN ANUAL. MÉXICO MARZO 27 A 31 DE 1903.

Crónica para los "Anales de Oftalmología."

POR EL DR. JOSÉ DE J. GONZÁLEZ.

LEÓN. MÉXICO. [1]

Sesión de apertura, 27 de Marzo á las 6 p. m. Presidencia del Sr. Dr. D. Eduardo Liceaga, Director de la Escuela Nacional de Medicina.

La sesión dió principio con el discurso del *Dr. Lorenzo Chávez*, Presidente de la Sociedad y del Congreso. Da la bien-

1 Aunque desde el número anterior de los *Anales* comenzamos la publicación *in extenso* de las Memorias y en este número la de las discusiones de la primera Reunión Anual de la Sociedad, y aunque esta Crónica parezca una repetición parcial, no hemos querido suprimirla en todo, ni en parte, porque ella da á nuestros lectores una reseña de conjunto, una información completa anticipada, ya que la inserción de todos los trabajos y discusiones durará por algunos meses.

venida á todos los socios que acudieron al llamamiento de la Sociedad, convocados á la que se ha llamado primera Reunión Anual, y que no es realmente sino el primer Congreso Oftalmológico Nacional.—Consagra un tributo de admiración y respeto á nuestros predecesores, á los que iniciaron en México la hermosa rama de la Oftalmología; pues ya en el siglo XVIII se practicaba en México el abatimiento de la catarata. En la primera mitad del siglo XIX tuvimos genios como el Dr. Miguel Muñoz, quien con instrumentos suyos, construídos en la capital misma, practicaba con éxito la extracción de la catarata; el Dr. D. José María Vértiz, que estableció la primera consulta de ojos, siguió más tarde practicando la extracción de la catarata y venció con la poderosa lógica de los hechos á su contrincante, el oculista francés Dr. Carron de Villard, enemigo de la extracción.—El celebrado Dr. Manuel Carmona y Valle, que hace poco bajó al sepulcro, introdujo en 1886 el oftalmoscopio y vulgarizó en México todos los aparatos y descubrimientos extranjeros, no limitándose á esa labor, sino también produciendo trabajos tan importantes como su teoría de la acomodación y su estudio clínico sobre la *peri-querato conjuntivitis exuberante*, de la que todavía en Europa se discutía hasta su misma independencia nosológica. —El Dr. D. Ricardo Vértiz, fué, propiamente, el primer especialista, pues se consagró por completo á la Oftalmología; fundó en 1883 la clínica oftalmológica en el Instituto Valdivielso, dedicado exclusivamente á las enfermedades de los ojos y fué nombrado en 1887 Profesor de Oftalmología de la Facultad, siendo el primer titular. Muerto al siguiente año el Dr. Vértiz, continuó la clínica oficial en el hospital de San Andrés bajo la inteligente dirección del Dr. D. José Ramos. Al Dr. R. Vértiz se le debe también la fundación del Hospital Oftalmológico de Nuestra Señora de la Luz, que fué inaugurado en 1898, siendo construído y sostenido por la caridad de particulares. El Dr. Chávez es actualmente Director de la Institución, que cuenta con 46 camas.

En 1893 se fundó la Sociedad Oftalmológica, cuyos trabajos tuvieron una interrupción para reanudarse en 1901.

A iniciativa del Sr. Dr. M. Uribe Troncoso, actual Vicepresidente de la Sociedad, se acordó convocar al elemento intelectual de los Estados de la República para trabajar todos en la formación de la Oftalmología nacional; éste ha sido el origen de este primer Congreso.

Discurso del Sr. Dr. E. Licéaga.

Considera esta primera reunión anual como el primer Congreso Oftalmológico Nacional y felicita á sus organizadores

por haber conseguido reunir en un solo grupo á los trabajadores de la Capital y de los Estados, para que cambien entre sí sus ideas y los frutos de su experiencia personal como en las ferias se cambian objetos.

La Sociedad realiza una verdadera labor patriótica al extender el estudio de la Oftalmología en México y honra á la patria, haciendo conocer los trabajos nacionales en el extranjero.

Valor comparativo de las diversas operaciones propuestas para reemplzar á la enucleación y especialmente de las implantaciones de grasa. Ponentes: Dres. Fernando López (México), y Daniel Vélez, (México).

Dr. Fernando López, de México (ponente).—El tema que nos ha sido señalado al Sr. Dr. Vélez y á mí, fué primero tratado en la Sociedad Oftalmológica del Reino Unido hace 5 años, y después, en 1900, en el Congreso Internacional reunido en París ¿por qué se ha querido provocar de nuevo la discusión? sin duda porque en ese tema se ha suscitado una cuestión nueva: las implantaciones de grasa; acerca de las cuales expondrá los resultados obtenidos. Hace mucho se enuclea el ojo, pero la cirugía conservadora ha venido á disminuir las indicaciones de la enucleación, procisándolas. Debe enuclearse en los tumores malignos, en los que hay indicación expresa, en los tumores de otra naturaleza que después de invadir todo el ojo tiendan á extenderse, en los tumores retro-oculares, para facilitar la exenteración de la órbita, cuando son muy voluminosos, pero cuando son pequeños prefiere las operaciones que conserven el ojo y los ojos atróficos y dolorosos, que teniendo ó no depósitos huesosos, provocan la terrible oftalmía simpática y el cirujano en ese caso está obligado á enuclear el ojo simpatizante, tratándolo como si fuera un tumor maligno; pues las operaciones parciales no dan resultado satisfactorio. En todos estos casos la enucleación es una operación benigna, no presentando más peligros que los de la hemorragia persistente en los arterio-esclerosos. Al revés, en los ojos panoftálmicos considero gravísima la enucleación, pues es frecuentemente seguida de meningitis por propagación.

La exenteración del ojo es fácil, la curación tarda 8 días. La amputación parcial del ojo tarda en curar unos 15 días y nunca ha provocado la muerte; pero deja muñones dolorosos que obligan á extirparlos, de suerte que por su gravedad pueden escalonarse en orden descendente: enucleación, exenteración, amputación.

Comparando estas operaciones por sus resultados: la enucleación deja un mal muñón y mejores muñones la exenteración y la amputación. Para remediar el mal muñón que después de la enucleación queda, hase propuesto mejorarlos implantando esferas de vidrio, esponjas, hueso, ojos de conejo, cera, seda, etc., uniendo sobre estos cuerpos extraños los músculos oculares y suturando encima la conjuntiva; pero estas implantaciones han fracasado frecuentemente, ya por reabsorción de la substancia implatada, ya por su expulsión. Barraquer (de Barcelona) ha propuesto, en 1901, exenterar el ojo é implantar grasa en su cavidad; el autor del procedimiento, que sólo lo empleó dos veces, no ha publicado nuevos estudios. El Dr. López ya ha practicado 18 operaciones ya sea implantando grasa en la cavidad escleral después de la exenteración ó en la cápsula de Tenón después de la enucleación; no ha tenido más accidente que un edema conjuntival, debido en un caso al gran volumen de la grasa, accidente que en sus últimas operaciones ha evitado disminuyendo el tamaño de la esfera grasosa, que siempre ha tomado, como lo aconseja Barraquer, de la región glútea del enfermo mismo. Los resultados han sido muy buenos hasta la fecha, en que su operado más antiguo tiene más de un año; los muñones obtenidos son perfectos, la adherencia de la grasa es completa y su nutrición fácil.

La amputación parcial por los diversos procedimientos (Crittchett, Knapp, Panas, Rochon Duvignaud, etc.), está indicada sólo en los estafilomas corneales. En las panoftalmías intensas prefiere la evisceración ígnea con termo-cauterio. En la buftalmía prefiere la evisceración con implantación de grasa, lo mismo que en el glaucoma absoluto. En los cisticercos del vítreo y en los niños, en quienes la falta del muñón que supla al ojo originaría detención en el desarrollo de la órbita debe practicarse el injerto grasoso. En 20 años de práctica no ha observado accidentes mortales con ninguna de estas operaciones.

El mismo tema. Dr. Daniel M. Vélez (de México), Ponente.

Se han propuesto para reemplazar la enucleación del bulbo ocular varias operaciones: la amputación parcial (operaciones de Crittchett, de Wecker, Knapp, etc); la neurectomía óptico-ciliar; la exenteración seguida de inserción de un globo artificial (Müles y últimamente Barraquer que propone un pelotón grasoso).

La amputación deja un muñón ideal; pero se atrofia frecuentemente porque se quita, al hacer la operación, el tractus uveal, con frecuencia se rompe y sale el vítreo, se osifica la coroides y expone á la oftalmía simpática.

Respecto de la operación de Müles las opiniones están divididas; pero la generalidad la rechaza por la salida inmediata ó la intolerancia de la esfera de vidrio que se implanta. En 317 operaciones, según la estadística de Schweinitz, ha habido reacción en 71 casos, en 16 necrosis, en 54 escape de la esfera, en 3 muñón doloroso, en 6 oftalmía simpática. Se ha propuesto reemplazar la esfera de vidrio por otras substancias: por esferas de plata (Bell), globo hueco (Burgeois), esponja, ojo de conejo, inyección de vaselina y parafina sólida y líquida que tiene el peligro de producir embolia pulmonar. Barraquer, de Barcelona, en 1901, ha propuesto llenar la cavidad ocular por un pelotón de grasa tomado de la región glútea del enfermo, y Wernicke, de Buenos Aires, creyendo que Barraquer se ha quedado á la mitad del camino, propone que con la grasa se tome un disco de piel al que se sutura la conjuntiva y que más tarde se transformaría en mucosa.

Recuerda el autor este dato de nuestra historia oftalmológica: en México el Dr. Ricardo Vértiz había hecho desde 1886 en 5 casos implantaciones de una esfera de vidrio, obteniendo 3 éxitos y sufriendo 2 fracasos.

Clasifica todas estas operaciones en hétero-plásticas y autoplásticas: en las hetero-plásticas las substancias empleadas ó son difíciles de aseptizar ó se reabsorben fácilmente ó provocan reacción y acaban por ser expulsadas. De las auto-plásticas le parece mejor la de Barraquer y menos buena la de Wernicke. El ha practicado la operación de Barraquer en 6 casos y ha visto que el pelotón grasoso se adhiere fácilmente, se nutre muy bien y sólo, como único accidente, provoca edema de la conjuntiva, fácil de evitar calculando bien el volumen de la grasa para que no sea mayor que el necesario. Todos sus operados, de los cuales el más antiguo lleva un año un mes, conservan un buen muñón.

Queda por saber si en las afecciones febriles la grasa implantada en la cavidad ocular se reabsorberá como sucede con la grasa de otras partes del cuerpo; el tiempo es el único que resolverá esta cuestión.

Discusión.—Dr. M. Uribe Troncoso (de México). Felicita á los señores ponentes por sus magníficas estadísticas en las que se ve que operaciones como la de Barraquer, que casi no se ha practicado en Europa y acerca de la cual el autor mis-

mo no ha vuelto á publicar nada, han sido bien estudiadas entre nosotros y precisadas su técnica é indicaciones. El la ha practicado en un niño al que le quedó un excelente muñón todavía después de algunos meses, habiéndole perdido más tarde de vista. Cree que en tratándose de niños debe procurarse obtener un muñón que reemplazando al globo ocular, evite la falta de desarrollo de la órbita y aun la atrofia consecutiva de la mitad de la cara.

Dr. José Gama (de México).—Cree que el mejor muñón es el que se obtiene conservando el vítreo y que se han exagerado los peligros de la amputación parcial. El tiene operados de amputación, cuyo muñón ha permanecido bien durante 25 años. Considera buena la idea de implantar grasa ya sea en la cavidad del ojo después de la evisceración, ya sea en la cápsula de Tenón después de enuclear el bulbo; pero como el más antiguo de los operados tiene apenas poco más de un año, debemos esperar para ver lo que realmente puede darnos este nuevo método de prótesis.

Dr. Lorenzo Chávez (de México).—Felicita á los autores de los trabajos. Sólo practica la enucleación por neoplasma ó por destrucción total del globo ocular, recurriendo en la generalidad de los casos á la queratectomía combinada de Panas, quedando satisfecho de sus resultados. La evisceración debe reservarse á los casos en que no hay infección y cuando aún no ha venido la atrofia del globo ocular. No es muy partidario del injerto grasoso. Cree, sin embargo, que debe estudiarse, pues hay en él quizá germen de buenas ideas.

Dr. M. Uribe Troncoso (de México). *Composición del humor acuoso en los casos de catarata senil.*

Como todavía no se está en posesión de la verdadera patogenia de la catarata (cuyas teorías considera el autor en detalle), ha deseado investigar cuál es la composición del humor acuoso de los enfermos de catarata y ha llevado á cabo sus investigaciones mediante la ayuda de los químicos del Instituto Médico Nacional, Señores Villaseñor y Cordero. Ha examinado humores en distinto período de opacificación, valiéndose de los mismos métodos que describe en su trabajo sobre "Patogénesis del glaucoma." Pueden resumirse así los resultados obtenidos: de los 9 humores analizados, 3 han pertenecido á catarata incipiente; 5 á cataratas maduras, y 1 á hipermadura. De las 3 incipientes dos eran nucleares y una cortical; en las dos primeras el aumento en la proporción de materias

minerales ha sido muy notable hasta llegar á 29.37 por ciento en una de ellas; la cantidad de materias orgánicas era normal. En la catarata incipiente cortical las minerales por el contrario, conservaron su cantidad normal. En las cataratas maduras las materias orgánicas é inorgánicas se hallaron en cantidades casi normales en el humor acuoso. En la catarata hipermadura, las materias orgánicas subieron á 1.43 por ciento, mientras las minerales quedaron en cantidad normal.

Debe desecharse la idea emitida por Deutschman, Leber, etc., de que durante la formación de la catarata aumenta la cantidad de albúmina; esto sólo sucede en la hipermadurez y en los estados glaucomatosos.

Sus análisis no confirman tampoco la idea del Profesor Peters (de Bonn) quien asevera que el aumento de sales en el humor acuoso es constante en todo el período de formación de la catarata, de cuya producción es la causa, siendo debido este aumento de los componentes salinos á una afección especial del epitelio secretor de los procesos ciliares. Los diferentes estadíos físicos de la formación de la catarata hacían ya suponer á *priori*, que la composición química del acuoso debía variar también, puesto que al período de intumescencia, de absorción de agua, sigue el de pérdida de agua, de contracción que caracteriza el período de madurez, no siendo posible admitir, dice el Dr. Uribe Troncoso, que precisamente en dos períodos tan distintos la corriente osmótica que va siempre hacia el medio más cargado de sales no variara de dirección y el cristalino absorbiera siempre sales para opacificarse.

Le parece más razonable admitir, conforme lo manifiestan los análisis, que el aumento indudable de sales al principio, en las cataratas nucleares, incipientes, da lugar á una substracción de agua del núcleo y que al contraerse éste, comienzan las alteraciones cataratosas. Estas, sin embargo, no pueden explicarse aún bien en el estado actual de la ciencia y nuevas investigaciones son necesarias sobre este punto.

Sesión del dia 28 de marzo a las 11 a. m.

Presidencia del Dr. Lorenzo Chávez (de México).

Dr. Antonio Alonso (de San Luis Potosí).—*Un caso de quemadura con potasa cáustica y de miopía traumática.*

Refiere la historia de un caso en el que después de un golpe con un palo en el ojo izquierdo, que dió origen á un leuco-

ma adherente y una catarata traumática, empezó á desarrollarse una miopía que atribuye á las modificaciones nutritivas que sobre las membranas del ojo ejerció el golpe, y que probablemente las hicieron menos resistentes dejándolas distenderse por la presión intraocular. En esas condiciones se produjo la pérdida total del ojo derecho á causa de una quemadura con potasa cáustica. No habiendo medio de mejorar ese ojo, todos los esfuerzos del autor se dirigieron á remediar el estado del izquierdo, al que por medio de una iridectomía y la extracción de la catarata se logró devolver una agudeza visual de $\frac{1}{2}$, con un vidrio de + 3 D (mientras que el otro ojo era emétrope antes del acccidente) suficiente para hacer del paciente, en lugar de un mendigo, un hombre que se basta á sí mismo.

Discusión.—El Dr. L. Chávez cree también como el Dr. Alonso que el oculista no debe buscar éxitos por aumentar su crédito, debe buscar el bien de sus enfermos y todo esfuerzo encaminado á mejorar su situación es digno de todo aplauso.

Dr. P. de Obarrio (de San Salvador, Centro América).—*Un caso excepcional de terigión y consideraciones acerca del tratamiento de esta afección.*

Cita la observación de un campesino, sujeto á las inclemencias del clima de los trópicos y á la acción irritante del polvo, en quien se desarrolló un terigión que siendo sumamente ancho al nivel de su implantación corneal se extendía hasta el borde del párpado inferior, se había retraído y originado una especie de simbléfaron. Lo operó, pero temiendo la reincidencia cauterizó después los nuevos vasos que invadían la córnea al venir la cicatrización, habiendo obtenido éxito. Con motivo de este caso entra en amplios desarrollos acerca del tratamiento del terigión; prefiere su extirpación total, y respecto de las reincidencias, da gran valor para conocer cuándo se producirá ó no, á la forma como terminan los vasos sanguíneos al nivel del borde de la córnea, sobre el lugar donde residía el terigión: si los vasos al llegar á la córnea forman una asa y retroceden, no hay temor de reincidencia; pero si en lugar de esto, al llegar al limbo siguen avanzando sobre la membrana transparente, lo más probable es que el terigión se reproducirá.

Discusión.—Dr. Rafael Silva (de México).—El trabajo del Dr. Obarrio es interesante en sí y lo es también porque viene á poner sobre el tapete de las discusiones una cuestión de gran interés: el tratamiento operatorio del tegirión, que muchas veces fracasa sin que nos podamos dar la razón. Coccius inven-

tó la sutura de la herida conjuntival para evitar reincidencias. Arlt emplea la escisión dejando una herida romboidal, Terson también la emplea acompañándola de incisiones liberadoras. Desmarres y Knapp, desvían la cabeza del terigión. Galezowski y Chibret lo invierten. Pasa revista á otros métodos y ruega al Dr. Fernando López se sirva describir su procedimiento original.

Dr. Fernando López (México).—Para obsequiar los deseos del Dr. Silva va á describir brevemente sus procedimientos. Propiamente son dos los procedimientos que emplea. Uno para los terigiones pequeños poco desarrollados, y otro para los voluminosos, los muy desarrollados.—1º Procedimiento para los pequeños terigiones: Toma con una pinza la cabeza del terigión y la desprende con un bisturí en toda la extensión de la córnea transparente, después quita con tijeras el terigión dejando una pérdida de substancia de forma romboidal. Despreude en seguida del tejido sub–conjuntival el colgajo inferior de la conjuntiva para movilizarlo, practicando sobre él una pequeña incisión paralela al limbo y como á dos milímetros de él para desdoblar la conjuntiva, y luego sutura, pasando tres puntos de tal modo que el colgajo inferior de la conjuntiva se desdoble y el labio externo de la pequeña incisión cubra la parte descubierta del limbo y ascendiendo venga á unirse al labio superior de la herida, desviando de ese modo la cicatriz resultante hacia la parte superior, con lo cual se evita la reincidencia y la formación del cordón cicatricial en la parte visible, impidiéndose además que la conjuntiva monte sobre la córnea. Cauteriza con un estilete enrojecido el sitio de implantación ó raspa cuando la córnea no ha quedado transparente.—2º Procedimiento para terigiones anchos y gruesos: Es semejante al anterior; pero aquí, en vez de quitar todo el terigión, lo desprende, extirpa las dos terceras partes inferiores y la superior la desvía para que su punta venga á coincidir con una incisión liberadora en la parte supero–externa de la herida; todo lo demás es igual. Cree que estos procedimientos, que le han proporcionado éxitos repetidos, pueden denominarse: *procedimientos de extirpación total del terigión con autoplastía por desdoblamiento y deslizamiento conjuntival.*

Dr. A. Alonso (San Luis Potosí).—Felicita al Dr. López por sus ingeniosos procedimientos que hacen de él un artista cuando opera. Uno de los puntos importantes en la terapeútica operatoria del terigión es la sutura. Terson (de Paris), emplea una sutura epiescleral.

Dr. J. R. Galinao (de Tulancingo).—El siempre ha empleado el procedimiento de extirpación de los terigiones. Se pro-

pone en lo sucesivo emplear la cauterización en el sitio de implantación corneal tal como lo aconseja el Dr. Obarrio. Los procedimientos del Sr. Dr. López le parecen excelentes y cree que empleándolos se harán más raras las reincidencias: espera que tendrán gran publicidad.

Dr. Uribe Troncoso (de México).—Recuerda haber visto en los Estados Unidos al Dr. W. Fox practicar el procedimiento siguiente: toma con pinzas el cuello del terigión, introduce un gancho de estrabismo bajo el cuello y con una fuerte tracción lo desgarra, desprende el terigión é implanta la cabeza bajo la conjuntiva al nivel del diámetro vertical de la córnea. El procedimiento no lo ha satisfecho por quedar cierta deformidad después de la operación. Cree muy bueno el procedimiento del Dr. López porque impide que la conjuntiva monte sobre la córnea. Interroga al Dr. López acerca de si ha tenido algunas reincidencias.

Dr. F. López.—La causa de la reproducción de los terigiones es muy obscura: á veces pequeños terigiones se reproducen con una fatalidad desesperante, mientras en ocasiones grandes terigiones no reinciden jamás. Cree que en algunos casos hay cierta malignidad en estos tumores y aun ha sucedido que se transformen en una masa sarcomatosa. El Dr. Silva ha contribuído á perfeccionar los procedimientos expuestos por él.

Dr. L. Chávez.—Sigue un procedimiento semejante al del Dr. López. Es importante llevar la cicatriz hacia arriba á un lugar cubierto por los párpados. Emplea en vez de la cauterización el raspado del sitio de implantación de la cabeza por creer que aquella favorece la reproducción.

Dr. J. de J. González (de León, México).—Opera siempre los terigiones escindiéndolos totalmente, lleva la sutura hacia arriba y raspa la córnea en el sitio de implantación de la cabeza del terigión. En 25 casos ha tenido dos reincidencias que no se han repetido después de la segunda operación.

Dr. R. Silva.—Propone se denomine el procedimiento del Dr. López, *procedimiento mexicano del Dr. López.*

Sesión del día 28 de Marzo á las 6 p. m.

Presidencia del Dr. J. R. Galindo (de Tulancingo).

Tema.—Valor comparativo de las diversas escalas optométricas, necesidad de su unificación y adopción de una unidad métrica. Ponentes: *Dres. Agustín Chacón* (México); *Emilio F. Montaño* (México) *y José de Jesús González* (León, México).

Informe del Dr. A. Chacón.—La medida de la agudeza visual y su unidad métrica son y seguirán siendo convencionales. La

matemática no siempre es absolutamente exacta: si en cuestiones de simple mecánica no se puede obtener la completa exactitud, menos se obtendrá en cuestiones de un orden más elevado, como las biológicas; mas la exactitud no nos es enteramente necesaria para las necesidades de la práctica.

El fundamento de las escalas estriba en el principio del *minimum separabile* ó ángulo mínimo visual y la agudeza visual es la inversa de dicho ángulo. Sería más científico medir dicha agudeza por el arco de círculo retiniano que corresponde al ángulo visual, aunque esto dificultaría la construcción de las escalas, y aunque es más científico este procedimiento para la construcción de escalas, prefiere en la práctica el que hasta hoy se ha empleado y dado el forzoso convencionalismo de la mensuración de la agudeza visual, cree que los medios actualmente en uso deben preferirse á otros más novedosos; pero más difíciles.

Nicati ha fundado sus escalas en la ley de Fechner y aunque se ha demostrado después que dicha ley no tiene la exactitud que se le concedió, no hay duda que la éra iniciada por el Dr. Nicati y seguida por el Dr. Ramos (de México), es verdaderamente científica y las escalas futuras deberán fundarse en dicha ley.

¿Cuál debe ser la unidad eidoptométrica? La unidad métrica de la agudeza visual no podemos fijarla de pronto: es obra larga, de observación de muchos ojos emétropes.

Objeta la unidad propuesta por Sulzer de un *grado* de la división centesimal del círculo.

Acepta como opto-tipo el aro truncado de Landolt y propone llamar eidoptria á la agudeza visual normal.

Informe del Dr. E. F. Montaño.—Necesitamos una escala universal que nos permita valuar agudezas correspondientes á ángulos visuales menores que un minuto; que sea decimal, que es el sistema que tiende á la universalidad;que esté más exacta en su cálculo trigonométrico y que sea fácil de construir.

En la adopción de la unidad se ha dado mucha importancia al ángulo límite visual, pues siendo la unidad "una cantidad arbitraria que sirve de término de comparación para las de su especie", esa cantidad arbitraria no es siempre lógicamente elegida, siendo bien sabido que varía según los observadores.

Como el sistema métrico decimal presenta innumerables ventajas en los cálculos, trata de basar los suyos en los trabajos que sobre el círculo ha hecho el ingeniero mexicano Mendizábal Tamborrel. Este señor toma como unidad angular la circunferencia entera, que divide en 10, 100, 1,000, etc. partes y llama gono á la unidad, y decígono, centígono, etc., hasta

micrógono, á la 1.000,000ª parte de la circunferencia. Dividida la circunferencia así, todos los cálculos se reducen á cambiar la coma decimal en la expresión de 2π cuando el radio es igual á un metro.

Tomando como punto de partida para valuar la agudeza visual los ángulos visuales y comenzando con el centimilígono, no encontraremos sujeto que vea con un ángulo inferior; de allí se parte para valuar la agudeza y se dirá que un enfermo tiene 10, 15, etc. centimilígonos de agudeza (ó *gonioptrias*) como el autor las llama. Esta notación tiene la ventaja de que, como la del termómetro, no prejuzga nada, pudiendo haber enfermos que tengan ángulos límites menores que los admitidos de un minuto.

El autor, partiendo de este principio, ha construído una escala de letras y círculos truncados, valiéndose para encontrar el tamaño de las figuras del tamaño de los *ángulos visuales rectificados*, cuyo cálculo evita el de las tangentes (que como se sabe no crecen proporcionalmente á los ángulos) y las hacen más exactas y fáciles de construir

Toma como optotipos letras y círculos truncados cuya altura sea cinco veces el grueso de sus rasgos, y los calcula en una circunferencia de 5 metros, para un centimilígono, 2, 3, 4... hasta 40 centimilígonos, con objeto de tener representadas las agudezas visuales en números enteros. Propone llamar G al centimilígono para abreviar.

Informe del Dr. José de Jesús González (León, México).—Preliminares.—1º Agudeza visual es la facultad que tiene el ojo para distinguir los objetos.—2º *Minimum separabile* es el menor ángulo bajo el cual pueden verse clara y separadamente dos objetos iguales. El conocimiento de este ángulo es de suma importancia en la construcción de las escalas optométricas; porque es el que nos sirve como medida de la agudeza visual.—3º Esta agudeza está en razón inversa del ángulo mínimo, lo que se puede expresar con la fórmula $V=\frac{1}{m}$ (llamando V la agudez y m el ángulo), fórmula que es la ecuación fundamental de las escalas optométricas.—4º El valor del mínimum separábile encontrado por los distintos observadores, como que se han colocado en muy diversas condiciones, ha variado entre 175″ y 14″. Hay que tener en cuenta estos resultados para el estudio de la unidad optométrica.—5º Multitud de circunstancias influyen en el valor de la agudeza visual: la iluminación del objeto, el color del fondo de las cartas y de los signos, etc.

Escalas optométricas.—Según los opto-tipos empleados pueden dividirse en *escalas tipográficas ó de letras* y *escalas de figu-*

ras. Entre las primeras las hay que admiten como unidad de medida la tangente correspondiente á ángulos visuales desde 1′ hasta 30″, el número de grados empleados varía desde 7 que posee la de Snellen hasta las decimales de Green, Monoyer, etc.; algunas tienen optotipos para la visión próxima y sirven, con sus letras coloreadas, para el examen cromático. Entre las escalas de figuras las hay que emplean figuras geométricas, cuadrados abiertos, aros truncados, etc.

Propone el autor no se acepten como optotipos para las escalas las letras; porque en su legibilidad entran factores, como la exclusión, la memoria, la adivinación, ajenas al examen de la función que se pretende valorizar: la visión. El optotipo que le parece mejor es el círculo truncado de Landolt, que sirve tanto para letrados como para iletrados. El ángulo mínimo que aceptan es el de 30″, apoyado en razones de orden clínico, de orden histológico y de orden experimental; pues la observación demuestra que los emétropes jóvenes pueden leer á doble distancia las últimas letras de las escalas calculadas á un minuto, el tamaño de la imagen retiniana correspondiente á 30″ es de 0^{mm} 0022, casi la anchura de un cono, en la fóvea, y los últimos investigadores han encontrado un ángulo mínimo mucho menor de 1′. Le parece más racional la gradación decimal que facilita los cálculos; pero empleando una progresión geométrica y no aritmética, pues la ley de Fechner debe tenerse en cuenta: *mientras la excitación que determina la sensibilidad crece en progresión geométrica, dicha sensibilidad sólo crece en progresión aritmética.* Prefiere blanco el fondo de la carta y negros los optotipos; pues según los experimentos de Kolbe, en estas condiciones son más visibles que cuando el fondo es menos claro; además, son desigualmente visibles los colores del espectro, lo que no haría comparables los resultados obtenidos en una escala en que se emplearan varios colores. No deben faltar en una buena escala las necesarias anotaciones de distancia á que debe verse cada figura, agudeza visual á que corresponde y el ángulo mínimo empleado en su construcción.

Por último, como la unidad optométrica, como toda unidad, es de elección arbitraria, propone por tal unidad 1 milímetro que es visto bajo un ángulo de 30″ á la distancia de 6 metros 88 centímetros.

REVISTA DE LA PRENSA.

EXTRACTOS DE LA LITERATURA
OFTÁLMICA RECIENTE DE LOS ESTADOS UNIDOS DE AMÉRICA
POR EL DR. C. A. OLIVER
ASISTIDO POR EL DR. BURTON K. CHANCE,
FILADELFIA. E. U. A.

LUCIEN HOWE, Búffalo, N. Y.—**Estudio del tejido conectivo de la órbita por un método nuevo.**—(*Annals of Ophtalmology*, Octubre de 1902.)—Para establecer más exactamente la localización y la relación de las fibras del tejido conectivo de la órbita, Howe ha inventado un método para identificar las estructuras usando de coloraciones con el permanganato de potasio, decolorándolas en seguida con ácido oxálico y por último estudiando las fibras por medio de los tintes histológicos descubiertos recientemente. La cápsula de Tenon que incluye únicamente la porción de tejido fibroso que cubre el globo y rodea el nervio óptico, lo mismo que las inserciones de los músculos rectos del ojo y otras estructuras de tejido conectivo de la órbita, pueden ser estudiados por estos medios. La descripción detallada con las ilustraciones que la acompañan muestran los progresos más recientes verificados en el estudio de este interesante capítulo de anatomía ocular.

GEORGE J. KEIPER, La Fayette, Indiana.—**Cuándo se debe operar la catarata senil madura, teniendo el otro ojo visión útil.**—(*Annals of Ophalmology*, Octubre de 1902.)—Keiper ha consultado la opinión de un gran número de cirujanos de los Estados Unidos sobre la época en que es mejor operar la catarata senil madura del tipo mono-ocular. El resultado de su investigación lo conduce á las conclusiones siguientes: Es de urgencia la extirpación de la catarata madura sin tener en cuenta el estado del otro cristalino, porque de esta manera se evitan los peligros y dificultades de la extracción de la catarata hipermadura; el paciente tiene poder visual constante, tiene más grandes comodidades, goza de un campo visual más amplio, y el estado exterior de los ojos mejora la apariencia del paciente. La objeción que se pone á la operación cuando sólo un ojo está afectado, está basada únicamente en la dificultad de corregir la diferencia de refracción.

Tomo V. JUNIO DE 1903. Núm. 12

ANALES

DE

OFTALMOLOGIA

TRABAJOS ORIGINALES.

VALOR COMPARATIVO DE LAS DIVERSAS ESCALAS OPTOMÉTRICAS.—NECESIDAD DE SU UNIFICACIÓN Y ADOPCIÓN DE UNA UNIDAD MÉTRICA. [1]

Por el Dr. Agustin Chacón.

México.

Para apreciar la sensibilidad de la piel, se colocan sobre ella las dos puntas separadas de un compás, el estesiómetro. Esta sensibilidad es tanto mayor cuanto menor sea la distancia que separa las puntas del compás y que el sujeto perciba el contacto de cada punta como una sensación diferente.

Se dice que es el mismo fundamento científico el que sirve para medir la agudeza visual: la menor distancia que en la retina separa la imagen de dos puntos, con tal de que el sensorio las percibiera aun como dos sensaciones diversas, mediría esta agudeza visual. Esto será lo más científico pero no es lo que se hace, aunque se cree hacerlo. En la práctica se va-

1 Informe presentado á la primera Reunión Anual de la Sociedad Oftalmológica Mexicana.—Marzo de 1903.

lora la agudeza visual por la inversa del ángulo visual, y ni este ángulo ni su inversa son iguales á la distancia angular que en la retina separa las imágenes de los puntos extremos del objeto de donde parten los rayos luminosos formando el llamado ángulo visual.

Depende esto, como lo hemos demostrado en trabajos anteriores, de que el segundo punto nodal dista de la retina 15.5 milímetros, en tanto que el centro geométrico dista solamente 11 milímetros. Ahora bien, la línea que une el centro geométrico de la esfera ocular con la retina, representa naturalmente el radio de esa esfera, y á ese radio se refieren las medidas angulares de la retina, y por otra parte los rayos luminosos que parten de los extremos de una recta llegan al primer punto nodal con determinada dirección y emergen con la misma dirección, no del centro geométrico del ojo, sino del segundo punto nodal. Entre la distancia que separa el segundo punto nodal de la retina y la que separa de la misma el centro geométrico, hay, según queda explicado, una diferencia de 4.5 milímetros y como consecuencia de esta diferencia hay otra nada despreciable entre un arco de retina si se refiere á la primera línea ó á la segunda. El cálculo trigonométrico demuestra que á un ángulo visual de 1′ (ó á un ángulo de 1′ cuyo vértice descentrado esté en el segundo punto nodal), corresponde un arco de retina referido á su verdadero radio de 1′24″. La segunda cantidad, la verdadera es casi $\frac{3}{4}$ de la primera. El mínimum separábile de la retina y el ángulo visual no son equivalentes. ¿Cuál de los dos nos debe de servir de punto de partida para fijar la unidad de la agudeza visual?

Creemos conveniente tratar primero esta parte de la cuestión, porque de su solución depende el determinar el "valor comparativo de las diversas escalas optométricas" y su unificación; mas, antes de entrar en materia, deseamos fijar la atención sobre puntos que, según nosotros, son de bastante interés.

El primero es éste: La medida de la agudeza visual y su unidad métrica son, y lo seguirán siendo, convencionales. Adoptaremos aquellas que, para las necesidades de la Oftalmología nos presten mejores servicios.

El otro asunto es no menos importante. Se trata de la aplicación de la Matemática á la Oftalmología.

La Matemática, ciencia abstracta, es de una exactitud completa las más de las veces; en ocasiones es solamente de una aproximación tan grande como se desee; pero no absolutamente exacta. Ejemplo, en la rectificación de algunas curvas. Si como ciencia abstracta, podemos considerar las Matemáticas enteramente exactas; no podemos decir lo mismo considerándolas como ciencia de aplicación. Mucho han insistido sobre el particular los filósofos. Seanos permitido recordar solamente el nombre de dos grandes autoridades: Augusto Comte y Stuart Mill. Las cuestiones muy poco complicadas de mecánica celeste, la acción recíproca de tres cuerpos, de tres astros, es ya irresoluble exactamente por medio del cálculo.

Si en cuestiones de simple mecánica no se puede obtener ya la completa exactitud, claro es que menos se podrá en cuestiones de un orden más elevado y, por lo tanto, más complicadas como las otras cuestiones físicas y, con mayor razón, las químicas y más aún en las biológicas, ciencias entre las que están las médicas. No podemos determinar matemáticamente las leyes de los fenómenos fisiológicos ó patológicos ni, en cada caso, podemos medir la acción de cada factor.

Presumimos de que la Oftalmología es la rama más cienfica de la Medicina. No lo negamos; más no exageremos; debemos de decir solamente, la Oftalmología es menos empírica que el resto de la Medicina y ésto se extiende aun á la misma optometría. Si en la calma del gabinete de experimentación es ya imposible la oftalmometrología exacta, en la práctica de la Oftalmología diaria sería ridículo pretender haberla alcanzado.

Afortunadamente esta exactitud no nos es necesaria: los remedios tienen por objeto modificar funciones fisiológicas perturbadas, es decir, actos biológicos, y ni éstos ni la acción de los remedios pueden ser medidos si no es con aproximación. Estas consideraciones son aplicables á las enfermedades de los ojos y á la corrección de sus vicios de conformación y de las anomalías de refracción. Quien pretenda ser oculista debe empezar por aprender bien la óptica y saberla aplicar; pero se conformaría con muy poco, sus conocimientos serían insuficientes si á esto se limitasen. Para hacer una buena prescripción de vidrios correctores necesita ser un avezado clínico, y al decir clínico, ya significamos en cuánto intervienen la experiencia y la observación y, por lo tanto el empirismo. Por esta razón la corrección de las ametropías es tan difícil. El ojo humano no es un simple aparato de óptica; es un órgano de funciones muy complicadas.

Podemos ya entrar de lleno en la cuestión del fundamento de la unidad métrica de la agudeza visual.

Si un individuo puede percibir como dos, dos puntos dibujados en un papel, separados entre sí una longitud determinada y estando el sujeto á una distancia de ellos que designaremos por D, y otro individuo dotado de mejor visión puede lograr lo mismo á una distancia 2, 3, ó *n* veces tan grande como la primera, decimos que el segundo posee una agudeza visual 2, 3, ó *n* veces la del primero. Es el principio en que están fundadas las escalas de Snellen y las que de ellas se derivan. Su fundamento nos parece muy práctico. Ahora bien, como la altura de las letras de las escalas de Snellen, Wecker, Monoyer, etc., no es sino la tangente del ángulo visual, la agudeza visual se mide por la inversa de la tangente del ángulo visual. Se ve por esto, que esta línea, la tangente, no ha sido escogida al acaso, sino que representa la altura de los optotipos. Se dice generalmente que la agudeza visual es la inversa del ángulo visual y no de su tangente; tratándose de ángulos bien pequeños esta sustitución no tiene inconveniente ninguno.

He dicho ya que sería más científico medir la agudeza visual, no por el ángulo visual, sino por el arco de círculo retiniano que le corresponde; pero esto dificultaría un poco la construcción de las escalas, bien que los cálculos se harían una vez para todas y, vencida este dificultad, tendríamos la ventaja de medir la agudeza de la visión, no por el menor ángulo de separación de puntos dibujados en el papel, sino por la menor separación posible en distancia de dos sensaciones retinianas, lo que acercaría más la experiencia á las condiciones de medida de la sensibilidad de la piel por la separación de las puntas del estesiómetro. La construcción de escalas fundadas en esto sería difícil, porque ni el ángulo visual es igual al arco de retina que está comprendido entre sus lados prolongados, ni sus aumentos son enteramente proporcionales para el arco retiniano, aunque sí lo pueden ser para el ángulo visual. El cálculo demuestra que no hay esta correspondencia de aumentos entre estos dos ángulos; pero es tan pequeña la diferencia, que para ángulos de pocos minutos podemos hacer abstracción de ella.

Por científico que sea el procedimiento de medir la agudeza visual, fundado en la separación mínima de sensaciones retinianas, preferimos para la práctica el que hasta hoy se ha empleado, que tiene por base el ángulo visual, porque, como ya quedó explicado en el párrafo anterior, aunque entre estos dos ángulos hay una diferencia notable de valor, siendo uno de ellos casi los $\frac{2}{3}$ del otro, sus múltiples son casi proporcionales y porque la tangente del ángulo visual representa la altura de la letra, que es un punto de partida muy práctico, racional y fácil de aplicar. Este procedimiento tiene en su contra el ser antiguo y siempre tenemos tendencia de variar é innovar todo, aunque no en todas ocasiones es para mejorar, y, en el caso presente así acontece. Las escalas modernas fundadas en otras consideraciones, no son tan útiles como las que antes estaban ya en uso. En efecto, lo repetimos, es tan racional decir que una persona que puede leer

una letra de cierta altura, á una distancia doble de la que lo puede hacer otra, tiene una agudeza visual doble que ésta, y esta consideración se presta á tantas aplicaciones prácticas en Oftalmología, que dado el forzoso convencionalismo de esta clase de mensuraciones, no vemos la razón de abandonarlo por otros más novedosos, es verdad, pero más difíles y no más ventajosos.

Esta argumentación viene bien á propósito del procedimiento propuesto por Vierordt, quien quiere que, en la factura de escalas optométricas, se tenga en cuenta, no una sola de las dimensiones de la letra, la altura, sino la superficie que ocupa, sirviendo de base la fórmula $V = 1\ \frac{1}{n^2}$, en lugar de la fórmula usual $V = \frac{d}{D}$. Estas escalas no han sido aceptadas y juzgamos que con razón. En efecto, es claro que un círculo de doble superficie que otro, impresiona doble superficie en la retina; pero no es eso lo que se debe de tener en cuenta, sino el mínimum separábile en la dirección de cada uno de los diámetros del círculo medido por este mismo diámetro, y es de enseñanza elemental y lo demuestra la fórmula $s = nr^2$ que el área de un círculo no es proporcional á su diámetro sino al cuadrado del radio.

Sentimos que los límites de este trabajo no nos permitan entrar en algunos desarrollos, pero serán hechos durante su discusión.

Nicati, fundándose en la ley psico-física de Fechner, cree que la agudeza visual fisiológica, VS, debe de ser función logarítmica de la luz incidente y, como VS es medida de sensación, debe de disminuir ó aumentar en razón aritmética; si el alumbrado aumenta ó disminuye en progresión geométrica. Calculó sus escalas para ser leídas á 3.50^m, porque á esa distancia la cuerda del ángulo de 1′ mide aproximadamente 1 milímetro.

El Sr. Dr. José Ramos, fundándose en la misma ley de

Fechner, ha construído otras escalas semejantes á las de Nicati; pero calculándolas para ser leídas á la distancia de 5 metros que es la usual para escalas optométricas, por la razón de que á esa distancia la acomodación interviene en muy poco (sería igual al valor de una lente convergente de 5 metros de distancia focal ó sea de $\frac{1}{5}$ de dioptría tan sólo).

Las escalas de Nicati fueron ideadas principalmente con un fin fotométrico y aun estableció una unidad fotométrica, el foto. Además, posteriormente se ha establecido que la ley de Fechner no tiene el grado de exactitud que se le concedió, y aquí es donde se puede apreciar lo difícil que es aplicar las medidas matemáticas á fenómenos biológicos. Por ahora no es posible medir la agudeza de la visión fundándose en leyes que relacionen la excitación con la sensación, porque no están bien establecidas; pero no hay duda de que la vía iniciada por Nicati y seguida por el Dr. Ramos es verdaderamente científica y las escalas optométricas futuras deberán estar fundadas en las leyes de que se acaba de hacer mención.

Por las razones expuestas, aceptamos, en definitiva, como medida práctica de la agudeza visual, la hasta hoy usada, la altura de la letra optotipo ó sea la tangente del ángulo visual. Fijado este punto, ¿cuál debe de ser la unidad eidoptométrica?

Los astrónomos habían observado que para distinguir la separación de dos estrellas, se necesitaba que hubiera entre ellas una distancia angular por lo menos de 1′ y este fué el ángulo aceptado por los oculistas como ángulo mínimo de la agudeza visual normal. Las condiciones de observación de los astrónomos y aquellas en que colocamos á los pacientes para medir su agudeza visual difieren tanto en coloración de los objetos, distancia, brillo, intensidad luminosa, etc., que no siendo comparables, la medida de la agudeza visual resultó falsa; hay multitud de personas que pueden separar dos puntos separados por una distancia angular menor de 1′.

Este error se hubiera evitado, si en lugar de hacer malas

inferencias se hubiese recurrido á los métodos positivos de observación y de experimentación. Es decir, se necesita para precisar la unidad de agudeza visual, elegir un número, tan grande como sea posible, de ojos emétropes y perfectamente sanos, colocarlos en iguales condiciones de intensidad de alumbrado, de distancia de los optotipos, etc., y aun elegir individuos de la misma edad, porque la edad influye sobre la claridad de la visión, puesto que los medios del ojo son más diáfanos en los niños que en los adultos y en los viejos pierden mucho de su transparencia.

Es el medio racional de fijar la media de la visión normal. El procedimiento es, no obstante, difícil de ponerse en práctica; requiere el concurso de muchos observadores y mucho tiempo; los ojos enteramente emmétropes son rarísimos. Si la observación se hace en ojos amétropes, hay que corregir perfectamente la anomalía de refracción, disminuir la acomodación dejándola reducida á $\frac{1}{5}$ de dioptría para la distancia de 5 metros como en el ojo emmétrope y colocar el cristal corrector exactamente en el foco anterior del ojo; porque, según cálculos de Landolt, Lagrange, Bordier y Guillioz, solamente á esa distancia el vidrio corrector forma en la retina imágenes de igual tamaño que en el ojo emmétrope.

La unidad métrica de la agudeza visual, no podemos, por lo tanto, fijarla nosotros. Sí podemos contribuir, aunque en pequeña escala á ello, cada uno; pero, lo repetimos, es obra larga y de muchos.

Diremos dos palabras sobre una innovación propuesta por Sulzer que es reciente. Propone que la agudeza visual se estime no por la división sexagesimal de grados de círculo, sino por la centesimal. Sobre este punto tenemos que decir que somos partidarios de la división centesimal del cuadrante que facilita los cálculos; pero que, aunque se intenta, no ha sido aun posible introducir esta modificación en todas las aplicaciones de las ciencias matemáticas; mas en el caso de medida de la agudeza visual, no tenemos que preocuparnos

de gradnaciones de la circunferencia; la razón es bien sencilla; la altura de la letra es, hemos dicho, una tangente y las tangentes se estiman en unidades lineales, comparándolas con el radio.

Sulzer propone, como unidad de la agudeza visual, el ángulo visual de 1 grade (el grado de la división centesimal) y llamarle grade (grado en español) de agudeza visual. Equivale á 54′ de la división sexagesimal, y la altura de la letra á 5 metros de distancia debe ser, según Sulzer, de $78^{mm}5$. Corresponde, por lo tanto, á una agudeza visual de casi $\frac{1}{11}$, puesto que las letras de las escalas hasta hoy usadas, están calculadas para el ángulo visual de 5′, correspondiendo á la agudeza visual normal. Infiérese de esto que la agudeza visual normal sería igual á casi 11 grades (á 10, dice Sulzer). Como se ve, toma por unidad una cantidad menor que la que corresponde á la agudeza visual considerada como normal, en vez de tomar esta misma. No parte del número 1 sino de la fraccion $\frac{1}{11}$. No nos parece feliz esta modificación ni que llene algún fin de utilidad. Los ejemplos que pone al principio de su memoria son muy objetables, para lo que basta tener en cuenta que: absolutamente lo mismo significamos cuando decimos que A tiene una agudeza visual doble de la de B, que si dijéramos la agudeza visual de B es la mitad de la de A. No son dos proposiciones diferentes, sino dos maneras de decir lo mismo, puesto que son proposiciones relativas. Además, la que se tiene por agudeza normal hoy, no es exactamente de 10 ni 11 grades, sino se expresaría por la fracción $\frac{54}{5}$.

Medir es comparar, y en el caso de agudeza visual nos importa compararla con la normal. Nada aventajaríamos con saber que un individuo tiene por agudeza visual 5 grades, si no es porque sabemos que el ojo normal debe de tener 10. Estableciendo una relación entre estas dos cifras, sí sabemos lo que nos interesa, que el ojo examinado tiene agudeza visual mitad de la normal. Sí en definitiva hemos de comparar con la agudeza normal, comencemos por ahí y no compliquemos sin necesidad el asunto,

Siendo la unidad de medida de la agudeza visual en gran parte convencional, claramente se comprende cómo puede haber más de una buena. Sin embargo, es conveniente fijar una sola, porque de otro modo los resultados serían más difícilmente comparables.

Las escalas actuales están calculadas para un ángulo visual de 5′, y á este ángulo corresponde la altura de 7.27 milímetros para los caracteres optotipos colocados á 5 metros del ojo. No siendo en realidad ese el ángulo visual mínimo de separación, claro es que todas las escalas hoy usadas tienen que rectificarse.

A las escalas de Monoyer arregladas al sistema decimal, les señala Snellen inconvenientes que son reales. Sólo dan resultados aproximados debido á la necesidad de obtener números redondos. Solamente se pueden usar para la distancia para la que han sido calculadas, en tanto que las otras se puede colocar el sujeto á diversas distancias y obtenerse con ellas cuanta aproximación se requiera, usando de la fórmula $v = \frac{d}{D}$. Es conveniente explicar la agudeza visual por la fracción $\frac{d}{D}$, no reducida á enteros, pues de este modo sabemos á qué distancia se hizo la medición, dato que no carece de importancia. Esto no se puede lograr con las escalas reducidas á decimales. Sin embargo, no desechamos estas escalas por referirse á un sistema métrico universalmente aceptado, por lo que simplifica los cálculos.

Recientemente Landolt ha introducido unos nuevos optotipos formados por anillos de diferente anchura, interrumpidos en su continuidad por diferentes lugares para cada uno. La separación en la parte interrumpida es exactamente igual á la tangente del ángulo visual. Son útiles en la práctica. Sirven tanto para las personas que saben leer como para los analfabetas. Se puede variar la posición de la parte interrumpida de la circunferencia y no se aprenden de memoria como las letras.

Todo oculista ha observado que á la misma distancia y con

letras del mismo tamaño, no se leen todas con igual facilidad; esto depende de que la lectura de una letra constituye un acto de raciocinio en el cual sólo entra como uno de sus factores la percepción de la forma de la letra. Es este un motivo para no usar en las escalas palabras completas ni mucho menos frases, sino letras aisladas. Los optotipos de Landolt no tienen este inconveniente. El individuo examinado puede ser mudo; basta que con la mano indique de qué lado la circunferencia está intnrrumpida. El sistema de Landolt lo encontramos útil, no como medio único de examen, sino como auxiliar de las otras pruebas. Naturalmente que estando calculadas según el ángulo de 5′, se necesita rectificarlas como lo hemos detallado anteriormente.

En resumen, aceptamos para la medida de la agudeza visual, la base de la menor separación que deban tener dos puntos objetivos separados del ojo examinado por una distancia fija y produciendo dos sensaciones diferentes, ó bien el ángulo visual correspondiente á esa separación de los puntos. Preferimos la primera medida, la longitud de la línea que uniría los dos puntos marcados en el cartón de prueba, porque así nos referimos directamente á la altura de la letra optotipo, y como es la tangente del ángulo visual, podemos relacionarla en medidas lineales con el radio. Si además reflexionamos que el radio no es otra cosa que la distancia que separa á los optotipos del ojo, convendremos en que se puede referir la altura de la letra á la distancia de que acabamos de hacer mención, expresando la longitud ó altura de la letra en fracción de la distancia y esta relación, una vez establecida, es la misma para cualquier distancia, como sería muy fácil demostrarlo por medio de consideraciones elementales. De este modo podemos excluir de nuestras cuentas, tangentes, ángulos y cualquiera clase de líneas trigonométricas, reduciendo la construcción de escalas á operaciones de multiplicar ó dividir, simplificando la cuestión que en el fondo es bastante sencilla y no hay para qué complicar su exposición como se complacen en hacerlo á veces los matemáticos.

Un ejemplo para aclarar nuestra idea: Hasta hoy se ha admitido, aunque indebidamente que la altura de los optotipos debe de corresponder al ángulo visual de 5′. Supongamos que realmente este ángulo es de 5′. La tangente de este ángulo es, 0.001454. Esto quiere decir para nosotros que la altura de la letra debe de ser 0.001454 de la longitud de la línea que separa al ojo de las escalas, y esta relación es igual para cualquiera distancia. Si un individuo puede leer las escalas para un tamaño dado de letra, á una distancia doble, la relación entre la distancia y el tamaño de la letra no será de 1 á 0.001454, sino de 2 á 0.001454 y este individuo tendrá una agudeza visual doble de la normal. La agudeza visual está, por lo tanto, en razón directa de la distancia que separa al observador de las escalas, y esta distancia nos puede servir de medida de ella, lo que no es en el fondo sino lo que se pone en práctica cuando medimos la agudeza visual y nos despreocupamos de cálculos trigonométricos que, aunque bien sencillos, no lo parecen tanto á médicos que han olvidado las nociones de Matemáticas, y no son solamente los oculistas versados en cuestiones de óptica necesariamente, los que atienden á enfermos de los ojos, sino prácticos que se dedican á todos los ramos de la Medicina, á quienes hay que simplificar la cuestión lo más que se pueda.

A la agudeza visual normal, tomada como unidad de medida, podríamos fácilmente darle nombre, lo que no creemos del todo necesario. No queremos proponer ninguno; pero del griego se podría tomar el origen de la palabra, y tratándose de la estimación del sentido de las formas podría llamarse la unidad, eidoptría, de *ειδος*, forma y *οπος*, ocular. El nombre sería lo menos importante del asunto.

UN CASO DE QUEMADURA DE UN OJO CON POTASA CÁUSTICA Y DE MIOPÍA TRAUMÁTICA.

Por el Dr. Antonio Alonso.

SAN LUIS POTOSÍ.

Señores: creo interesante referir á vdes. el siguiente caso: Se trata de un hombre de constitución robusta de 38 años de edad, empleado de una compañía ferrocarrilera. Se presentó en mi Consultorio el día 28 de Septiembre de 1902, á solicitar mi opinión para una quemadura producida con potasa cáustica en el ojo izquierdo, datando de 15 días. Al pobre enfermo le llevaban de la mano ciego enteramente, pues el ojo derecho le tenía perdido desde su juventud, á consecuencia de un traumatismo originado por un golpe con un palo. Al examinarlo encontré el ojo izquierdo perdido para siempre; destruída completamente la córnea por la acción química del cáustico, el cual transformó la membrana en un tejido cicatrizal opaco é inútil para la visión. En el ojo derecho al examen, se apreciaba un leucoma adherente ocupando el tercio superior de la córnea y una catarata traumática cápsulo-lenticular en estado regresivo, de color blanquecino con manchas grises irregulares diseminadas en la cápsula anterior. El iris en su porción libre reaccionaba á la luz, y percibía el enfermo con dicho ojo la flama de una bugía á la distancia de 2 metros.

La proyección de la luz con el espejo oftalmoscópico era igualmente percibida en todos los rumbos del campo visual. Tensión del ojo normal. Estando el ojo izquierdo perdido para siempre, y no quedando al enfermo otra esperanza, le propuse operar el ojo derecho, indicándole los peligros que la operación presentaba y el resultado que con ella se obtendría, no tan satisfactorio tal vez como era de desearse, en vis-

1 Trabajo leído en la 1ª Reunión anual de la Sociedad Oftalmológica Mexicana, Marzo de 1903.

ta del traumatismo anterior del ojo y de sus funestas consecuencias para la integridad de las membranas oculares profundas.

Admitida la operación, practiqué el día 2 de Ocubre con el cuchillo de Graefe un colgajo superior en la córnea, comprendiendo en éste la porción de iris adherente; tomé éste con la pinza de iridectomía y le seccioné en su mayor parte con la pinza tijera de Wecker. Introduje después la asa de Taylor detrás del cristalino y extraje la lente con su cápsula, perdiendo corta cantidad de vítreo. A los 4 días la herida corneal había cicatrizado sin consecuencias. Quince días después de operado el enfermo encontré al examinarlo una agudez visual igual á $\frac{1}{4}$ con un vidrio de + 3 D., agudez visual que le permite hasta la fecha desempeñar el trabajo que le proporciona subvenir á las necesidades de la vida, consistente en el manejo de unas bombas para extraer agua. Examinándolo con el oftalmoscopio encontré un estafiloma posterior, ocupando el lado externo de la papila, y dos placas atróficas rodeadas de pigmento; una hacia la parte supero–externo de la papila del tamaño próximamente de medio diámetro papilar, y otra más pequeña cerca de la región maxilar.

Entre otras causas llama la atención el caso actual, por la miopía fuerte que existía en el ojo traumatizado, la cual después de la extracción del cristalino se ha transformado en una hipermetròpía de 3 D. Refiere el enfermo, hombre inteligente, que su ojo izquierdo perdido por la acción del cáustico, tuvo siempre una agudez visual excelente tanto de lejos como de cerca. ¿Cuál ha sido, pues, la causa de esta miopía en el ojo derecho? El Dr. Darier ha publicado últimamente un caso de miopía traumática brusca por estiramiento de la zónula de Zinn y aumento de la refracción del cristalino. No es este nuestro caso. El Dr. Kopff acaba igualmente de publicar otro de keratoconus de origen traumático, caso recientemente referido en la Clínica oftalmológica. En el nuestro, no obstante la pérdida de la visión binocular y de la conver-

gencia, se ha desarrollado en el ojo traumatizado á consecuencia del traumatismo, una miopía fuerte, como resultado de la perturbación nutritiva que sin duda aquel produjo en el globo y sus envolturas, al grado de disminuir su resistencia á la presión intra-ocular.

Entre otras consideraciones, un precepto de moral quirúrgico creemos se desprende del caso actual, y es: que el oculista deberá siempre, como que el campo de sus actitudes lo constituye el órgano más importante de la vida de relación, no buscar sistemáticamente el éxito ostensible, brillante, impresionable para las multitudes, sino realizar el bien en todo caso como punto objetivo de sus labores. Todo es relativo en el universo. Un pequeño éxito visual sin ruido ni aparato, puede sacar á un individuo, á una familia, de la miseria y del parasitismo social. De aquí la importancia considerable de esta rama de la medicina, la oftalmología, no sólo desde el punto de vista abstracto de la ciencia, sino en relación con sus fines esencialmente humanos.

DE LA DISPOSICION ANATOMICA DEL CANAL NASAL EN EL NEGRO QUE EXPLICA SU MENOR PREDISPOSICION A LAS AFECCIONES DE LAS VIAS LAGRIMALES.[1]

POR EL DR. JUAN SANTOS FERNÁNDEZ.

HABANA.

[*Concluye.*]

III

Anatomía y fisiología del aparato lagrimal en general.

El aparato lagrimal se compone de dos partes: una secretante representada por glándulas en racimo, ó arracimadas, y sus

1 Trabajo leído en el XIV Congreso Internacional de Medicina. Madrid, Abril de 1908.

conductos; la otra excretante, constituída por los *canalículos lagrimales, el saco y el canal nasal.*

La glándula lagrimal, según PANAS, no consta de dos porciones como sostienen los clásicos, sino de tres, á saber: una orbiaria, otra palpebral, y una tercera, formada por las glándulas subconjuntivales de KRAUSE, y ocupan el fondo de saco superior (A. TERSON), en serie continua, desde la glándula palpebral hasta el espesor de la carúncula.

La porción palpebral ó glándula de ROSENMÜLLER, afecta numerosas modalidades anatómicas, lo que explica las divergencias de los autores respecto al número de sus lóbulos y canales excretores.

La glándula de ROSENMÜLLER está situada en la parte externa del párpado superior, entre la conjuntiva y el tendón del músculo elevador del párpado, lo que importa tener en cuenta, según PANAS, al hacer la ablación. Su volumen es el de una lenteja, y sobresale en la mucosa.

La porción *orbitaria*, á la que dió Galeno el nombre de *glándula innominada*, ocupa la depresión situada en la parte anterior y externa de la pared superior de la cavidad orbitaria y á expensas de la apófisis externa del frontal.

Es aplastada y oval; su cara convexa corresponde al periostio que tapiza la bóveda orbitaria, y que á veces la esconde al desdoblarse; su cara cóncava corresponde al globo ocular, del que la separa una hoja aponeurótica de la cápsula de Tenon. Su eje mayor es paralelo al reborde orbitario, interesando la piel, el músculo orbicular y el ligamento suspensor.

Los conductos excretores, en número variable de tres á cinco, se abren en la mitad externa superior del fondo de saco; la longitud de éstos es de 20 milímetros, y su ancho de 10 á 12.

La arteria lagrimal irriga la glándula orbitaria y parte de la de ROSENMÜLLER, que recibe además ramas de la palpebral superior.

Pequeñas venas correspondientes van á derramar en la oftálmica, si bien otras en una vena vorticosa.

Los linfáticos son aún desconocidos. El nervio lagrimal nace de la rama oftálmica de WILLIS.

La composición de las lágrimas es neutra, ó ligeramente alcalina.

Las vías de excreción de las lágrimas, comprenden cuatro partes; dos horizontales el *lago* y los *canalículos lagrimales*, una porción vertical llamada *saco*, y una última, continuación de la precedente, que es el canal nasal.

Lago lagrimal es el espacio que separa los dos párpados en el ángulo interno del ojo. Se ven los dos puntos lagrimales hundirse en el lago lagrimal para chupar las lágrimas. La carúncula lagrimal está situada en medio del lago.

Puntos lagrimales.—Se da este nombre á los orificios de los conductos lagrimales. En la unión de la porción ciliar y de la porción lagrimal del borde libre de los párpados, se encuentra una pequeña eminencia que se advierte mucho más en el momento que los párpados se aproximan al cerrarse; esta eminencia es el *tubérculo lagrimal.* El del párpado superior es un poco más interno que el otro; de modo que no se encuentran en la aproximación de los párpados.

Los puntos lagrimales designados por superior é inferior, están situados en la parte más saliente de los tubérculos lagrimales; ocupan el borde posterior del borde del párpado, de manera que su boca está inmediatamente aplicada á la conjuntiva ocular. No se le puede descubrir en estado fisiológico, sin volver ligeramente el párpado hacia adelante.

El punto lagrimal está siempre abierto, y mide un cuarto de milímetro de diámetro próximamente. El inferior es más amplio que el superior, pero los dos tienen la misma dilatabilidad.

Conductos ó canalículos lagrimales; ocupan la parte más interna del borde libre de los párpados, que en este sitio es redondeada y desprovista de folículos pilosos, lo mismo que de glándulas.

Inmediatamente hacia adentro del último orificio meibomiano, se percibe sobre cada párpado la pequeña eminencia llama-

da por unos *papila lagrimal*, que está en la embocadura externa de los canalículos.

La primera porción de los canalículos es vertical en la extensión de dos milímetros, y se termina por un ensanchamiento cupuliforme; después se estrecha y forma otro ensanchamiento (HEINLEIN, GERLACH), en la parte horizontal, que es la más larga, pues tiene de cinco á siete milímetros, para unirse los dos y desembocar en el saco por su parte anterior. La porción común es más corta que las otras. Las paredes de los conductos se componen de mucosa revestida de epitelio pavimentoso, de stratum conjuntivo conteniendo fibras elásticas, principalmente al nivel de los puntos. Algunos autores han descrito en él glándulas que otros niegan.

SACO LAGRIMAL.—El saco lagrimal constituye un ensanchamiento intermediario entre los conductos ó canalículos lagrimales y el canal nasal. Esta bolsa fibrosa está situada en la hendedura ó canaladura lagrimal formada (SAPPEY) por el ungüis hacia atrás y la apófisis ascendente del maxilar hacia delante, por encima del canal nasal, en el que se abre por su extremidad más pequeña. Su dirección es oblicua de arriba á abajo, de dentro á fuera, y de delante hacia atrás. Su diámetro mayor vertical, mide de 12 á 15 milímetros, el anteroposterior de 5 á 6 y el transversal de 4 á 5.

Está en relación hacia adentro con el canal lagrimal, hacia afuera con la porción unida de los conductos lagrimales que se abren en él á la altura de su tercio superior, y con las fibras superiores é inferiores del orbicular que se insertan en su pared; hacia adelante, con el tendón directo del orbicular de los párpados que lo divide en dos partes (este tendón se ve á veces como una línea blanquecina, al través de la piel, es transversal). Por encima del tendón se ve el tercio superior del saco en relación con la piel y las fibras musculares, y por debajo los dos tercios inferiores, en los que se practica la incisión cuando la dacriocistitis lo distiende. La cara posterior del saco la rodea á manera de un cinturón, el músculo de HORNER, sin adherirse.

Además, una pequeña prolongación de la cápsula de TENON, que se inserta en la cresta del unguis, separa el saco del tejido celuloso grasoso de la órbita, lo que no ha impedido á veces la producción del flemón orbitario por cateterismo mal hecho y que ha provocado la atrofia del nervio óptico.

El saco lagrimal está formado por una túnica fibrosa y por una mucosa. Esta se continúa con las de los conductos lagrimales y el canal nasal. La túnica fibrosa está formada de tejido conjuntivo y algunas fibras elásticas. La mucosa está tapizada por una capa de epitelio cilíndrico estratificado con pestañas vibrátiles que algunos niegan, así como la existencia de glándulas. Las numerosas arteriolas que se observan proceden de la palpebral inferior y un ramo interno de la nasal. Las venas desembocan en la supraorbitaria y la angular. Reciben una rama procedente del canal nasal.

CANAL NASO LAGRIMAL.—Este conducto es la continuación del saco; se extiende de la punta anterior del ángulo infero-interno de la órbita, al meato ó canal inferior de la fosa nasal. Su dirección es oblicua, de arriba á abajo, de dentro á fuera y de delante hacia atrás.

Además, presenta una ligera curvatura, cuya convexidad es externa. Se aprecia mejor este detalle en una preparación en que se ponga á descubierto el seno maxilar. Su eje prolongado hacia arriba del lado de la frente y hacia abajo del de la arcada dental superior, pasa á dos centímetros por fuera de la línea intersuperciliar media, y al nivel de la separación del primero y segundo molar.

El canal nasal está formado (SAPPEY) hacia afuera por un ancho canal ó hendedura situada en la cara interna del maxilar inferior hacia adentro y arriba, por la parte más inferior del unguis, hacia adentro y abajo por la apófisis unguial del cornete inferior.

Dada la oblicuidad del canal, el orificio superior se aproxima al reborde orbitario, del que está separado por una cresta ósea que se puede apreciar al través de la piel y sirve de guía al bis-

turí cuando hay necesidad de abrir el saco. El orificio inferior está oculto por el cornete inferior de las fosas nasales, y se encuentra á dos centímetros hacia atrás de la raíz del ala de la nariz. Una eminencia ósea lo separa del vestíbulo ó entrada nasal y constituye aquélla una señal para guiarse en el cateterismo del canal al revés.

La separación de los canales partiendo de su inclinación sobre el plano medio, varía, afirma PANAS, según los individuos y las razas, y éste es uno de los particulares que pretendo dilucidar respecto de los negros. La longitud del canal nasal, como regla general, oscila entre 10 y 15 milímetros, esto obedece á que se abre unas veces inmediatamente en la base del cornete y otras más cerca del suelo de la nariz.

Su ancho es de tres milímetros como término medio, de forma cilíndrica, con un ligero aplastamiento transversal.

El orificio superior es elíptico de delante á atrás, y de fuera á dentro; el inferior, constituído por un simple repliegue de la mucosa, es alargado verticalmente, y tanto más estrecho cuanto más se acerque al suelo de las fosas nasales.

Según SERRES el canal izquierdo es más estrecho que el derecho, y se ha querido explicar de este modo, la mayor frecuencia de la dacriocistitis del lado izquierdo.

Respecto á la estructura del canal izquierdo, en lo que atañe á la dacriocistitis, hemos comprobado el hecho como se deduce de la siguiente estadística (Cuadro nº 2.).

En 37,290 enfermos de los ojos, en que ha habido 773 de vías lagrimales, de los que 238 eran del canal nasal, había 57 en ambos lados, 88 en el lado derecho y 93 en el izquierdo. Hubo 128 varones con estrechez del canal nasal, y 110 hembras.

Acerca de la dacriocistitis aguda y crónica en 773 enfermos de vías lagrimales, hemos anotado: 418 casos de dacriocistitis, 350 crónica, y 68 aguda; de unas y otras 45 aparecieron en ambos ojos; 172 al lado derecho, y 201 al izquierdo.

De los 773 casos de vías lagrimales, fueron 388 varones y 385 hembras, de los que 192 varones y 226 hembras eran de dacriocistitis.

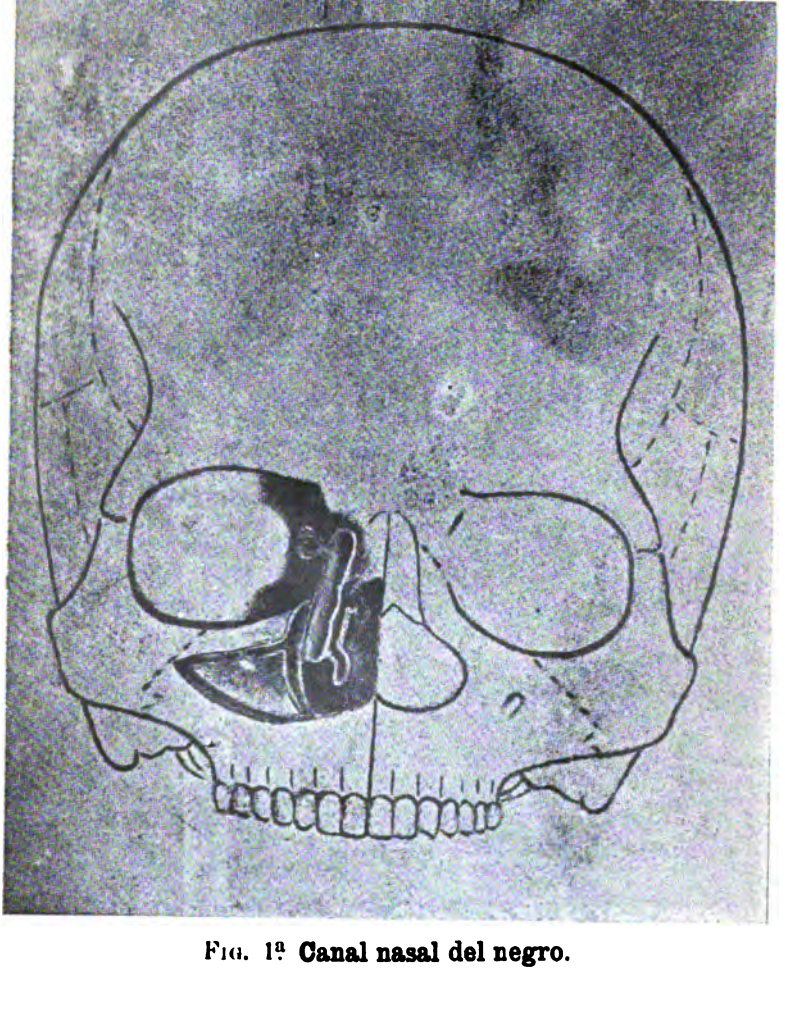

Fig. 1ª **Canal nasal del negro.**

Número total de enfermos de la Clínica, 37,290 desde Abril de 1875 á Diciembre de 1902.

CUADRO II.

	RAZAS											SEXO		EDAD									
	BLANCOS						NEGROS																
	Cubanos	Españoles	Europeos	Canarios	Americanos del Norte	Americanos del Sur	Africanos	Cubanos	Mulatos	Chinos	Mexicanos	Varones	Hembras	1 día á 1 año	1 año á 5	5 años á 15	15 años á 25	25 años á 50	50 años á 80	80 años á 100	Ambos ojos	Ojo derecho	Ojo izquierdo
Desviación de los puntos lagrimales	7	6	—	1	—	—	—	—	—	—	—	13	1	—	—	—	1	1	9	3	10	2	2
Obstrucción ó estrechez de los puntos	15	10	—	12	1	—	—	1	—	2	—	30	11	—	—	—	—	21	20	—	24	4	3
Estrechez de los canalículos	14	4	1	—	—	—	—	—	—	—	—	10	9	—	—	—	3	11	5	—	10	4	5
Dacriocistis aguda	22	32	2	3	—	—	—	3	6	—	—	31	37	—	7	10	11	33	7	--	6	35	27
Dacriocistis crónica	164	106	3	21	1	2	2	16	32	—	3	161	189	8	35	61	75	127	44	2	39	137	174
Fístula lagrimal	14	19	1	3	—	—	—	1	5	—	—	15	28	1	3	4	13	17	3	2	6	19	18
Enfermos del canal nasal	105	97	2	18	4	1	1	4	5	—	1	128	110	1	13	19	47	122	36	—	57	88	98

Total de enfermos de las vías lagrimales, 773.

Se admite también que en los hipermétropes, de nariz fuertemente aplastada y de anchos pómulos, los canales son más estrechos, y sin embargo, nosotros que vivimos en un país en que la hipermetropía predomina, sólo hemos encontrado 3 hipermétropes en 238 enfermos del canal nasal.

Otro tanto se dice de la raza semítica en que abunda la nariz arqueada.

La mucosa presenta el mismo aspecto que la del saco, y está provista de pliegues sin orden. Las válvulas son negadas y admitidas por diversos autores y lo mismo puede decirse de las glándulas.

Se ha descrito en el tejido submucoso un rico plexo venoso y explica las hemorragias en algunos cateterismos.

Los linfáticos comunican con los de las fosas nasales.

Los nervios proceden del ramo na[illegible] arriba, del dentario anterior abajo.

IV

Ejemplares anatómicos.

Anatómicamente considerado el saco lagrimal y el conducto nasal, no forman, en realidad, sino un solo conducto vector de las lágrimas en las fosas nasales. Son las dimensiones de este conducto lagrimo–nasal las que aquí anotamos.

Todas las mediciones han sido practicadas sobre el cadáver fresco, después de haber quitado las partes blandas de la órbita y suprimido con un corte de sierra la mitad externa del seno maxilar. De esta manera descubierto el conducto lágrimo–nasal, se han anotado sucesivamente: la longitud y anchura del conducto, su dirección en el sentido vertical y antero–posterior, la disposición de su orificio inferior.

Como material de estudio se han utilizado 24 sujetos de los que se destinan á los cursos prácticos de Anatomía en nuestra Facultad de Medicina; de estos 24 casos, 15 eran sujetos pertenecientes á la raza blanca y 9 negros africanos.

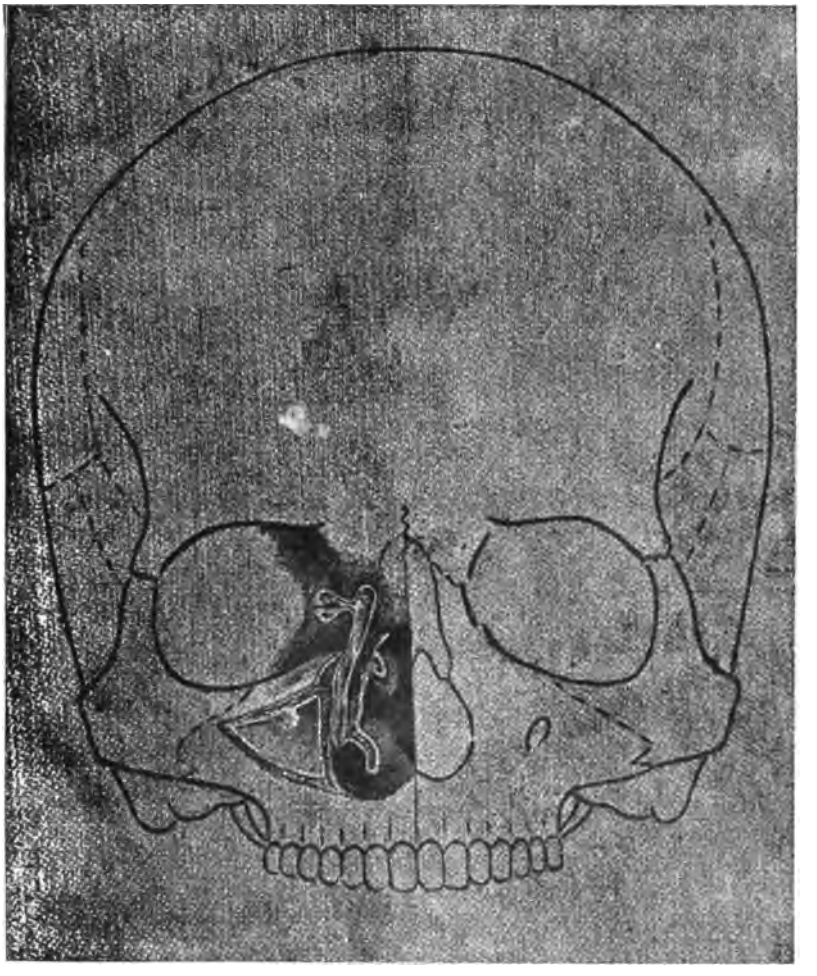

FIG. 2ª **Canal nasal del blanco.**

Adrede se escogieron así los casos, porque el objeto era hacer un examen comparativo de las dimensiones del conducto en las razas blanca y negra; por eso se desecharon los cadáveres de mestizos para este estudio.

Del examen de los cuadros adjuntos se deduce (Cuadros números 3 y 4):

Primero: Que el conducto lágrimo–nasal en la raza blanca es relativamente más largo que en la negra.

Segundo: En esta última el conducto ofrece á su vez mayor diámetro que en la raza blanca.

Tercero: La distancia que separa los orificios inferiores de los dos conductos, es mayor en el negro que en el blanco, lo que hace que el orificio inferior del conducto sea con relación al superior casi siempre externo en el negro. Hecho que era fácil prever por el mayor índice nasal de la raza negra.

Cuarto: En el negro la dirección del conducto lágrimo–nasal tiende á hacerse rectilínea, estando muy poco acentuada la doble inflexión en el sentido transversal ó lateral, y en el sentido antero–posterior que ofrece el conducto en la raza blanca.

Quinto: El orificio inferior del conducto lágrimo–nasal corresponde en el negro á la bóveda del canal inferior de las fosas nasales, siendo mucho más grande y redondo que en la raza blanca; en ésta, dicho orificio inferior, mucho más estrecho, ovalado, corresponde á la pared externa del canal en la casi totalidad de los casos (figuras nº 1 y nº 2).

Además de los 24 cadáveres que sirvieron para las mediciones comparativas que se pueden apreciar en el cuadro correspondiente á los blancos y á los negros, el Dr. Presno nos ha facilitado dos ejemplares más; el uno correspondiente á una blanca y el otro perteneciente á un negro africano de los que se decían *lucumi*, por pertenecer á determinada tribu en el territorio de origen.

En ambos se destaca de manera clara, como se verá en la figura número 3, obtenida de fotografía, la amplitud de la en-

CUADRO III.

SUJETO	EDAD	PROCEDENCIA	LONGITUD DEL CONDUCTO	DIÁMETRO	
				DEL SACO	DEL CONDUCTO
1 Blanco.	30 años.	España.	27 milímetros.	4 milímetros.	3 milímetros.
2 Blanca.	33 „	Cuba.	26 „	3 „	2½ „
3 id.	49 „	„	26 „	3½ „	3 „
4 Blanco.	54 „	„	28½ „	4½ „	3½ „
5 id.	39 „	„	27 „	3½ „	2½ „
6 id.	36 „	„	27½ „	3½ „	3 „
7 id.	56 „	España.	26½ „	4 „	3 „
8 id.	52 „	Cuba.	28 „	5 „	4 „
9 Blanca.	56 „	„	27 „	3½ „	2½ „
10 id.	67 „	España.	27 „	4 „	3½ „
11 Blanco.	25 „	Cuba.	27½ „	4 „	3½ „
12 id.	24 „	„	28 „	3 „	3½ „
13 id.	25 „	„	28 „	3½ „	3 „
14 id.	23 „	México.	27 „	4 „	3½ „
15 Blanca.	60 „	España.	28 „	4 „	3½ „

Fig. 3ª **Cráneo de un negro en el que se ve la amplitud del orificio superior del canal y su mayor separación de uno á otro.**

CUADRO IV.

SUJETO	EDAD	PROCEDENCIA	LONGITUD DEL CONDUCTO	DIÁMETRO	
				DEL SACO	DEL CONDUCTO
1 Negro.	65 años.	Africa.	26 milímetros.	5 milímetros.	4½ milímetros.
2 Negra.	80 „	„	25½ „	5½ „	4½ „
3 Negro.	90 „	„	26 „	6 „	5 „
4 id.	65 „	„	26 „	5 „	4½ „
5 Negra.	82 „	„	26 „	5½ „	4½ „
6 id.	80 „	„	25½ „	4½ „	3½ „
7 id.	60 „	„	25 „	6 „	5 „
8 id.	60 „	„	26½ „	5 „	4½ „
9 id.	70 „	„	27 „	5 „	4 „

trada del canal nasal en el africano y la estrechez en el blanco, figura 4; del mismo modo que la reducción del índice nasal en éste y las mayores dimensiones del mismo en el negro de Africa.

Cuando por los resultados de la Clínica dedujimos la posibilidad de que la investigación anatómica fuese lo que ha sido, nos basamos en un número limitado de enfermos de los ojos, pero en la actualidad la estadística abraza un número de 37,290 enfermos de los ojos, y los resultados han sido los mismos, como se verá en los siguientes cuadros, números 2 y 5.

CONCLUSIONES:

1ª El canal nasal del blanco es más largo y de cierto modo tortuoso, y de aquí su mayor exposición á la estrechez y á las afecciones de las vías lagrimales.

2ª El conducto nasal en el negro es ancho y rectilíneo; así se explica la razón que se estreche con menos frecuencia, y que las afecciones del saco y del canal lagrimal sean raras en el negro, y en menor número en los mestizos que en los blancos.

FIG. 4º Cráneo de una blanca en que se ve la estrechez del orificio superior del canal y su menor separación de uno á otro.

Número total de enfermos de la Clínica, 37,290.—Número total de enfermos de vías lagrimales, 773.

CUADRO V.

RAZAS											SEXO		EDAD									
BLANCOS						NEGROS																
Cubanos.	Españoles.	Europeos.	Canarios.	Americanos del Norte.	Americanos del Sur.	Africanos.	Cubanos.	Mulatos.	Chinos.	Mexicanos.	Varones.	Hembras.	1 día á 1 año.	1 año á 5.	5 años á 15.	15 años á 25.	25 años á 50.	50 años á 80.	80 años á 100.	Ambos ojos.	Ojo derecho.	Ojo izquierdo.
105	97	2	18	4	1	1	4	5	—	1	128	110	1	13	19	47	122	86	—	57	88	98

Tanto por ciento de enfermos del canal nasal de todas las razas, con relación al número general de enfermos de la clínica.

0'68

Tanto por ciento de enfermos del canal, con relación al número de enfermos de las vías lagrimales.

30

Tanto por ciento de enfermos blancos del canal, con relación al número general de enfermos de la clínica,

0'60

Tanto por ciento de enfermos blancos del canal, con relación al número de enfermos de vías lagrimales, de todas las razas,

95

Tanto por ciento de enfermos negros del canal, con relación al número de enfermos blancos del canal,

2'20

Tanto por ciento de enfermos negros del canal, con relación al número general de enfermos de la clínica,

0'01

Tanto por ciento de enfermos negros del canal, con relación al número de enfermos de vías lagrimales de todas las razas,

2'10

SOCIEDAD OFTALMOLÓGICA MEXICANA.

Primera Reunión Anual.

México, Marzo 27 á 31 de 1903.

Crónica para los «Anales de Oftalmología.»

Por el Dr. José de J. González.

León México.

(Concluye).

Discusión de los Informes de los Dres. Chacón, Montaño y González.

Dr. J. Ramos (México). El problema es tan complejo, y tan difícil el acuerdo, que éste no ha podido hacerse aún entre los Sres. Ponentes. Opina con el Dr. Chacón, que hay dos cuestiones; una científica y otra práctica, pues, además de ser un aparato de óptica, el ojo es un organo humano, sujeto, aun fisiológicamente á grandes variaciones. Para hacer las escalas que hace años presentó á la Academia Nacional de Medicina, consultó con el notable Ingeniero D. Manuel Mª Contreras, llegando ambos á la convicción de la imposibilidad de una de resolución perfecta. El *mínimun separabile*, es esencialmente variable, como lo es la sensibilidad de la retina, de allí, que los observadores le hayan dado valores distintos, desde 30″ á 1′, sin haberse tenido bastante en cuenta las diversas condiciones en que cada uno se colocó en sus experiencias. La verdadera unidad fisiológica, es imposible de determinar, así en la vista como en el oído, la sensibilidad, la fuerza muscular, la temperatura etc. Desde luego, la luz con que se busca la agudez visual, debe ser diferente, según los autores: unos prefieren la blanca, otros la del sodio, etc.; la orientación, la hora del día, el estado de uso de las escalas, el tipo, etc., tienen también una gran influencia. Pero aun en condiciones idénticas, los resultados deben variar con cada persona, pues el acto de leer es complejo, y sirve de hecho para medir, no sólo la agudeza visual, sino aun la agudeza cerebral.

Por estas razones, estimo, que la escala presentada por el Dr. Montaño, es práctica, pues no impone una unidad de agudeza, sino que da sólo la medida del angulo visual encon-

trado. La cree más exacta, por no tomar en cuenta las tangentes, que son tan variables en su crecimiento, sino el arco rectificado, por estar fundada en la ley psico-física de Fechner, siendo la progresión geométrica más constante que la aritmética, y por usar, no sólo de letras, sino de aros truncados como Landolt. La innovación en la división decimal del circulo como la propone el Sr. Ingeniero Mendizábal Tamborrel y la adopta el Dr. Montaño, le parece lógica y es de desear se generalice.

Dr. Uribe Troncoso. Si hubiere de clasificar los tres trabajos presentados, consideraría el del Dr. González como la historia del asunto, estudiando como estudia casi todas las escalas existentes, que juzga con erudición y acierto; el del Dr. Chacón es juicioso y práctico, estimando que lo actual es lo mejor y más útil, pero el del Dr. Montaño representa un paso adelante que espera será fructuoso. Con las escalas actuales, tenemos dificultades en la práctica, pues si el enfermo no lee las letras más grandes, tenemos que acercarlo á la escala, ó que acercar ésta y valuar la agudeza en fracciones que no siempre son comparables entre sí, recurriendo en último caso á la vista de los dedos á determinada distancia. Los quebrados que representan las agudezas visuales en las escalas son díficiles de retener en la memoria y es necesario acercarse á consultarlos para registrar la agudeza. La escala decimal de Monoyer salta bruscamente, está calculada sólo para determinada distancia y cuando ésta es mayor ó menor los cálculos que habría que hacer no son sencillos. Desde este último punto de vista son superiores las de Snellen que tienen tipos para ser vistos á menores distancias y por medio de las cuales además, los cálculos de agudezas inferiores, aunque fraccionarios, son más fáciles.

La escala que propone el Dr. Montaño le parece más científica, pues en lugar de tomar las tangentes para medir los ángulos visuales se vale de los arcos rectificados, que están siempre en relación constante con aquellos, lo que no pasa con las tangentes, que crecen mas rápidamente. En vez de querer fijar una agudeza visual tipo, el Dr. Montaño se propone únicamente medir el ángulo visual y expresarlo en cifras decimales enteras como se expresa, por ejemplo, la temperatura axilar. Sin duda que habrá que compararlas con la media normal, pero no serán necesarios los quebrados, y la progresión de las agudezas es fácil de retener.

Aunque están fundadas en una división del círculo no aceptado aún oficialmente, los oculistas no tropezarían con grandes obstáculos para adoptarla.

Dr. Chávez. Estima necesario, recordando los buenos resul-

tados obtenidos por el nombramiento de una Comisión en el 2º Congreso Médico Pan-Americano que obtuvo la unificación de la notación del astigmatismo en toda la América, se forme una Comisión semejante para las escalas propuestas por los Sres. Montaño y González, la que dictaminará en la 2ª Reunión Anual.

Quedarón mombrados los Dres. Ramos, Uribe Troncoso y Chacón, para integrar la Comisión.

Sesión del día 29 de Marzo á las 11 A. M.

Presidencia del Dr. Antonio Alonso (S. Luis Potosí.)

Dr. L. Pourquié (Torreón Coah.) *El examen de la vista en los empleados del Ferrocarril Internacional Mexicano.*

El año de 1895 se expidió una circular por los directores del Ferrocarril Internacional para que todos los empleados que estuvieran en servicio activo se sujetaran á un examen completo de la vista. Se investiga en ellos 1º la agudeza visual, 2º la refracción, 3º la visión de los colores, 4º la extensión del campo visual y 5º el estado del fondo del ojo. Para el examen de la agudeza el autor emplea las escalas de Wecker y desecha á los que tengan menos de $\frac{1}{2}$; se desechan los nuevos empleados que tengan vicios de refracción, aunque estos sean corregibles por anteojos, que sólo se permiten á empleados antiguos; el astigmatismo irregular es una causa absoluta de incompatibilidad; para el examen de los colores se emplean las tablas de Stilling y los estambres de Holmgren. El examen de la visión periférica no sólo para el blanco, sino para los colores lo conceptúa muy importante en empleados que, como los de los ferrocarriles, deben darse exacta cuenta de los obstáculos en grande extensión del campo visual; los que no llegan á los 40° del perímetro en el lado temporal son rechazados. El exámen se completa por el estudio oftalmoscópico del fondo del ojo, desechándose todo empleado que presente lesiones por leves que sean.

De 2400 aspirantes examidados de 1895 á la fecha, no fueron admitidos 55 por daltónicos (2.29 por ciento), 130 por agudeza visual insuficiente; 31 por tener un solo ojo.

Respecto á la clase de personas que deban practicar el exámen de los enpleados, de todo lo anterior deduce que no han de ser legos, sino forzosamente médicos, y oculistas; pues es un estricto deber de las compañías ofrecer las mayores garantías á los viajeros.

Discusión. Dr. M. Uribe Troncoso. (México), Felicita al autor del trabajo hecho á moción de la Comisión Organizadora. Hasta hoy el único ferrocarril mexicano en que se hacen exámenes sistemáticos de la vista en los empleados, es el Internacional. Hace algunos años que emprendió por los Anales de Oftalmología una campaña para conseguir que tan buena y necesaria medida se implante en todos los ferrocarriles del país, sin haber obtenido todavia la sanción oficial del Gobierno.

Ni en los Estados Unidos ni Europa se ha logrado que todas las compañías ferroviarias exijan el previo examen ocular á los empleados de un modo sistemático é igual. La Asociación Médica Americana nombró una comisión para estudiar el asunto y proponer las medidas conducentes á uniformar la práctica del examen en todos los ferrocarriles americanos. Da lectura á las conclusiones de la comisión, la que admite que los médicos generales puedan hacer el examen, pero él cree, como el Dr. Pourquié, que deben estar cuando menos dirigidos por oculistas expertos, únicos que están en aptitud de emplear con fruto el oftalmoscopio y de descubrir los vicios de refracción. La agudeza que dede tener un empleado debe ser la *unidad*, pues el exigir sólo $\frac{1}{2}$ le parece excesiva benignidad. Considera importantísimo el exámen de los colores, que debe ser hecho no sólo con los estambres de Holmgren y las tablas de Stilling, sino también con linternas especiales como la propuesta por el Dr. Thomson. Hasta hoy sólo en el Ferrocarril Internacional se practica el examen del campo visual: esto es importantísimo y no deberá faltar en todo examen, buscando especialmente si existen escotomas centrales. La frecuencia del daltonismo es de 3 á 4 por ciento.

El examen de la vista en los empleados de ferrocarriles es tanto más urgente cuanto que de día en día aumenta la red ferrocarrilera y el número de pasajeros. La Sociedad Oftalmológica debe establecer reglas en este sentido yproseguir la campaña hasta conseguir que el supremo Gobierno haga obligatoria á todas las compañías ferrocarrileras el examen de la vista y el oído en sus empleados, pues si lo dejara á arbitrio de las Compañías, éstas probablemente no se ocuparian de este asunto y seguirían aplazándolo por razones de economía.

Dr. Emilio Montaño (México). Propone que lo aprobado por el Congreso se reduzca á conclusiones y éstas sean propuestas para su aprobación, al Ministerio de Comunicaciones y al Consejo Superior de Salubridad. Las conclusiones serían á su juicio, éstas;

1º Los empleados en servicio activo tendrán una agudeza visual igual á la unidad.

2º No podrán usar lentes.

3º Tendrán percepción normal de los colores y el examen con el cromatoptometro de Chibret dará 5°.

4º El campo visual colorido deberá ser normal.

5º El examen deberá ser practicado por un oculista.

Dr. J. R. Galindo. (de Tulancingo). Propone que se dirija una comunicación á las autoridades indicadas, encareciendoles la importancia de que se estudie uu reglamento conveniente.

Dr. D. M. Vélez (México). Está de acuerdo en encarecer al Gobierno la necesidad de reglamentar éste asunto; pero cree que debemos reservarnos para proponer más tarde, después de conveniente estudio, las condiciones que deben llenar los empleados.

El Presidente nombró en Comisión para que estudien este asunto y formulen un reglamento, á los Dres. Uribe Troncoso, Pourquié y F. López.

Dres. D. M. Vélez y *Rafael Silva* (México). *Estado actual de la asepsia y antisepsia en cirugía ocular en México.*

Empieza por hacer una ligera historia de la antisepsia y de la asepsia, insistiendo sobre las ventajas que, principalmente la última, han prestado al arte de la cirugía.

Estudia la acción insuficiente de los *antisépticos químicos* para una esterilización rigurosa; sus combinaciones, transformaciones etc, que amenguan más su valor antiséptico. Insiste en que desde el punto de vista de la asepsia conjuntival no son superiores al lavado abundante aséptico.

Trata de la *esterilización del aparato instrumental*: 1º por el calor húmedo, y por líquidos llevados á su punto de ebullición con sales que elevan dicho punto ó vapor de agua, con presión ó sin ella. 2º calor seco, al cual da la preferencia para este objeto.

La *esterilización de los materiales y útiles de curación* se puede obtener: 1º por el calor húmedo: líquidos llevados á su punto de ebullición; 2º Líquidos con sales que elevan la temperatura de dicha ebullición; 3º Vapor fluente; 4º Vapor sobrecalentado; 5º Vapor bajo presión, al cual dá la preferencia como más seguro. El calor seco es insuficiente en este caso.

Estudia por último la *asepsia del cirujano y del campo operatorio* antes de la operación, durante ella y después de ella, englobando en estos puntos todas las condiciones necesarias para realizar una asepsia perfecta.

Discusión Dr. L. Chávez. Está enteramente de acuerdo en los medios recomendados, que son los que él usa y dan mayores garantías contra la infección.

Dr. A. Alonso. Además de todos los medios anteriores tenemos para luchar contra la infección un auxilio poderoso; la fagocitosis, que explica los éxitos obtenidos á pesar del descuido de algunos cirujanos para las reglas de la antisepsia.

SESIÓN DEL LUNES 30 A LAS 5 DE LA TARDE.

Presidencia del Dr. José de Jesús González (León-México).

Presentación de instrumentos nuevos.

Dr. Fernando López (México). Presentó un aparato para esterilizar las soluciones de medicamentos empleados en terapéutica ocular, tales como la cocaina, la atropina, etc., que se alteran con la ebullición y pierden sus propiedades; ese aparato lo denomina *Tindalizador automático* y está basado en la propiedad del *acetato de amoniaco* de fundirse á 60° y conservar esa temperatura por varias horas. El tindalizador consta de dos cilindros de hoja de lata que dejan entre sí un espacio que es el que se llena de acetato de amoníaco, cerrándose en seguida herméticamente los extremos. En la cavidad del cilindro interior se colocan, en agua, tubos cerrados á la lámpara conteniendo las soluciones que se desee esterilizar. Se pone primero el aparato dentro de un baño de María y cuando el termómetro colocado en el baño marque 60° se retirá el aparato, que conservará por varias horas esa temperatura. La misma operación se repetirá tres ó cuatro días con lo que se habrá esterilizado las soluciones. La temperatura de 60° matará los gérmenes adultos, y activará el desarrollo de los esporos; como al siguiente día se repite la operación volverá á suceder lo mismo: muerte de los gérmenes y desarrollo de esporos, hasta que se conseguirá hacer que se desarrollen todos los esporos y mueran por la temperatura.

El mismo Dr. López presentó un *frasco irrigador* que permite conservar las soluciones para lavado á cubierto del polvo y de los gérmenes y por medio de una llave que se puede mover con la mano, sirve para la desinfección de las manos en las operaciones.

Dr. Lorenzo Chávez (México). *Nuevo modelo de blefaróstato.* (Véase: *Anales de Oftalmologia* Tomo IV. Nº 10. 1902.)

Tijeras para la enucleación. Son unas tijeras curvas sobre el filo, con un prolongamiento de su hoja mayor en forma de gancho. En la enucleación del globo ocular, después de hacer

una pequeña incisión en la conjuntiva, se introduce por ella la rama larga de las tijeras haciéndo corresponder su concavidad á la de la inserción conjuntival desprendiéndola; después se pasa la rama larga por debajo de los tendones de los rectos, se avanza y se secciona. La ventaja que presentan estas tijeras es la de no necesitar ayudante ó cambiar de instrumento para cargar primero el tendón y después para cortarlo.

Dr. Uribe Troncoso (México).—*Nuevo modelo de miras para el oftalmómetro de Javal.* (Véase *Anales de Oftalmología*, tomo VI, número 6.)

Ojo artificial esquiascópico. Dr. M. Uribe Troncoso. Presentó un modelo suyo de ojo artificial que presenta algunas ventajas sobre el de J. Thorington, y facilita el estudio de la teoría de las sombras esquiascópicas. Consta de dos cilindros, uno de los cuales desliza dentro del otro; el cilindro exterior presenta en su base anterior una pupila y un círculo graduado para el eje de los cristales cilíndricos y una lente de +20 D.; el cilindro interior lleva por dentro, aplicada á su base, la imagen del fondo del ojo normal, en la que hay una escala en milímetros; por el deslizamiento se hace el ojo emétrope, miope ó hipermétrope, según la longitud del eje, y, como la mitad superior de los dos cilindros puede levantarse, se da uno exacta cuenta del movimiento de la sombra sobre el campo de examen en cada uno de aquellos diversos estados de refracción.

Ejemplares macroscópicos de ojos. El mismo *Dr. Uribe Troncoso* presentó los siguientes cortes de ojos, conservados en jalea glicerinada: 1º Ojo humano fisiológico; 2º Glaucoma hemorrágico; 3º Irido-coroiditis; 4º Cisticerco del vítreo; 5º Luxación del cristalino calcificado en la cámara posterior, en un muñón antiguo; 6º Soldadura irido-córnea y degeneración del cristalino en un ojo atrófico; 7º Degeneración huesosa de la coroide y calcificación del cristalino; 8º Estafiloma esclerotical, sinequia anterior y adherencia irido-córnea parcial; 9º Herida de la córnea, sinequia anterior é irido-ciclitis plástica.

Tratamiento óptico de la miopía. Dr. José Ramos (de México) Ponente.

Define la miopía ópticamente en áxil, de curvatura y de índice, pero considera que tratándose de un estado patológico lo mejor es dividirlo en 1º, miopía débil estacionaria sin lesio-

nes; 2º, miopía no progresiva con lesiones ligeras ó medias; 3º, la que se acompaña de lesiones materiales graves é invasoras y perturbaciones funcionales progresivas. Se propone estudiar hasta qué límites el tratamiento óptico puro cesa de estar indicado y es necesaria la intervención operatoria, y de qué manera debe realizarse la corrección óptica. Recuerda haber encontrado en México la proporción de 4.40 por ciento de niños miopes en la raza cruzada y sólo 0.33 por ciento en la raza indígena. En los adultos la cifra es de 19 por ciento.

Para las dos primeras clases de miopías estacionarias, entre 4 y 9 dioptrías, aconseja la corrección óptica y las precauciones higiénicas convenientes. En la tercera clase, cuando existen lesiones materiales graves y funcionales progresivas, el método óptico cesa de ser aplicable, es impotente, y debe recurrirse al tratamiento operatorio.

Emplea los vidrios desde que descubre la ametropía á cualquiera edad. La corrección *completa* la soportan bien los niños y menos bien los adultos que nunca han usado vidrios, y varias veces ha tenido que cambiarlos por otros más débiles pero que daban mayor comodidad. Cree que no debe haber regla absoluta para la corrección, que debe guiarse por la susceptibilidad especial de cada enfermo, y en términos generales opina que es más soportable y conveniente la corrección incompleta. Si el punto remoto está muy cercano prescribe además vidrios débiles para la visión de cerca y aun un tercer par intermedio.

El mismo tema. *Dr. Manuel G. Abarca* (Guadalajara) Ponente.

Después de estudiar la miopía en general y las alteraciones que produce, asienta que las principales causas de su progresión son el exceso de convergencia y de trabajo sin la corrección necesaria y la luz insuficiente, que ocasionan la isquemia de la retina por contracción tetánica de la vaina muscular de la arteria central, la que finalmente acaba por ser permanente.

Considera la corrección por los vidrios sólo como adyuvante de grandísima importancia para detener el avance de la miopía é insiste en el tratamiento general higiénico y en la vigilancia. En la miopía débil, hasta 3 D. prescribe la corrección completa pero en la mediana y fuerte la considera enteramente contraindicada.

Dr. Charles A. Oliver (Filadelfia, E. U. A.) *Necesidad de una Comisión Internacional para la determinación exacta de los matices coloridos que deben usarse en las señales por medio de colores.*

Son tan variables las condiciones bajo las cuales se emplean las señales de colores en los servicios de ferrocarriles, navegación, ejército y marina de guerra, y tan arbitrarios los tintes escogidos, que ninguna confianza inspiran los resultados que en la práctica dan tales señales. El carácter de la luz que ilumina es importante y sin embargo no se le toma en consideración, ¿habrá que admirarse de que las señales coloridas en tan diferentes condiciones, cambien no sólo de tono sino también de tinte? Cree el autor que deben escogerse tintes que equivalgan á la parte media del espectro solar.—Propone la formación de una Comisión Internacional que estudie el punto.

Discusión.—Dr. J. Ramos (México). Desde luego se conoce, al oir el trabajo del Dr. Oliver, que es un hombre práctico y científico; pues el asunto es de los más importantes y opina que se acepte la proposición de formar una Comisión Internacional. La solución que deja entrever el autor, escogiendo los colores del centro del espectro le parece de las más racionales.

El Presidente nombró para ocuparse de este asunto á la Comisión elegida anteriormente para el estudio del Reglamento de empleados de ferrocarriles, á la cual agregó á moción del Dr. Uribe Troncoso, al autor del trabajo Dr. Charles Oliver.

SESIÓN DEL MARTES 31 Á LAS 11 DE LA MAÑANA.

Presidencia del Dr. L. Chávez.

Tratamiento de la oftalmía simpática por inyecciones bajo la conjuntiva del muñón del ojo enucleado.

Dres. Daniel M. Vélez y Enrique Graue.

Son partidarios de la enucleación del ojo simpatizante, siempre que esté atacado de alguna de las lesiones consideradas como capaces de producir la oftalmía simpática y no tenga visión. En estas circunstancias enuclean un ojo que empieza á producir los fenómenos simpáticos que llaman irritativos y que consideran como pródromos de los inflamatorios y con tanta

más razón uno que haya dado nacimiento en el otro ojo á una de las formas inflamatorias de la afección. En caso que la enucleación no haya bastado para evitar que se afecte el congénere, aplican bajo la conjuntiva del muñón del ojo enucleado inyecciones de 1 gramo de la solución siguiente: Agua destilada 30 gramos, Acoina 0.30 centígramos, cianuro de mercurio 0.03 centígramos, y con este tratamiento han logrado curar á un enfermo que presentaba síntomas de oftalmía simpática irritativa y mejorado notablemente (no dicen *curado* por ser la observación reciente) á otro con síntomas de irido-coroiditis simpática. Relatan ambas historias en detalle.

Discusión.—El Dr. Silva preguntó si el segundo enfermo á quien se refiere el trabajo era un individuo que había sido atendido por uno de los más entendidos oculistas de la capital, y contestada afirmativamente la pregunta, dijo: que dicho enfermo era sifilítico y como tal había sido atendido enérgicamente, empleando las inyecciones intramusculares de cianuro de mercurio. Abadie combate la oftalmía simpática por medio de inyecciones subconjuntivales en el ojo simpatizante, y en el Congreso 13º reunido en Paris leyó un trabajo sobre curación de la oftalmía simpática empleando inyecciones mercuriales hechas en la vaina del nervio óptico del ojo enucleado, atribuyendo el éxito obtenido á la destrucción *in situ* de los microorganismos, pero Darier opinó que la curación se debía á la mercurialización de los espacios linfáticos del ojo simpatizado.—Solicitó el Dr. Silva que se discutiera el tratamiento, sobre todo desde el punto de vista operatorio, en las afecciones de origen endógeno, en las que una causa general pudiera explicar la bilateralidad de las lesiones.

El Dr. Vélez dijo: 1º que no ha encontrado sífilis en el enfermo, que no duda que la haya padecido, pero está ya curado debido al enérgico tratamiento á que se le sometió; 2º que la enucleación del ojo derecho favoreció notablemente á su congénere, y 3º que pequeñas dosis de solución mercurial puestas debajo de la conjuntiva del ojo enucleado mejoraron notablemente al otro.

Dr. Alonso. Cree que el tratamiento por las inyecciones es bueno. Él tuvo un caso de oftalmía simpática por herida en la región ciliar, y habiéndose negado el enfermo á dejarse enuclear, empleó las inyecciones subconjuntivales logrando el alivio después de 10 á 12 inyecciones. Opina, como Bouchard, que el tratamiento local en las afecciones sifilíticas tiene más influencia que el tratamiento general por inyecciones intramusculares.

Dr. Silva.—Desea lo ilustren en el sentido que ha indicado:

¿cuándo debe establecerse el diagnóstico de oftalmía simpática y cuándo el de intoxicación endógena?—Cree en la utilidad de las inyecciones y opina que las irido-coroiditis sifilíticas curan más pronto con el tratamiento local que con el general.

Dr. Chávez.—Sin referirse al caso especial, en tesis general, dice: no es raro que un sifilítico deje de tener manifestaciones de su mal por mucho tiempo y repentinamente le aparezca una grave. Refirió la historia de un enfermo sifilítico que hace tiempo fué declarado curado y el que últimamente tuvo una manifestación de su enfermedad en un ojo. Dicho enfermo fué sometido por el Dr. Bauer y él á un enérgico tratamiento general antisifilítico y en la actualidad está bien.—Opina que poca ó ninguna duda cabe para declarar como simpática una afección cuando el ojo simpatizante es doloroso á la presión. Estima que las inyecciones en el muñón son buenas y pueden prestar grandes servicios.

El Dr. Galindo refirió que había empleado las inyecciones subconjuntivales de cianuro de Hg., puestas en el ojo en una enferma que había sufrido en él un golpe con una vara, pero que á pesar de ellas apareció lo oftalmía simpática y tuvo que enuclearle el ojo herido.

Dr. Vélez. Dice que sabe que la sífilis puede desaparecer aparentemente por muchos años; pero hace notar que su enfermo, en pleno período de tratamiento antisifilítico y á pesar de él, tiene accidentes oculares y le parece extraordinario que como única prueba de su sífilis conserve una irido-coroiditis en el ojo. Vuelve á afirmar que no vió al enfermo cuando era sifilítico y que la enucleación lo mejoró notablemente.—No pretende que las inyecciones reemplacen á la enucleación; primero enuclea y luego las pone. Dice que es como en una persona envenenada que hay primero que hacerla vomitar y en seguida dar el contraveneno. Hace notar que en el primer caso descrito en el trabajo, referente á oftalmía simpática irritativa, las inyecciones dieron muy buen resultado.

Dr. Chávez.—No duda que el enfermo haya tenido oftalmía simpática, pero dice ha visto que en afecciones oculares sifilíticas son muy eficaces las inyecciones subconjuntivales de solución mercurial.—No considera como verdadera oftalmía simpática la forma irritativa.

Dr. Silva.—Dice que el enfermo pudo haber tenido después oftalmía simpática pero al principio no; el ojo considerado como simpatizante no estaba inflamado ni doloroso y por eso no enuclearon.

Dr. Alonso.—Refiere que en un caso rebelde de sífilis ocular empleó con éxito las inyecciones intravenosas en el pliegue del codo.

Dr. J. R. Galindo (Tulancingo, Hidalgo). *Estadística oftalmológica.*

Desde el año de 1897 al 1903 ha observado 900 enfermos de los ojos, que enumera en detalle, insistiendo en la frecuencia de las conjuntivitis catarrales. En los estrechamientos del canal nasal no deja nunca la sonda por algún tiempo sino que la retira luego. En los leucomas alaba el uso de las insuflaciones de calomel.

Discusión. Dr. M. Uribe Troncoso. El empleo de los lavados antisépticos en el canal nasal basta muchas veces para hacer cesar el estrechamiento que produce la inflamación de la mucosa, y la permanencia del cateter es necesaria para modificar el estrechamiento, sobre todo cuando es antiguo. Hay que distinguir cuidadosamente entre los casos infectados y los no infectados. En los primeros el uso del protargol en dosis crecientes hasta el 50 por ciento, da muy buenos resultados.

Dr. Daniel M. Vélez. Divide los casos de lagrimeo en: lagrimeo por hipersecreción y por hipoexcreción como lo hace Terson. Habla de las ventajas de las sondas huecas de Weber que son las que prefiere y con las cuales el lavado es más completo, evitándose las falsas vías.

Dr. Chávez. Estima también necesarias las inyecciones antisépticas y el cateterismo con sondas gruesas.

SESIÓN DEL MARTES 31 Á LAS 6 DE LA TARDE.

Presidencia del Dr. M. Uribe Troncoso.

Tratamiento operatorio de la miopía. Ponentes: Dres. *Lorenzo Chávez* (México) y *Antonio Alonso* (San Luis Potosí).

Informe del Dr. Antonio Alonso.—Divide su estudio en 4 partes: 1ª Indicaciones de la operación. 2ª Procedimientos seguidos para realizarla. 3ª Resultados obtenidos. 4ª Estadística personal. (El autor se concreta á hablar de la supresión del cristalino transparente.)

1º Indicaciones: *Edad*, para algunos operadores debe ser de 12 años arriba; otros extienden la operación á niños de 7 á 10 años si su miopía es rápidamente progresiva.—*Agudeza visual*, puede operarse aun siendo menos de $\frac{1}{10}$ la agudeza visual.—Fuerza de la miopía, de 14 á 15 dioptrías arriba, cuando no son tolerados los cristales, ni mejora con ellos la vista.—Pflü-

ger considera como indicación urgente las coroiditis centrales agudas y graves.—Contraindicaciones: No se operará si hay tolerancia de vidrios, aunque la miopía sea fuerte; tampoco habiendo alteraciones demasiado profundas: sínquisis del vítreo, agudeza visual notablemente disminuida; cuando haya pérdida del otro ojo.—Sin embargo, todo esto es relativo y hay que estudiar cada caso en particular.

2º *Procedimientos operatorios.* Algunos autores practican la extracción inmediata del cristalino transparente; otros hacen primero una discisión y practican la extracción en una ó varias sesiones, de las masas cataratosas; otros aconsejan ligera trituración de la lente; Jocqs propone puncionar la cámara anterior con una jeringa de Pravaz y luego, después de aspirar algunas gotas de humor acuoso, puncionar el cristalino é inyectar el líquido aspirado.—Aparte de los casos de cristalino escleroso en los cuales se tallará un colgajo superior más ó menos grande, el autor prefiere, para la extracción de las masas lenticulares opacificadas, la extracción lineal con la pica triangular.—Rechaza la extracción inmediata de la lente.—Para tratar la catarata secundaria prefiere la extracción, y en caso de no tener resultado practica en la misma sesión la sección de la cápsula con las pinzas-tijeras de Wecker.

3º Resultados: diminución de la refracción, aumento del campo y de la agudeza visual, desaparición de fenómenos neurálgicos y congestivos.—La influencia de la operación en las lesiones coroideas y el despegamiento retiniano, según unos autores sería nula, según otros, y muy caracterizados, detiene la marcha de esas lesiones.—Los peligros que presenta la operación son glaucoma, irido-coroiditis, hemorragia expulsiva, infección, etc.

Presentó después el autor la historia de sus observaciones personales que suman cinco casos.

Informe del Dr. Lorenzo Chávez (México).—Hace la historia de la cuestión citando una teoría del Dr. Carmona y Valle sobre la acción de los músculos oculares en la producción de la miopía, teoría que algunos autores europeos han sostenido, principalmente Panas, aconsejando, como consecuencia de ella, *la tenotomía* en el tratamiento operatorio de la miopía.—*Stevens* cree que los rectos superiores ó inferiores por sus estiramientos y presiones sobre el globo ocular favorecen la producción de la miopía.—Las observaciones del autor confirman las investigaciones de Stevens, citando algunos casos de mejoría de la miopía por tenotomías de los rectos, entre ellos una miopía progresiva con tendencia á producir lesiones graves y que mejoró notablemente.

Se ocupa en seguida de la supresión del cristalino transparente que ya ha tratado el Dr. Alonso.—La miopía progresiva es la principal indicación de la supresión del cristalino. La edad es de tenerse en cuenta, la niñez es una contraindicación verdadera.—Aunque la atrofia coroidea se considera como seria contraindicación, el autor no cree lo mismo, pues ha obtenido buenos resultados aun en casos en que la coroiditis habia traído la ceguera casi completa.

El procedimiento que ha seguido está publicado en el órgano de la Academia Nacional de Medicina.—Aconseja la extracción para los niños; pues teme la discición.—Concluye su trabajo con numerosas historias clínicas de sus operados, entre ellos, una verdaderamente notable por haber conseguido levantar la agudeza visual de $\frac{1}{8}$ que tenía antes de la operación casi á *la unidad* que logró después con un cilindro negativo de 2 D. eje 90° para lejos y +4 D. para cerca.—Ha practicado 19 extracciones del cristalino transparente por miopía.

Discusión.—Dr. J. R. Galindo (Tulancingo). Una de las enfermas operada de tenotomías para detener la miopía, que cita el Dr. Chávez y que él ha seguido por más de 6 años, se conserva perfectamente bien y su agudeza ha aumentado un poco desde entonces.

Dr. F. López (México). No está de acuerdo en tratar á los niños por la extracción y prefiere la discisión haciendo una herida amplia de la cristaloide anterior: esta operación es inocente y es rarísimo algún accidente, encontrándola indicada en las miopías fuertes y progresivas. Los ojos de los niños no están en condiciones de que en ellos estalle el glaucoma aun con amplias discisiones. Por lo demás está completamente de acuerdo con el trabajo del Dr. L. Chávez.

Dr. M. Uribe Troncoso (México). Él fué el primero que en la ciudad de México practicó la operación de la supresión del cristalino en la miopía. Cree que la operación puede hacerse aun en niños y en ellos para mantener la curación usa en vez de vendaje tiras de tela adhesiva.—Opina que sólo debe operarse en casos de miopía superiores á 16 D. y en los que la agudeza no sea suficiente á pesar de los lentes, teniendo también en cuenta los trabajos del enfermo. Cree que la existencia de coroiditis maculares avanzadas es una contraindicación á la operación y que hay que esperar para saber si realmente mejoran los ojos afectados de lesiones de la coroides después de la operación.

El *Dr. M. Uribe Troncoso* clausuró la primera Reunión Anual de la Sociedad Oftalmológica, dando las gracias á nombre de la Mesa y de la Comisión de Organización á los señores ponentes, á los miembros que presentaron trabajos y á los correspondientes y asociados que dejaron su hogar y sus ocupaciones para contribuir al éxito de la 1ª Reunión, y deseando que para la segunda sea mayor el concurso de los oculistas de fuera de la Capital.

La Sociedad aprobó los siguientes temas que serán desarrollados en la 2ª Reunión Anual, en 1904:

1º Etiología y tratamiento de las afecciones de las vías lagrimales. Ponentes: Dres. *Daniel M. Vélez* (México), *Emilio F. Montaño* (México) y *J. R. Galindo* (Tulancingo, Hidalgo).

2º La oftalmía purulenta como causa de ceguera en México. Importancia de su prevención y de la divulgación de sus peligros entre los médicos, las parteras y el público. Ponentes: Dres. *J. Ramos* (México), *Manuel G. Abarca* (Guadalajara) y *M. P. Colmenares* (Orizaba).

3º Estudio del seno frontal desde el punto de vista del tratamiento quirúrgico de las sinusitis. Ponentes: Dres. *F. López* (México), *R. Silva* (México) y *D. M. Vélez* (México).

4º Indicaciones de los cicloplégicos para la determinación de los vicios de refracción. Ponentes: Dres. *A. Chacón* (México). *M. Uribe Troncoso* (México) y *José de J. González* (León).

5º Diagnóstico y tratamiento de las afecciones sifilíticas oculares. Ponentes: Dres. *L. Chávez*, (México), *E. Graue* (México) y *A. Alonso* (San Luis Potosí).

XIV CONGRESO INTERNACIONAL DE MEDICINA.

SECCION DE OFTALMOLOGIA.—MADRID, ABRIL 24 A 29 DE 1903.

Abre la sesión el Presidente *Dr. Albitos* (Madrid) y manifiesta su deseo de que se nombre una nueva Mesa, pues da por terminada su misión.

El *Dr. Menacho* (Barcelona) le manifiesta que aparte de la complacencia que tienen todos en que la Mesa siga constituída como está, el Reglamento le obliga á continuar en su puesto y propone para que ocupe la Presidencia, como lo exige la cortesía, al *Dr. Fuchs* (Viena) y para Secretario al *Dr. Antonelli* (Paris), que á su inteligencia une la condición de políglota.

El *Dr. Fuchs* saluda al Congreso y concede la palabra al Dr. CASTRESANA (Madrid), *Ponente.*

Tratamiento quirúrgico de las afecciones de las vías lacrimales.

Conclusiones.—1a. La multiplicidad de procedimientos quirúrgicos propuestos para tratar las afecciones de las vías lagrimales, nos demuestra la importancia que dentro de la especialidad tienen, y que no es tan fácil curarlas como á primera vista parece.

2a. Cuando la enfermedad radica en los puntos ó conductos lagrimales, debemos practicar la dilatación por medio del estilete cónico. Si el orificio y conducto dilatados en esta forma vuelven á recuperar su primitiva estrechez, procuraremos seccionarlos con el cuchillo de Weber, procurando evitar que la sección sea muy extensa, porque las incisiones largas suelen tener el inconveniente de aumentar el lagrimeo.

3a. En la inversión ó eversión del punto lagrimal, la dilatación ha de variar, dirigiéndola hacia afuera ó dentro, según esté dispuesto el punto lagrimal. Cuando éste tiene su asiento en el lugar que normalmente ocupa, se dirigirá el corte un poco hacia dentro del borde libre de los párpados.

4a. Los cuerpos extraños de los conductos pueden estar sin introducirse por completo dentro de éstos, siendo suficiente cogerlos con una pinza para su extracción. Si están colocados en su interior, hay necesidad de practicar una incisión longitudinal del conducto para poderlo sacar, recordando que en las excrecencias polipoideas habrá siempre que cauterizar el punto de implantación con el termocauterio para evitar la recidiva.

5a. En las lesiones traumáticas producidas por instrumento cortante, que han determinado una herida simple, basta sencillamente coaptar bien los labios de ésta y colocar un vendaje, pero si han ocasionado pérdidas de substancia, es necesario además la sutura y el cateterismo del conducto.

6a. Respecto á las fístulas canaliculares, procuraremos conseguir su obliteración avivando el trayecto fistuloso con toques superficiales de termo cauterio.

7a. La dacriocistisis aguda la trataremos quirúrgicamente por medio de una punción amplia que se practicará en la pared anterior del saco, con objeto de evitar la mortificación de los tejidos. Después de cesar la inflamación y haber desinfectado el saco lagrimal, se le reconoce bien, destruyéndole con el nitrato ácido de mercurio, si su mucosa se encuentra muy alterada; por el contrario, si el proceso supurativo ha sido tan intenso que le ha destruído convirtiéndole en pus, es suficiente practicar una buena desinfección y dejar que cicatrice la herida del fondo á la superficie.

8a. Entiendo que la dilatación debe hacerse en la pared externa,

porque practicándola en la parte más declive de la cara anterior del saco, no deja ninguna señal y facilita la salida del pus. No creo prudente hacerla por los puntos y conductos lagrimales, como aconsejan algunos autores, porque siendo un sitio alto encuentra dificultad la secreción purulenta para salir al exterior.

9a. Siempre que el enfermo abandone la dacriosictisis aguda, ó sea mal combatida por nosotros, acaba por determinar una fístula lagrimal. Necesita ésta, para su curación, que desbridemos el trayecto fistuloso hasta el saco, debiendo cauterizar éste, con el cáustico químico que dejo indicado en la dacriocistisis aguda.

10a. El tumor prelagrimal y la pericistisis aguda no son dos enfermedades distintas, como opinan algunos autores, sino una misma entidad morbosa, como nos lo demuestra la clínica. Es una afección que se observa pocas veces y que tiene vida clínica propia é independiente de la dacriocistisisñ El tratamiento consistirá en abrir la colección purulenta, raspar con la cucharilla cortante las fungosidades de la bolsa que contenga el pus, desinfectarla bien y respetar el saco si se encuentra sano. Por el contrario, si la pericistisis va acompañada de la inflamación de aquel, se hace la extirpación.

11a. El tratamiento quirúrgico varía según la dacriosistisis crónica que tengamos que combatir. En la dacriocistisis simple procuraremos intervenir con una buena desinfección de la conjuntiva ocular, haciendo al mismo tiempo algunas inyecciones en las vías lagrimales con agua hervida ú otro líquido antiséptico, como las soluciones de ácido bórico ó formol. Si no conseguimos resultado con este tratamiento, tampoco lo obtendremos con el cateterismo, pues si bien se alivian los enfermos al empezar á sondearles, cuando abandonan la sonda, vuelve á reaparecer la epífora, siendo preferible, en tales circunstancias, apelar á la extirpación de la glándula lagrimal, operación inocente y sencilla con la que conseguimos buenos resultados.

12a. Las inyecciones por las vías lagrimales de líquidos astringentes ó ligeramente cáusticos, muy usadas para curar la dacriocistisis mucosa, no dan ningún resultado. Lo mismo ocurre con el masaje y la electrolisis, porque si bien esta última modifica favorablemente la secreción patológica de la mucosa del saco y dilata la estrechez, su acción curativa es pasajera, nunca permanente.

13a. Idéntico resultado obtendremos combinando los agentes terapéuticos anteriores con el cateterismo, tan preconizado por casi todos los autores para corregir la estrechez del canal lágrimo-nasal. Por lo que á mí toca, diré que le conceptúo completamente inútil, por no decir perjudicial, pues los casos más favorables sometidos al sondaje durante varios meses, quedan con igual lagrimeo ó mayor del que tenían antes de colocar la sonda. El cateterismo de las vías lagrimales debe, por tanto, abandonarse en absoluto. Si se persiste en colocar las sondas, no será por los buenos resultados que consig-

namos con su aplicación, porque si bien mejoran los enfermos al empezar el tratamiento, á larga fecha, lo mejor que les puede suceder es que se queden con su epífora, pues ocurre muchas veces que la dacriocistisis simple y mucosa se convierte en purulenta después del sondaje.

14a. Si la dacriocistisis mucosa persiste, que indudablemente persistirá, á pesar de los lavados antisépticos de las vías lagrimales, y la secreción mucosa es abundante, no hay que dudar de la conducta que tenemos que seguir: es la destrucción del saco lagrimal.

15a. De los medios propuestos para destruir el saco en la dacriocistisis purulenta con tumor lagrimal, *extirpación*, *curetaje* y *termocauterio*, ninguno nos ofrece garantía, porque todos tienen un inconveniente grande, cual es la dificultad de poder destruir el saco por completo. Su disección es difícil aun dilatado previamente con parafina; lo mismo ocurre si queremos destruirle por el raspado con la cucharilla, ó cauterizándole con el termo, porque es muy fácil dejemos alguna pequeña parte del saco donde no haya llegado el bisturí, la cucharilla ó la punta del cauterio, y esa pequeña cantidad de mucosa que se deja sin tocar, será causa suficiente para que vuelva la supuración á reaparecer.

16. Las dacriocistisis crónicas con secreción de moco ó pus en la mucosa de la vía lagrimal, se combaten siempre con éxito, abriendo el saco y cauterizándole en toda su extensión con el nitrato ácido de mercurio, que determina su completa destrucción.

Tratamiento quirúrgico de las afecciones de las vías lacrimales,

por los Dres. F. de Lapersonne y Rochon Duvigneaud (Paris.) Ponentes.

Conclusiones del informe.—Si es posible reunir en breves término; las indicaciones del tratamiento de las vías lagrimales, hé aquí cuáles son las fórmulas que proponemos.

A.—FORMAS CRONICAS.

1o. *Lagrimeo simple sin dilatación.*

Antes de llegar al tratamiento quirúrgico, es preciso agotar todos los medios de diagnóstico, buscando la causa del lagrimeo. Lesiones de la conjuntiva y de los párpados. Estados de refracción. Enfermedades del sistema nervioso. Examinar las fosas nasales y tratar sus lesiones, particularmente la rinitis hipertrófica del cornete inferior. Solamente entonces se tiene derecho á tocar las vías lagrimales.

Después de una pequeña incisión del punto lagrimal inferior, cateterismo con la sonda de Bowman núm. 2 ó 3, seguida de inyecciones antisépticas modificadoras. Estos cateterismos seguidos siempre de inyecciones, no deben tender á la dilatación del canal nasal. Se procurará no pasar de dichos números y se evitará que sangre la mucosa.

En los casos inveterados, la electrolisis será de utilidad siempre que se aplique con prudencia y graduando exactamente la acción electrolítica. Es preciso reconocer que no es solamente una cuestión de miliamperios y que la resistencia de la mucosa es muy variable.

2o. *Lagrimeo con dilatación mucosa, muco-purulenta, blefaritis crónica, pero sin ectasia apreciable del saco.*

La operación más indicada es el STILLING completo, sobre todo si se necesita preparar el terreno, para otra intervención como la catarata. Por medio del cuchillo convexo de WEBER, incisión del punto lagrimal inferior volviendo el filo hacia afuera y distendiendo el lagrimal inferior invirtiendo hacia afuera y tendiendo el párpado inferior. Introducir el cuchillo hasta el suelo de las fosas nasales; antes de retirarlo volver el corte del instrumento hacia afuera, y al salir, bajar el mango para seccionar con cuidado el espolón inferior. Sonda núm. 6. No hacer inyecciones antes de ocho días. Empezar entonces las inyecciones antisépticas ó modificadoras precedidas siempre por el cateterismo.

Esta operación, excelente para desinfectar las vías lagrimales, puede ser seguida nuevamente de estrechamiento del canal nasal. Por lo tanto, es preciso acudir alguna vez al cateterismo con números altos. En este caso la electrolisis encuentra nuevas indicaciones.

3o. *Ectasia del saco que el enfermo vacía muchas veces al día por la conjuntiva ó por la nariz. Lagrimeo constante, conjuntiva lavada.*

Ha habido accesos agudos, pero sólo quedan algunas adherencias con la piel ó bien una fístula sin fungosidades. A mayor abundamiento, existe una mucocele ó una larga bolsa cística ó pericística.

Es preciso verificar la extirpación metódica del saco. Incisión bastante larga, curva de concavidad externa, disección del colgajo, desprendimiento progresivo del saco; empezar por la parte interna y esperar que se cohiba la hemorragia; suturas, desagüe en la parte inferior durante dos ó tres días, compresión metódica de arriba abajo.

Si durante el curso de esta operación se encuentran adherencias inesperadas ó grandes dificultades, es preferible raspar ó aun destruir con el termo-cauterio á dejar una parte de la pared del saco.

4o. *Fístulas lagrimales con fungosidades, particularmente si el examen clínico ó bacteriológico, si la inoculación positiva hacen pensar en una lesión tuberculosa. Adherencias extensas. Lesiones óseas ó periósticas.*

DESTRUCCION DEL SACO.—El saco se abrirá ampliamente por una incisión rectilínea hacia abajo y hacia afuera.

Separados los bordes de la incisión cutánea, se extirpará la mayor parte posible de la pared del saco, se hará la *curetaje* de las fungosidades, pero destruyendo completamente el saco por el termocauterio, que cauterizará profundamente, sobre todo al nivel de la bóveda y del orificio inferior. Nada de sutura, mecha indofórmica hasta el fondo. Curación con agua oxigenada para la renovación de la mecha.

La cicatrización deberá hacerse lentamente, de la profundidad á la superficie. Las cicatrices viciosas no son de temer.

B.—FORMAS AGUDAS.

Flemones del saco. Tumor lagrimal. Flemón pericístico. Pericistitis lagrimales agudas, etc.

Tan pronto como la supuración esté establecida, hágase una extensa incisión abriendo el saco ampliamente. Para esto habrá de dirigirse el bisturí arriba y adentro con el corte hacia arriba y elevando el mango; incindir por completo el tendón del orbicular. No basta con ver salir el pus, es preciso cerciorarse de que el saco ha sido abierto.

En las dacriocistisis agudas con *streptococos*, cuando *las lesiones* son recientes, y que no existen ectasia del saco ni fungosidades, á pesar de la intensidad de la reacción, la cura puede obtenerse fácilmente, hasta sin lagrimeo consecutivo.

C.—TRATAMIENTO CONSECUTIVO DEL LAGRIMEO.

Si el lagrimeo obedece á una hipersecreción refleja de las glándulas, producida por irritación ó inflamación persistente de las vías lagrimales, más bien que por su obliteración definitiva, todos nuestros esfuerzos deben tender á perfeccionar nuestros métodos de tratamiento de las vías lagrimales.

Sólo cuando todo haya sido probado infructuosamente, se estará autorizado á practicar la ablación de las glándulas lagrimales palpebrales.

DISCUSION.

Dr. Lagrange (Burdeos).—Cree que la electrolisis es buena á condición de aplicarla con las precauciones debidas, y por tanto nunca merece el desdén con que se trata en el segundo de los informes. Si se procura hacerla con sonda apropiada, de modo que no se lastimen

los tejidos y se dosifica convenientemente la corriente, se está al abrigo de provocar una solución ó de producir curaciones aparentes. Desde hace diez años he dosificado la electricidad que empleo, y nunca he pasado de 10 miliamperios. El enfermo no debe sufrir durante la aplicación, y esto se consigue sirviéndose de un buen reostato que permita pasar la corriente sin sacudidas. El barniz aislador que defienda los puntos lagrimales es condición indispensable. Es más rápido el resultado de la electrolisis que el método de BOWMAN para las estrecheces muco-purulentas, pues une á la acción dilatadora la antiséptica, á partir de 5 miliamperios.

Dr. Blanco (Valencia).—Cree que en lo quirúrgico no se puede ser exclusivo porque no siempre corresponde el mismo tratamiento á la misma enfermedad; los partidarios más decididos de la destrucción del saco lagrimal apoyan su opinión en que los tratamientos menos violentos pueden ocasionar fracasos, con lo que reconocen que á veces aquéllos pueden dar resultado. A pesar de todo, no podemos generalmente conocer de antemano los casos en que no es preciso recurrir á la destrucción. Debemos, pues, de un modo general emplear al principio los medios más sencillos: 1o., la dilatación de los puntos lagrimales para poder introducir el pico de la jeringa de ANEL, y luego inyectar líquidos, y si esto fracasa porque haya estrechez muy graduada, entonces debe recurrirse al cateterismo, pero sólo lo suficientemente indispensable; con la sonda de 1 á 3, se recurrirá á la electrolisis, reservando para lo último la destrucción del saco.

Dr. Terson (Paris).—Los enfermos que nos consultan por afección de vías lagrimales se dividen en dos categorías: los no infectados y los infectados, ó, lo que es lo mismo, los que lagrimean y los que supuran.

Los que lagrimean deben ser rigurosamente divididos en hipersecretores y en hipoexcretores; los primeros son curados por la extirpación de la glándula lagrimal, procedimiento de DE WECKER.

Los segundos deben ser tratados como casos de estrecheces, porque si hay demasiado estrechamiento ó la oclusión, la extirpación de la glándula los mejora, pero no los cura. He visto casos en que el cateterismo combinado á la extirpación de la glándula lagrimal curó, pero el enfermo tuvo de nuevo lagrimeo, merced á sus glándulas lágrimo-conjuntivales, cuando el estrechamiento se produjo.

Los infectados curan frecuentemente por el nitrato de plata y el protargol. En muchos casos yo he abierto el saco por mi procedimiento, pasando por el canalículo superior un gancho de estrabismo en el saco é incindiendo la piel sobre el gancho, procedimiento fácil de realizar y más fácil que por los puntos de referencia clásicos.

Creo mi deber afirmar que las dacriocistisis de los recién nacidos no curan siempre, que se ha exagerado demasiado su benignidad. En muchos casos hay que tratarlas como las del adulto.

En la dacriocistitis del lupus la cauterización ígnea cura mejor que la extirpación.

Dr. Jocqs (Paris).—Es necesario diferenciar la pericistisis de la dacriocistisis, pues en aquélla puede obtenerse la curación sin la destrucción del saco.

Dr. Santos Fernández (Habana).—Está en desacuerdo con el ponente Dr. Castresana en lo de condenar de un modo absoluto el cateterismo, porque sería tan equivocado decir que cura siempre, como que no cura en muchos casos, y esto es bien sabido.

Estoy completamente de acuerdo con el Dr. Lagrange en lo que á la aplicación de la electrolisis se refiere. Ante todo hay que manejar diestramente los aparatos, y de mí sé decir que cuando la he aplicado me he hecho acompañar de un colega que los conocía perfectamente. No tengo una práctica suficiente en esta materia para hacer afirmaciones terminantes, pero me autoriza á creer que se pueden obtener con la electrolisis curas en determinadas circunstancias.

Prof. Wurdemann (de Milwaukee. Wisconsin, U. S. A). Las causas de las afecciones lagrimales son variadas y exigen diversos tratamientos. En nuestras clínicas (Lago Michigan) el catarro nasal ó rinitis hipertrófica es frecuente, y debe en estos casos ser primeramente tratada ésta por la cauterización ó la escisión de una parte de la membrana hipertrófica, especialmente cuando al enfermo aqueja sobre todo, el lagrimeo, y en estos casos la curación es rápida.

Nosotros, los americanos, no empleamos tanto en cirugía oftálmica la cocaina al 5 por 100, la adrenalina al 1 por 1,000 y los compuestos de plata (nitrato 2 por 100, protargol al 10 por 100, nargol al 10 por 100 y argirol al 50 por 100), en inyección después de la incisión de los canalículos y el uso de sondas innecesarias. El tratamiento se verifica sin accidente y la cura se obtiene en pocas semanas en vez de meses, como es corriente.

Dr. Suárez de Mendoza (Paris).—Sucede, en la electrolisis de las vías lagrimales, lo mismo que en las de la uretra, ó de la trompa de Eustaquio, que cuando es bien aplicada produce excelentes resultados. Las grandes intensidades son perjudiciales, no debiendo traspasar de 6, 8 á 10 miliamperios; en general, 6 bastan. Es necesario no olvidar que las pequeñas intensidades de 3, 4 y 5 miliámperes, sin producir escaras, deshinchan la mucosa, la modifican y facilitan el cateterismo. Sería útil especificar el galvanómetro que se emplea, pues al A le ocurrió que poniendo en el circuito el de Gaiffe marcaba 6 miliamperios, mientras uno alemán marcaba 7, y 13 el de Chardin. Sin más comentarios puede uno darse cuenta de la diferencia que los distintos observadores habrían de obtener con una *se dicente* misma intensidad.

Desde el punto de vista general del tratamiento de las afecciones lagrimales, deseo insistir sobre tres puntos: 1o. Inconvenientes que presenta la incisión de los canalículos lagrimales hecha á la ligera:

muy á menudo he visto incisiones que no mirando hacia la esclerótica, habían más bien aumentado el lagrimeo y en un caso he debido avivar los bordes de la pequeña herida y rehacer el canalículo que fué desbridado más tarde con éxito; no se insistiría bastante sobre la necesidad de inclinar el cuchillo haciendo la incisión mirando completamente á la esclerótica; si está bien hecha, debe permanecer invisible, en tanto no se hace descender el párpado, si es qu ya no se hubiere producido ectropión.

2o. Sobre la necesidad de modificar la mucosa nasal cuando se halla hipertrofiada, pues á menudo la curación del lagrimeo sigue á la intervención endo-nasal.

3o. Sobre los inconvenientes que presentan las sondas de BOWMANN habitualmente empleadas, de graduación arbitraria é insuficientemente progresiva; en efecto: muchas veces la dilatación hecha por instrumentos en desproporción con el canal estrechado, desgarra la mucosa, la hace sangrar y convierte en definitiva una estrechez pasajera. No termina mal si dicho desgarro, abriendo la puerta á la infección, no produce una dacriocistisis que es justiciable más tarde de grandes intervenciones, objeto del sabio informe que acabamos de oir.

A fin de obviar estos inconvenientes, he hecho construir por la casa Mathieu una serie de doce sondas regularmente graduadas en décimas de milímetro, y cuya extremidad activa es francamente en oliva alargada. Con ellas puede dilatarse el canal estrechado sin hacerlo sangrar y con inyecciones previas de cocaína y adrenalina, el cateterismo se hace más fácil y casi indoloro.

En la sesión reservada á la presentación de instrumentos, tendré el honor de someter á vuestra aprobación dicha serie y una jeringa especial para practicar las inyecciones preventivas de cocaína y adrenalina. Recurrimos á la extirpación del saco de la glándula lagrimal cuando los procedimientos de menor cuantía y las inyecciones no han dado resultado.

Dr. Dor (Lyon).—Contra la afirmación del DR. SUAREZ DE MENDOZA, quien prefiere el uso de sondas pequeñas, él cree que es preciso servirse de las sondas de WEBER, que exponen menos á producir lesiones de las vías lagrimales.

Dr. Caralt (Barcelona).—Defiende la extirpación en los casos indedicados por DE LAPERSONNE. En la pericistisis, con ó sin fístula, operación de PETIT, apertura, seguida de inyecciones de protargol, airol al 10 por 100, y después, si no basta, cauterización por la pasta de CANQUOIN modificada, con lo cual se obtiene la destrucción segura y total del saco, evitándose por consiguiente las fístulas consecutivas.

Dr. Paul Bloch (Ratibor).—La extirpación del saco puede frecuentemente ser reemplazada por la operación de STILLING (escarificación de la mucosa del saco y del canal lagrimal), practicada sea con el cuchillo de WEBER ó con el de STILLING sin necesidad de anestesia general.

Los resultados son excelentes, ora en la blenorrea *neonnatorum* del saco, sea en las supuraciones crónicas de los adultos (á las que muchos consideran insustituible la extirpación), y con las que ha observado curaciones definitivas de más de veinte años de fecha.

Dr. Antonelli (Paris).—En las afecciones de las vías lagrimales de los recién nacidos conviene, para estar seguro de la permeabilidad de las vías lagrimales. hacer una inyección de una gota de solución de fluoresceina y después poner un tapón de algodón en las fosas nasales, y al salir manchado, denotará la permeabilidad.

Conviene precisar si existe la rinitis hipertrófica que ocasiona á veces el lagrimeo, pues entonces éste desaparecerá con la cura de aquélla.

Respecto al protargol, cree que hay que prolongar su contacto con la mucosa del canal, y al efecto se le introduce en él á manera de sonda que después se disuelve.

Dr. Gad (Copenhague).—Recomienda el cateterismo de abajo arriba en ciertos casos y presenta un instrumento del que se sirve, y consiste en un tubo curvo con pabellón y á él se adapta una sonda blanda semejante á las uretrales que llega al saco. No lo recomienda como regla general, sino para los casos en que el cateterismo por vía alta es imposible.

Dr. Menacho (Barcelona).—Responde al Dr. Lagrange que en su informe el Dr. de Lapersonne concede un lugar á la electrolisis de las vías lagrimales, pero limitándolo á determinados casos, como ya se ha dicho, si bien no la generaliza á tantos casos como el Dr. Lagrange la aplica. Dice por su parte que es preciso distinguir entre el lagrimeo consecutivo ó sintomático de otras enfermedades y el debido á las lesiones de las vías lagrimales; entre estos dice bien el Dr. Rochon-Duvignand que es necesario dividirlos en dos categorías de enfermos: los que lagrimean y los que supuran, los cuales yo añadiré una tercera: la de los cicatriciales. Opina que el lagrimeo simple no muy antiguo debe tratarse con el cateterismo, empleando sondas de mediano calibre; contra la supuración del saco debemos recurrir á las inyecciones modificatrices (protargol, nitrato de plata, formol, etc.), y á la electrolisis, la cual, cuando se emplea metódicamente, da excelentes resultados, como dice el Dr. Lagrange, y como dijo el comunicante en el Congreso de 1900 de Paris. En cuanto á la extirpación ó á la destrucción del saco, opina por restringir su empleo á los casos más absolutamente indispensables y después de haber agotado los otros recursos terapéuticos, pero, evidentemente, la condición social del enfermo puede acosejarnos indicaciones especiales para abreviar la curación aun á costa de la cicatriz deforme que resulte, pues en estos casos la estética tiene una importancia secundaria. En otros casos se trata de proceder á una operación sobre el globo ocular, cuyo aplazamiento sería incompatible con la posición social, del enfermo, y en este caso, procediendo á la extirpación del saco, abreviamos considerablemente la curación.

Dr. Barraquer (Barcelona).—Cree que cuando hay infección del saco, el tratamiento puede alargarse por falta de precauciones antisépticas, y recomienda hervir las sondas y usar el formol en solución al 1 por 100.

Dr. Sanz Blanco (Madrid).—Los diversos medios empleados tienen su aplicación según el período de la enfermedad, que se puede dividir en dos grandes grupos: el primero de simple oclusión de la luz por inflamación de la mucosa, y el segundo cuando existe secreción purulenta de la mucosa. En el primer caso está indicado el cateterismo como medio de facilitar las inyecciones modificadoras; en el segundo debemos intentar lo mismo, y cuando fracase recurrir á los medios que ya se han indicado.

Dr. Jessop (Londres).—Distingue casos infectados y casos no infectados, ó sea con supuración ó sin ella, y para ello conviene proceder á un examen bacteriológico. En los casos de infección recurre á las inyecciones de cloruro de sodio.

En cuanto á la electrolisis, dice que cree fué el primero que la empleó, pero hace doce años que la ha abandonado.

Dr. Márquez (Madrid).—Cree, como varios de los señores anteriores, que no hay que ser sistemático y que cada procedimiento tiene sus indicaciones especiales.

Para los casos de dacrioblenorrea cree que está indicada la cauterización del saco *por las vías naturales* antes de llegar á tener que abrir la pared anterior del saco, pero á condición de que se introduzcan medicamentos como el NO_3 Ag, por ejemplo, en disolución *muy concentrada* y en *muy pequeña* cantidad (*una gota*). *Para ello es* preciso que á semejanza de lo que ocurre en las afecciones de las vías urinarias con el instilador GUYON, se construya un instrumento por ejemplo una jeringuilla, como el primitivo modelo de PRAVAZ, dejando salir en cada vuelta una gota y que ésta pueda ser depositada en el saco por medio de una cánula en forma de sonda hueca. La jeringa ANEL no sirve más que para los grandes lavados y para emplear soluciones muy diluidas, estando con ella colocados en la alternativa de no obrar con suficiente eenrgía sobre las partes enfermas ó de hacerlo con exceso sobre los sitios sanos (conjuntiva, conductos lagrimales, fosas nasales).

Dr. Wieden-Portillo (Valencia).—Refiere un caso de supuración de las vías lagrimales, en el que á la cuarta sesión de electrolisis, mediante el lavado, salieron unos tumorcitos del volumen de un grano de mijo que resultaron ser, sometidos al examen microscópico, miomas.

Dr. Suárez de Mendoza (Paris).—Temo no haberme explicado bien ó que el DR. *DOR* me haya comprendido mal. No he dicho que por emplear sondas gruesas se dañe á menudo al enfermo, bien que, en principio crea que su indicación sea rara; existe sin embargo, pero lo general serán las sondas medianas. Lo que he dicho es que ambas ha-

cen mal por su irregular graduación sucediendo que frente al obstáculo en vez de reemplazar la sonda por otra más delgada *ausente*, se procede al desdichado empuje de todos conocido. Contra esta práctica es contra lo que yo insisto pues los casos benignos piden ser tratados con gran suavidad.

Dr. Castresana (Madrid).—Emite la opinión de que sus efectos favorables son pasajeros, y cree que la destrucción del saco es más segura y completa valiéndose del nitrato ácido de mercurio que con la pasta de CANQUOIN.

(CONTINUARA.)

REVISTA DE LA PRENSA.

EXTRACTOS DE LA LITERATURA OFTÁLMICA RECIENTE DE LOS ESTADOS UNIDOS DE AMÉRICA POR EL DR. C. A. OLIVER ASISTIDO POR EL DR. BURTON K. CHANCE, FILADELFIA. E. U. A.

M. V. BALL, Warren, Pa.—**Muerte por meningitis consecutiva á la enucleación de un ojo.**—(*Annals of Ophalmology*, Octubre de 1902.)—Ball refiere con detalles la historia de un caso de meningitis mortal que sobrevino después de la enucleación de un ojo, en que se siguió la panoftalmía á una úlcera serpiginosa de la córnea. Después de tratar el absceso de la córnea y las complicaciones inflamatorias que sobrevinieron de aquél, el globo del ojo permaneció sin accidentes durante seis meses, viniendo en seguida síntomas violentos en el ojo desviado y transformado en muñón. La enucleación de este muñón fué seguida inmediatamente de un ataque de meningitis encefálica, que ocasionó la muerte del paciente durante el tercer día.

LUCIEN HOWE, Búfalo, N. Y.—**Pinzas hemostáticas para la órbita.**—(*The Ophthalmic Record*, 19 de Diciembre de 1902.)—Para dominar la molesta hemorragia que viene habitualmente al extirpar los sarcomas y otros tumores de la órbita, Howe ha inventado una pinza curva en el plano que se meja unas tijeras, la que se usa dentro de la órbita. La masa es tomada de cada lado por una de estas pinzas y el tumor

es extirpado con una hemorragia ligera ó nula. El muñón puede en seguida ser tratado rápidamente.

MELVILLE BLACK, Colorado.—**Heteroforia**—(*The Ophthalmic Record*, Diciembre de 1902.)—En el estudio de los casos de mala balanza muscular presentados en el último millar de casos de vicios de refracción que han sido examinados por Black, no se consideró que había heteroforia, á menos que existiese por lo menos cinco grados de falta lateral de equilibrio y un grado ó más de mala balanza vertical.

En este grupo sólo están mencionados cuarenta y nueve casos, treinta y tres de ellos en mujeres, y de éstos sólo seis (todas mugeres) necesitaron tratamiento operatorio. Las enfermas eran solteras. Tres eran niñas de escuela, las otras ganaban su vida. Todas usaban mucho de su vista para trabajos de cerca. Se encontraron en todos los casos vicios ligeros derefracción y se siguieron resultados desagradables al ejercicio especial de los músculos del ojo, excepto en los casos en que concurrían á producir el efecto factores constitucionales diversos. Los prismas obraban únicamente como adyuvantes. Todos los vicios de refracción fueron corregidos y estudiados antes que se aconsejara la descentración de los vidrios. No se recurrió á la tenotomía hasta que se hubieron usado con perseverancia vidrios y prismas y la operación no se practicó si la curación pudo obtenerse por estos medios. No se hicieron tenotomías graduadas. Se encontró que el avanzamiento era demasiado incierto ,exceptuando los casos de altos grados de desequilibrio. A causa de la necesidad de la anestesia general, la operación de acortamiento del tendón se empleó pocas veces.

C. J. KIPP, Newark (New Jersey).—**Un caso de epitelioma de la conjuntiva ocular.—Escisión, numerosas reincidencias y curación final.**—(*The American Journal of Ophthalmology*, Diciembre de 1902.)—Kipp da detalles clínicos é histológicos de un caso de tumor epiteliomatoso de la conjuntiva de crecimiento lento. Cuando el tumor había crecido hasta cerca de 10 milímetros de diámetro fué extirpado; esto fué seguido de curación rápida. Pocos meses después se encontraron nódulos repetidas veces; uno que alcanzaba el tamaño del tumor original. Los que interesaban más ó menos la córnea fueron quitados por la escisión y por el gálvano-cauterio. Durante un período de trece años no ha habido reincidencias.

A. ALT. St. Louis Mo.—**Dos casos de tumores congénitos de la órbita.** (*The American Journal of Ophtalmology*, Diciembre de 1902).—Alt refiere el caso de un quiste dermoi-

de de la órbita que había sido tratado algún tiempo de anterioridad, como caso de absceso del párpado. El examen microscópico rectificó el diagnóstico. Refiere también la extirpación de un tumor telangiectásico que comprendía la órbita y se extendía dentro de la piel del párpado superior.

H. Gifford.—**El uso de altas dosis de salicilato de sosa y un modo de explicar su acción.**—Gifford cree que las ventajas de usar esta medicina no son apreciadas debidamente, y que las dosis usadas ordinariamente son demasiado bajas. Ha encontrado que puede darse al enfermo un grano de salicilato por libra de peso sin inconveniente serio. Ha administrado 180 granos en dosis de 15 granos en aguardiente caliente en un espacio de 15 horas. Pueden administrarse continuamente altas dosis de salicilato por varios días, aunque cree más cuerdo suspenderla en el curso del tratamiento. El peligro de resfriarse el enfermo á causa del sudor profuso puede evitarse, dice él, limpiando el sudor perfectamente de la cabeza del enfermo. Esta medicina puede darse en cápsulas. La ceguera y la sordera temporales no deben temerse. Debe usarse en todas las formas de inflamaciones no específicas del iris, cuerpo ciliar, esclerótica y tejido epiescleral aunque se dude del reumatismo; en las afecciones retrobulbares agudas del nervio óptico, y en el glaucoma agudo ó crónico. Debería emplearse más generalmente el salicilato de sosa en los casos de oftalmía simpática, inflamaciones postoperatorias ó traumáticas del iris y cuerpo ciliar, queratitis intersticial y herpes de la córnea. Aunque hay mucha confusión con respecto á la acción fisiológica de esta medicina, se está probablemente, más cerca de la verdad sosteniendo que no es germicida sino que su acción modifica la constitución del paciente, de manera que se hace menos posible el crecimiento de los gérmenes. La eliminación del salicilato por los riñones se verifica con mucha rapidez. Sin duda, dice él, los salicilatos obran produciendo una descongestión local, que ha sido producida por una dilatación capilar general.

Dr. C. L. Minor.—**Refracción, sus dificultades y como vencerlas.**—(*American Journal of Ophthalmology*, Julio 1902). Con este título hace el autor un estudio de los métodos generalmente usados para determinar la refracción, y concluye con las siguientes proposiciones:

1º Usese homatropina en todas las edades, salvo la muy avanzada, á no ser que exista alguna contraindicación positiva.

2º La sombra pupilar es una gran ayuda, más valiosa que el optómetro por su rapidez y mejor aproximación, pero no

debe confiarse en ella exclusivamente sin que sea absolutamente necesario, y se debe emplear los vidrios de prueba como último medio de comprobación.

3º Los músculos serán examinados por tres veces en lo que se refiere á sus funciones, y si el resultado es sensiblemente el mismo, basta con dicho examen para formarse juicio exacto acerca de su estado.

4º Cuídese siempre de tomar en consideración el temperamento, condiciones físicas, edad y ocupaciones del paciente á quien se le prescriban lentes.

5º Deben revisarse las lentes después de llenada la prescripción por el óptico.

6º En caso de ser necesario el atenerse á una sola prueba, sin contar con la cooperación del enfermo, la esquiascopía constituye la más rápida y precisa, ya sea que se haya empleado ó no la homatropina.—*F. A.*

NOTICIAS.

Sociedad Oftalmológica Hispano-Americana.—Al terminar el Congreso Internacional que acaba de reunirse en Madrid, se fundó, á iniciativa del Dr. Menacho, una Sociedad Oftalmológica que deberá efectuar sus sesiones cada año.

Congreso Internacional de Madrid.—Según datos oficiales concurrieron de países Americanos los siguientes Congresistas: Argentina, 45; Brasil, 25; Colombia, 2; Cuba, 13; Estados Unidos; 195; México, 25; Perú, 4; Haiti, 1; Santo Domingo, 2; Uruguay, 3; Venezuela, 18. El número total ascendió á 6,961: españoles 3,530 y extranjeros 3,431.

A la sección de Oftalmologia no asistió más oculista latinoamericano que el Doctor Santos Fernández, de la Habana, siendo ciertamente digno de lamentarse esta abstención. El Dr. Santos Fernández, fué también el único presidente de honor latino americano en la Sección.

El Dr. Rochon Duvigneaud, ha sido nombrado por concurso oftalmologista de los hospitales de Paris.

INDICE DE MATERIAS.

Tomo V.—1902 á 1903.

[El asterisco colocado arriba del número de la página significa trabajo original.]

A

Págs.

Acortador de tendón. Frank C. Todd..... 63

Adrenalina (Nota sobre la), Vignes..... 120

Ambliopía de origen hepático. Jacqueau..... 56

„ con escotoma central para los colores y perversión de la sensación general, consecutiva á la ingestión de Ginebra de Jamaica. Burnett..... 163

Ametropía en la segunda mitad de la vida (necesidad de corregirla). Culver..... 223

Anomalía congénita de los ojos. Posey..... 214

Anquiloblefaron filiforme congénito. Oblath..... 186

Asepsia y Antisepsia en cirugía ocular, por Vélez y Silva... 404

Astenopía por el parpadeo. Bull..... 122

Atrofia esencial del nervio optico. (Diagnóstico diferencial con el glaucoma crónico simple.) M. Uribe Troncoso..... 48

B

Benzoato de mercurio. (Fórmula de solución inyectable) Gaucher..... 190

Bibliografía. Cirujía del ojo y sus anexos, por Félix Terrien. 191

„ Visual economics with rules for estimation of

Pág.

the Earning ability after injuries to the eyes. Würdeman y Magnus..... 192
„ Die neueren Augenheilmittel fur Aerzte und Studierend. M. Ohlemann..... 194
„ Spectacles and Eyeglasses, their forms, mounting and proper adjustement. Phillips..... 266
Bulbo ocular. Vicio congénito y hereditario de la estática del. Varese..... 186

C

Cámara anterior (Quiste libre en la). Denig..... 162
Campo visual tubular en la histeria. Schweinitz..... 291
Cápsula anterior intertendinosa (Un caso de ausencia total de la). Motais..... 86
Carúncula lacrimal (su resección para el tratamiento del lagrimeo). Augieras..... 160
Carúncula lacrimal (Goma separada de la conjuntiva y de la). Suker..... 162
Catarro primaveral, por el Dr. Demicheri..... 56*
Catarata senil (Iridectomia previa en la) Aubineau..... 59
„ (Abatimiento de la) Bourgeois..... 59
„ (Arrancamiento de la cápsula anterior en la operación de la) Rochon Duvigneaud..... 845
„ incipiente, su tratamiento por colirios y baños oculares yodurados. Badal..... 124
„ nucleolar congénita. De Micas..... 259
„ senil (Composición del humor acuoso en la). M. Uribe Troncoso..... 364
„ senil. ¿Cuándo debe operarse, teniendo el otro ojo visión útil. Keiper..... 364
„ secundaria (estudio anatómico de la...., consecutiva á la extracción sin reacción inflamatoria, de la catarata senil). Hocquard..... 254
„ zonular. Dr. Lorenzo Chávez..... 148
„ (Memoria del 150º aniversario de la primera publicación de la operación de la) Humbel..... 218

Pág.

Cauterización del globo ocular destinada á remplazar la enucleación en los niños. Dianoux..... 62

Ceguera y ciegos en Francia por Trousseau 18, Golesceano 52, Chavase 52, Pechin 52, De Wecker 53, Landolt 53, Javal 53

Ceguera completa sin lesión oftalmoscópica, consecutiva á ligero traumatismo de la región ciliar. Dupuy-Dutemps..... 87

Ceguera monocular consecutiva á un traumatismo. Saylor 289. Risley..... 290

Ciliar (Goma del cuerpo). Panas..... 250

Cisticerco del vítreo. Emilio F. Montaño 112, J. Ramos 112, Uribe Troncoso 113, D. M. Vélez..... 114

Cisticerco del vítreo. Dr. Fernando López 150 y 152, Montaño 151. Vélez..... 151

Cisticerco del vítreo (su tratamiento por la electrolisis). López 171, Uribe Troncoso 171 y 174, Montaño 173, Vélez 173, Chacón 174, Chávez..... 174

Clima ó lentes. Hull..... 185

Colores. Necesidad de una Comisión Internacional para determinar los matices coloridos que deben usarse en las señales en los ferrocarriles y la marina, por Ch. A. Oliver..... 408*

Conjuntiva (Estudio clínico é histológico de un caso de hipertrofia, circuncorneal de la) por Charles Oliver. 252

„ (Pseudo-neoplasma de la). Dr. Montaño 210. Chávez..... 210

„ (Vegetaciones de la). Terson..... 266*

„ ocular (Epitelioma de la), escisión, reincidencia y curación. Kipp..... 426

Conjuntival (Dermo lipoma). Demicheri..... 33*

Conjuntivales y palpebrales (Manifestaciones que sobrevienen en el curso de las enfermedades intracraneanas). P. Pettit..... 87

Conjuntivitis periquerática exuberante. Dr. Agustín Chacón 13, López 14, Uribe Troncoso..... 15

„ periquerática exuberante de forma tarsiana. Dr. Montaño..... 51

Pág.

Conjuntivitis periquerática exuberante con infiltraciones corneales. Dr. José de J. González. 261*

„ periquerática exuberante y limbitis. Uribe Troncoso 160

„ periquerática exhuberante de forma melanótica. Uribe Troncoso 149. Chávez..... 150

„ petrificante. Campbell Posey..... 288

„ periquerática exuberante, con papiloma gigante. Dr. Daniel M. Vélez..... 110

Cornea (Perforación espontánea de la). Veasey 177, Sigler... 177

Coroides (Rupturas múltiples de la). Hansell 175, Schweinitz. 175

„ (Sarcoma metastático de la). Weiner..... 220

Correspondencia científica. Dr. Alberto B. Hale..... 125

Cristalino (Desaparición de las opacidades del). W. Pyle 182, Black 183, Standish..... 182

„ transparente (¿debe extraerse cuando el otro está perdido por despegamiento de la retina?) Dr. Chávez 322, Uribe Troncoso 322, Montaño 322, Vélez 323, Ramos..... 323

Cristalino (su extracción en la miopía muy elevada). Dr. Chávez 282, Uribe Troncoso..... 285

Cuerpos extraños del ojo (Resultados del diagnóstico por los rayos X y de la operación en los traumatismos del ojo). W. Sweet..... 29

Cuerpos extraños del ojo (Nuevo aparato para determinar la posición de ellos con los rayos Roentgen). Webster Fox..... 60

Cuerpos extraños (9 casos en los cuales se empleó el imán Haab para su extracción.) Spicer Holmes, Maccallan 99, Standish 119, Kipp..... 117

Cuerpos extraños del ojo (Extracción de los). O. Haab 105* 141*..... 117

„ (Historia clínica y patológica). Chauce..... 162

„ extraños del ojo. Sweet 325, Harlan..... 325

„ extraños de la córnea. Medios para facilitar su localización y remoción. Randall..... 216

Págs.

Cuerpo extraño en el interior del ojo localizado por la radiografía de Sweet y extraído por el imán. Schweinitz 177, Risley 179
Cuerpo extraño de la órbita tolerado dos meses. Dr. Daniel M. Vélez 80, Montaño 81, Chacón 84, Chávez..... 82
Cuerpo extraño de la órbita por el Dr. Alberto B. Hale..... 197*

D

Dacrioadenocele traumática por el Dr. José Ramos.. 240
Descentramiento de las lentes en el trabajo de cerca. Savage. 222
Dionina como linfagoga y analgésica. Darier..... 93
„ (su importancia terapéutica en oculística) Luniewsky. 95
Diplopia. Vacher..... 24
„ (su corrección en las parálisis de los músculos del ojo). Terrien..... 160
Discurso acerca de la la literatura oftalmológica antigua, inglesa y americana por Casey A. Wood..... 180
„ en la Primera Reunión anual de la Sociedad Oftalmológica Mexicana por el Dr. Eduardo Liceaga..... 333*
Discusión del trabajo sobre enucleación é implantación de grasa por F. López 348, Silva 351, Uribe Troncoso 348, Gama 350, Chávez 350
„ de los Informes de los Dres. Chacón, Montaño y González; Ramos 400, Uribe..... 401
Discusión del trabajo sobre el terigión y su tratamiento, por Obarrio 351, Silva..... 351

E

Ectropión senil (consideraciones sobre su tratamiento por Terson), modificado por P. Obarrio..... 1*
Ectropión no cicatricial Pfluger..... 256
Enoftalmía traumática. Panas..... 254
Envenenamiento por Jamaica. Ginger 324, Thorington..... 324
Enucleación é implantación de grasa. Dr. D. M. Vélez 303*, 367*

Pág.

Enucleación é implantación de grasa. Dr. F. López 135*..... 361*
„ (Cauterización del globo ocular en los niños para remplazarla.) Dianoux..... 62
„ y operación de Mules. Hepburn 153, Casey Wood 153, Burnett 153, Todd 153, Wecker..... 153
Enucleación de un ojo y meningitis consecutiva por J. M. Ball..... 425
Esclerales (rupturas traumáticas.) Panas..... 253
Esclerótica (Tumor fibroso de la.) Dr. Montaño..... 321
Escalas oplométricas, su valor comparativo y necesidad de su unificación y adopción de una unidad métrica. Agustín Chacón 373*, 368, González 370*, Montaño..... 369
Estadística oftalmológica, por Galindo..... 411
Estrabismo, principios que rigen la intervención operatoria. Jackson..... 184
„ principios que rigen el tratamiento no operatorio. Gould 184, Levinshon 218, Risley..... 218
„ indicaciones de su tratamiento. Lapersonne.... 292
Exoftalmia intermitente. Campbell Posey..... 112

F

Fondos de saco, su restauración para el uso de ojos artificiales. Weeks..... 152

G

Glaucoma su patogenia y tratamiento. Panas..... 26
„ estudio experimental. E. Coburn..... 35*
(su patogénesis). Revista crítica bibliográfica. Uribe Troncoso..... 245
Glaucoma (patogenia y tratamiento). Zimmerman..... 280
„ é iritis subaguda. Panas. 254
„ crónico simple, (diagnóstico diferencial con atrofia esencial del nervio optico). Uribe Troncoso..... 48
„ crónico inflamatorio. (Resección del simpático para curarlo). Hansell..... 250

H

Pág.

Hemianopsia lateral homónima atípica en un tabético. Dr. Uribe Troncoso 285, Ramos 288, Vélez..... 288
Hemeralopia su tratamiento por el hígado fresco. Bylsen..... 257
Heteroforia (principios que rigen la intervención operatoria). Gardiner 183, Melville Black 426
„ principios que rigen el tratamiento no operatorio por el uso de prismas y ejercicio del ojo. Ayers. 183
Hialoidea (Arteria persistente). Hunsway..... 249
Histero-traumatismo. Dupuy Dutemps..... 87

I

Implantación de una esfera de alambre. Landman..... 163
Injerto orbitario por inclusión de un ojo de conejo después de la enucleación. Badal..... 190
Ingerto en la cavidad orbitraria. Dr. Chávez 148, Uribe Troncoso 148, López 148, Vélez..... 148
Instrumentos nuevos. 227. F. López 405, Chávez 405, Uribe Troncoso..... 406
Intra ocular (supuración, su tratamiento por el yodoformo.) Haab..... 257
Iridectomía previa en la operación de la catarata senil. Aubineau 59, Dianoux..... 59
Iridectomía (cicatrización retardada después de la). Risley... 292
Iris (tratamiento de la tuberculosis del, por la tuberculina J. R.) Handman..... 255

L

Lacrimal (patogenia y tratamiento del tumor). Jocqs 258..... 287
Lacrimales (vías del hombre, estructura y patogenia.) Cirincione..... 329
„ vias. Disposiciones anatómicas del canal nasal del negro y su menor predisposición á las enfermedades de las. Santos Fernández..... 355*

Págs.

Lacrimales vías (su tratamiento quirúrgico). Castresana 415, Lapersonne y Rochon Duvigneaud..... 417
Limbitis. Uribe Troncoso..... 51

M

Metilatropina (Acción del bromuro de). Vaubel..... 257
Midriáticos (su uso después de los 45 años). Starkey 220, Knapp 220, Higins 222, Young 221, Bates 221, Jackson..... 221
Miope (génesis y tratamiento del ojo). Risley 222, Jackson.... 222
Miopía, su tratamiento. Liebreich..... 256
„ su corrección total. Chevallereau..... 122
„ (influencia de la corrección total sobre su progreso). Vacher..... 123
„ traumática y quemadura con potasa cáustica. Dr. Antonio Alonso..... 365*
„ su tratamiento óptico. J. Ramos 406, Manuel G. Abarca..... 407
su tratamiento operatorio. Alonso 411, Chávez 412, Galindo 413, López 413, Uribe..... 413
Movimientos asociados de la cabeza y los ojos. Posey..... 223
Músculos del ojo (anatomía y estructura. Colburn..... 183
„ del ojo (fisiología de los). Ellet..... 183

N

Neuritis optica, consecutiva al sarampión. Dufourt..... 190
Noticias. El Dr. Haab..... 64
„ Una oculista española..... 100
„ Nuestras oficinas..... 31
„ El Dr. Demicheri..... 31
„ El Dr. Hale..... 31
„ El Dr. Herman Knapp..... 31
„ Muerte del Dr. Gutiérrez de Velazco..... 31
„ Lucha contra la tuberculosis. Knopff..... 63
„ El Dr. Oliver..... 64

Pág.

Noticias. Los Oculistas Japoneses..... 100
„ Patogenia del glaucoma (traducción)..... 100
„ Congreso Internacional de Medicina de Madrid..... 164
„ Curso de operaciones de Wernicke..... 196
„ El Dr. Pedro Rivero..... 196
„ El Profesor Cirincione.. 196
„ Archivos de Oftalmología Hispano Americanos..... 31
„ Muerte del Dr. Manuel Carmona y Valle..... 133
„ „ „ „ Despagnet..... 196
„ „ „ „ Federico Rubio..... 196
„ Sociedad Oftalmológica Mexicana..... 227
„ El Dr. Panas..... 259
„ El Dr. Alonso 160
„ El Dr. Mellado Hidalgo..... 260
„ El Dr. Uribe Troncoso..... 260
„ Congreso de la Sociedad Oftalmológica Italiana 260
„ El Dr. Schweiger..... 260
„ Primera Reunión anual de la Sociedad Oftalmológica Mexicana 296..... 331
„ Sociedad Oftalmológica Hispano-Americana..... 428
„ El Dr. Rochon Duvigneaud..... 428
„ Congreso Internacional de Madrid..... 428

O

Oculares trastornos de origen obstétrico. Dr. Juan Santos Fernández..... 137*
Ocular (sífilis) por Lavagna..... 223
„ aceite hiperyodado en terapéutica. Bellencontre..... 158
Objetos y letras de prueba. Star..... 219
Oftalmía purulenta congénita. Armagnac 54, Dor 55, Morax 55, Parineaud 55, Galezowski 55, Sulzer 55, Vian 55, Wecker 55, Kalt..... 55
Oftalmía gonorreica (intervención operatoria en las complicaciones corneales). Parker..... 163
Oftalmía simpática, su tratamiento por inyecciones bajo la conjuntiva del muñón enucleado. Vélez y Graue..... 408

Pág.

Oftalmía causada por el ecbalium elaterium. Moisonnier..... 259
Oftálmico (herpes zoster). Zentmayer..... 217
Oftálmico ganglio (su resección). Rohmer 57, Terrien 57, Armaignac 58, Parent 58, Badal 58, Rollet 58, Fage..... 58
Oftalmoplegía congénita. Pechin..... 88
Oftalmoscopio y vidrios de prueba. (¿Debe el práctico tener un conocimiento de su manejo?) Baker..... 114
Oftalmología (Uso de la parafina endurecida en). Cohn..... 257
„ en México. Dr. Lorenzo Chávez..... 297*
„ (Enseñanza de la). Uribe Troncoso..... 145
„ (Enseñanza á los estudiantes de la). Todd..... 115
Orbita (flemón intenso consecutivo ó empiema de los senos). William Campbell Posey..... 176
Orbita (estudio de su tejido conectivo). Howe..... 372
„ (Pinzas hemostáticas para la). Howe..... 425
„ (Tumores congénitos de la). Alt..... 426

P

Palpebrales y conjuntivales (manifestaciones que sobrevienen en el curso de afecciones intracraneanas). P. Pettit..... 87
Panoftalmía (su tratamiento por el Método Van Milligen). Zentmayer..... 328
Panus tratado por el jequirity. Dr. Agustín Chacón..... 77
Parálisis del músculo oblicuo superior, consecutiva á la trepanación del seno frontal. Dr. M. Quintela..... 165*
Parálisis doble traumática del 4º par craneano. Demicheri.... 229*
„ ocular en la epilepsia. Brissaud, Pechin..... 225
Protesis ocular. 3 casos de implantación de grasa para mejorar la. Dr. D. M. Vélez..... 8*
„ ocular (moldeado de la cavidad orbitaria por medio de la parafina. Domec..... 119
„ después de la estafilotomía. Montaño 211, Uribe..... 211
Ptosis de origen operatorio (operación de Motais). Cosse..... 160
„ congénito operado por el método Motais. Delbes..... 258
Pupila irregular y sus relaciones con el signo de Argyll Robertson. Schrameck..... 120

Págs.

Pupila (Perturbaciones en la dilatación de la aorta). Y. Chaillou..... 121

Q

Queratitis congénita (anatomía patológica y patogenia de la). Terrien..... 83

„ neuroparalítica de la infancia. Terson..... 86

puntuada, importancia de su diagnóstico. Friedenwald..... 156

Querato conjuntivitis provocada por el sapo. Dr. Juan Santos Fernández..... 101*

Queratocono, por Kopff..... 161

„ con refracción hipermetrópica por Uribe Troncoso 50, José Ramos..... 50

„ (los vidrios en el). Hansem..... 157

R

Refracción estática (sus cambios sin perturbaciones patológicas notables). Risley..... 327

„ del ojo (influencia de la excitación del simpático sobre la). Terrien..... ..

„ (sus dificultades). Minor..... 427

Retina (Glioma de la). Holmes 181, Baker 181, Pyle 181, Goldberg..... 250

„ (Despegamiento de la). Randolph 181, Knapp 182, Risley..... 182

Retina (Valor de la electrolisis como tratamiento del despegamiento de la). Maraval..... 258

„ (Despegamiento de la y su tratamiento por las inyecciones subconjuntivales de cloruro de sodio). Bourgeois. 259

„ (Modificaciones químicas, reflejas de una á otra). Maggio..... 188

Retina (trombosis de la rama temporal superior de la bifurcación superior de la arteria central de la). Schweinitz. 251

Pág.

Retiniana (excitación, su influencia sobre la reacción química de los centros nerviosos). Lodato y Miceli..... 187
Retinianas (arteritis y flebitis). Pflüger..... 130
Retinitis neurosifilítica. Carpenter..... 299
„ circinada (su desaparición). Schweinitz..... 214

S

Saco lacrimal, su extirpación. Valude 85, Rollet..... 85
Salicilato de sosa (su uso á alta dosis) por Gifford..... 427
Senos (relación de la orbita con los). Terson 23, Parisotti 23, Rollet 24, Jocqs 24, Galezowski 24. Pechin 24, Dianoux..... 24
Sinusitis, sus complicaciones orbitarias y oculares por Laperonne 15
Subconjuntivales (inyecciones de Hetol). Lezenius..... 256

T

Temas para la Primera Reunión anual..... 212
„ para la Segunda Reunión anual en 1904..... 214
Terigión, su extirpación y autoplastía por deslizamiento y desdoblamieto de la conjuntiva. López 352*, Uribe Troncoso 354 y 367, Chávez 354, Silva 354, Galindo 367, González. 368
Terigión y su tratamiento. P. de Obarrio 366*, Silva 366, López..... 367
„ como punto de diagnóstico del alcoholismo. A. Chacón..... 72*
„ (naturaleza y tratamiento del). J. R. Reynolds 91, Savage 91, Casey Wood..... 92
Tenonitis supurada por Rollet..... 55
Tiosinamina en las opacidades de la cornea. J. Suker..... 93
Tractus uveal (lesiones no específicas y su tratamiento por la pilocarpina y baños turcos). Hansell..... 156
Tractus uveal (traumatismos del ojo que producen padecimientos del). Hansell..... 156
Tracoma y su tratamiento. Cetearovic..... 259

Págs.

Traumatismo del ojo y sus lesiones. Schweinitz 216
„ por un pedazo de acero. Goldberg.....
„ del ojo y queratocono. Kopff..... 161
Tuberculosis intrabulbar de los niños. Emanuel..... 255

U

Ulcera serpiginosa de la córnea. Chas J. Kipp 96, Schweinitz 90, Randolph 91, Friedenwald 91, Greenwood..... 91
„ rodens. Chesneau..... 58
Uveitis (variedades, síntomas y etiología. Wood... 156
„ (patología de la). Wilder 159, Zigler 158, Colburn 158, Woods..... 158

V

Vista (su examen en los empleados del Ferrocarril Internacional Mexicano) por el Dr. Pourquie..... 402
Visual (Simetría como órgano doble de nuestro aparato). Knapp..... 154
Vidrios á la Chamblant. Sulzer..... 160

Z

Zona oftálmica combinada con parálisis parcial del tercer par. Menacho..... 206

INDICE ALFABETICO DE LOS NOMBRES DE AUTORES.

(El * colocado arriba del número de la página significa trabajo original).

A

Abarca M. G. 407.
Allport F. 89.
Alt, 42.
Alonso Antouio F. 15, 365.* 409 411.
Armaignac, 58.
Aubineau, 59.
Augieras, 160.
Ayers, 183.

B

Badal, 58, 124, 190.
Baker A. R. 114, 181.
Baseau.
Ball, 425.
Bates, 221.
Blanco, 420.
Bellencontre,
Black, 182.
Bourgeois, 59, 159.
Bull, 122.
Burnett, 153, 155, 163.
Bylsen, 257.

C

Campbell Posey, 176, 212, 223, 288.
Camus, 98.
Carpenter, 291.
Caralt, 345.
Castresana, 415.
Cetanovic, 259.
Cirincione, 329.
Chacón Agustín, 13, 72,* 77, 174, 368, 400.
Chavasse, 52.
Chávez Lorenzo, 71, 74, 82, 148,

150, 210, 282, 297.* 332, 250, 384
405, 412.
Coburn, 135*
Chaillou, 121.
Chesneau, 58.
Chevallerau, 322.
Chance, 162.
Colburn E. B. 35, 158. 183.
Connor, 158.
Cosse, 160.
Cohn, 257.
Culver, 223.

D

Darier, 93.
De Micas, 279.
Delbes, 258.
Demicheri L. 33,*63, 65,* 229*,
Denig, 102.
Dianoux, 24, 59, 62.
Domec, 119.
Dor, 35.
Dufourt, 170.
Dupuy-Dutemps, 89.

E

Ellet, 183.
Emannuell, 255.

F

Fage, 58,
Friedenwald, 91, 156.

G

Goldberg, 250, 326.
Golesceano, 52.
Galezowski, 26, 55.
Gama, 350.
Gardiner, 183.
Galindo, 367, 410, 411, 413.
Gifford, 427.
González, 261,* 368, 370.* 400.
Gould, 184, 219.
Graue E. 408.
Greenwood, 91, 118.

H

Haab, 105,* 116, 141.*
Hale A. B. 125, 197.*
Haas, 257.
Handman, 255.
Harlan, 325.
Hansell, 156, 175, 250.

Hansen, 159.
Hepburn N. J. 153.
Humbell, 218.
Higins, 221.
Holmes, 90, 181.
Hocquard.
Howe, 372, 425.

J

Jackson, 90, 184, 221, 222.
Javal, 53
Jocqs, 24, 421.

K

Knapp Hermann, 117, 154, 161, 182, 220
Keiper, 42.
Kipp, 90, 117, 426.
Kopff, 161.

L

Lagrange, 419.
Landolt, 25.
Landman, 163.
Lapersonne, 15, 25, 382, 417.
Lavagna, 224.
Lezenius, 256.
Liebreich, 224.
Lippincott, 118.
Liceaga Eduardo, 333.*
López Fernando, 14, 148, 150 156, 171, 302, 335,* 325, 352, 362.* 405, 413.
Luniesvechy, 95.

M

Maraval, 258.
Mac Reynolds, 91,
Maccallen, 99.
Maggio, 188.
Márquez, 424,.
Melville Black, 426.
Menacho M. 88. 206 423.
Miceli. 187.
Minor, 427,
Moissoniere, 259.
Montaño E. F. 81, 112, 151, 173, 210, 221, 400, 403.
Motais, 25, 85.
Morax, 25, 55.

O

Oblath, 186.
Obarrio P. de, 1,* 316,* 366.*
Oliver Charles A. 408.

P

Panas, 26, 253, 254.
Parent, 58.
Parker, 163.
Parisotti, 22.
Parinaud. 55, 316, 366.
Pechin, 24, 52, 88, 225.
Pettit, 87.
Pfluger, 130, 256.
Pourquié, 401.
Pyle, 181, 182.

Q

Quintela Manuel, 165.*

R

Ramos José, 11, 50, 112, 240, 288, 322, 400, 406
Randall, 216, 219.
Randolph, 91, 93, 181.
Reynolds, 91.
Risley, 118, 154, 177, 181, 182, 218, 222, 290, 292, 326, 327.
Rochon-Duvigneaud, 84, 417.
Rohomer, 57.
Rollet, 24, 55, 58, 85.

S

Santos Fernández Juan, 101,* 137,* 334, 355,* 421.
Savage G. C. 82, 222.
Saylor, 289.
Schramech, 120.
Schiele, 257.
Schweinitz 90, 155, 175, 177, 214, 217, 251, 291.
Starr, 219.
Shumway, 259.
Silva Rafael, 317, 348, 351, 354. 404, 409.
Spicer, 99.
Starkey, 220.
Standish Miles, 117, 182.
Stevenson, 218.
Suárez de Mendoza, 421.
Sulzer, 55, 160.
Suker Jorge F. 72, 93, 163.
Sweet W. M. 29, 117, 119, 325.

T

Terson A. 23, 86, 191, 260.* 420.
Terrien, 52, 83, 93, 121, 160.
Truc, 18.
Trousseau, 18.

Tood Frank C. 61, 115, 153, 156 158.
Turner, 324.
Thorington, 324.

U

Uribe Troncoso M. 15, 48, 45, 51, 79, 113, 133, 148, 171, 174, 211, 285, 322, 348, 354, 364, 367, 401, 403, 406, 411, 413.

V

Vacher, 15, 123.
Valude, 85.
Van Milligen, 328.
Varese, 186.
Vaubel,
Veasey, 187.
Vélez D. M. 8,* 78, 80, 82, 110, 114, 149, 151, 173, 288, 303,* 323, 367,* 404, 408, 420.
Vignes, 120.

W

Weeks John E. 153.
Weiner, 220.
Wilder, 157.
Wecker, 25, 63.
Wood Casey, 92, 153, 180.
Woods Hiram, 118, 156.
Wurdemann, 421.

Y

Young, 220.

Z

Zentmayer, 212.
Ziegler, 158, 177.
Zimmermann, 288.



3 2044 081 511 2